

GEORGIAN MEDICAL NEWS

ISSN 1512-0112

№ 4 (217) Апрель 2013

ТБИЛИСИ - NEW YORK



ЕЖЕМЕСЯЧНЫЙ НАУЧНЫЙ ЖУРНАЛ

Медицинские новости Грузии
საქართველოს სამედიცინო სიახლენი

GEORGIAN MEDICAL NEWS

No 4 (217) 2013

Published in cooperation with and under the patronage
of the Tbilisi State Medical University

Издается в сотрудничестве и под патронажем
Тбилисского государственного медицинского университета

გამოიცემა თბილისის სახელმწიფო სამედიცინო უნივერსიტეტთან
თანამშრომლობითა და მისი პატრონაჟით

**ЕЖЕМЕСЯЧНЫЙ НАУЧНЫЙ ЖУРНАЛ
ТБИЛИСИ - НЬЮ-ЙОРК**

GMN: Georgian Medical News is peer-reviewed, published monthly journal committed to promoting the science and art of medicine and the betterment of public health, published by the GMN Editorial Board and The International Academy of Sciences, Education, Industry and Arts (U.S.A.) since 1994. **GMN** carries original scientific articles on medicine, biology and pharmacy, which are of experimental, theoretical and practical character; publishes original research, reviews, commentaries, editorials, essays, medical news, and correspondence in English and Russian.

GMN is indexed in MEDLINE, SCOPUS, VINITI Russian Academy of Sciences. The full text content is available through EBSCO databases.

GMN: Медицинские новости Грузии - ежемесячный рецензируемый научный журнал, издаётся Редакционной коллегией и Международной академией наук, образования, искусств и естествознания (IASEIA) США с 1994 года на русском и английском языках в целях поддержки медицинской науки и улучшения здравоохранения. В журнале публикуются оригинальные научные статьи в области медицины, биологии и фармации, статьи обзорного характера, рецензии, научные сообщения, новости медицины и здравоохранения.

Журнал индексируется в MEDLINE, отражён в базе данных SCOPUS и ВИНТИ РАН. Полнотекстовые статьи журнала доступны через БД EBSCO.

GMN: Georgian Medical News – საქართველოს სამედიცინო სიახლენი – არის ყოველთვიური სამეცნიერო სამედიცინო რეცენზირებადი ჟურნალი, გამოიცემა 1994 წლიდან, წარმოადგენს სარედაქციო კოლეგიისა და აშშ-ის მეცნიერების, განათლების, ინდუსტრიის, ხელოვნებისა და ბუნებისმეტყველების საერთაშორისო აკადემიის ერთობლივ გამოცემას. GMN-ში რუსულ, ინგლისურ და გერმანულ ენებზე ქვეყნდება ექსპერიმენტული, თეორიული და პრაქტიკული ხასიათის ორიგინალური სამეცნიერო სტატიები მედიცინის, ბიოლოგიისა და ფარმაციის სფეროში, მიმოსილვითი ხასიათის სტატიები, რეცენზიები.

ჟურნალი ინდექსირებულია MEDLINE-ის საერთაშორისო სისტემაში, ასახულია SCOPUS-ის და ВИНТИ РАН-ის მონაცემთა ბაზებში. სტატიების სრული ტექსტი ხელმისაწვდომია EBSCO-ს მონაცემთა ბაზებიდან.

МЕДИЦИНСКИЕ НОВОСТИ ГРУЗИИ

Ежемесячный совместный грузино-американский научный электронно-печатный журнал
Агентства медицинской информации Ассоциации деловой прессы Грузии,
Академии медицинских наук Грузии, Международной академии наук, индустрии,
образования и искусств США.
Издается с 1994 г., распространяется в СНГ, ЕС и США

НАУЧНЫЙ РЕДАКТОР

Лаури Манагадзе

ГЛАВНЫЙ РЕДАКТОР

Нино Микаберидзе

НАУЧНО-РЕДАКЦИОННЫЙ СОВЕТ

Лаури Манагадзе - председатель Научно-редакционного совета
Архимандрит Адам - Вахтанг Ахаладзе, Амиран Антадзе, Нелли Антелава,
Лео Бокерия, Отар Герзмава, Лиана Гогиашвили, Николай Гонгадзе,
Ирина Квачадзе, Нана Квирквелия, Зураб Кеванишвили, Палико Кинтраиа, Теймураз Лежава,
Джанлуиджи Мелотти, Караман Пагава, Николай Пирцхалаишвили, Мамука Пирцхалаишвили,
Вадим Саакадзе, Вальтер Стакл, Фридон Тодуа, Кеннет Уолкер, Рамаз Хецуриани,
Рудольф Хохенфеллнер, Рамаз Шенгелия

НАУЧНО-РЕДАКЦИОННАЯ КОЛЛЕГИЯ

Зураб Вадачкориа - председатель Научно-редакционной коллегии
Михаил Бахмутский (США), Александр Геннинг (Германия),
Амиран Гамкрелидзе (Грузия), Константин Кипиани (Грузия),
Георгий Кавтарадзе (Грузия), Георгий Камкамидзе (Грузия),
Паата Куртанидзе (Грузия), Вахтанг Масхулия (Грузия),
Тамара Микаберидзе (Грузия), Тенгиз Ризнис (США), Дэвид Элуа (США)

Website:

www.geomednews.org

The International Academy of Sciences, Education, Industry & Arts. P.O.Box 390177,
Mountain View, CA, 94039-0177, USA. Tel/Fax: (650) 967-4733

Версия: печатная. **Цена:** свободная.

Условия подписки: подписка принимается на 6 и 12 месяцев.

По вопросам подписки обращаться по тел.: 293 66 78.

Контактный адрес: Грузия, 0177, Тбилиси, ул. Асатиани 7, V этаж, комната 5

тел.: 995(32) 254 24 91, 995(32) 222 54 18, 995(32) 253 70 58

Fax: +995(32) 253 70 58, e-mail: ninomikaber@hotmail.com; nikopir@dgmholding.com

По вопросам размещения рекламы обращаться по тел.: 5(99) 97 95 93

© 2001. Ассоциация деловой прессы Грузии

© 2001. The International Academy of Sciences,
Education, Industry & Arts (USA)

GEORGIAN MEDICAL NEWS

Monthly Georgia-US joint scientific journal published both in electronic and paper formats of the Agency of Medical Information of the Georgian Association of Business Press; Georgian Academy of Medical Sciences; International Academy of Sciences, Education, Industry and Arts (USA).

Published since 1994. Distributed in NIS, EU and USA.

SCIENTIFIC EDITOR

Lauri Managadze

EDITOR IN CHIEF

Nino Mikaberidze

SCIENTIFIC EDITORIAL COUNCIL

Lauri Managadze - Head of Editorial council

Archimandrite Adam - Vakhtang Akhaladze, Amiran Antadze, Nelly Antelava, Leo Bokeria, Otar Gerzmava, Liana Gogiashvili, Nicholas Gongadze, Rudolf Hohenfellner, Zurab Kevanishvili, Ramaz Khetsuriani, Paliko Kintraia, Irina Kvachadze, Nana Kvirkvelia, Teymuraz Lezhava, Gianluigi Melotti, Kharaman Pagava, Nicholas Pirtskhalaishvili, Mamuka Pirtskhalaishvili, Vadim Saakadze, Ramaz Shengelia, Walter Stackl, Pridon Todua, Kenneth Walker

SCIENTIFIC EDITORIAL BOARD

Zurab Vadachkoria - Head of Editorial board

Michael Bakhmutsky (USA), Alexander Gënning (Germany), Amiran Gamkrelidze (Georgia), David Elua (USA), Konstantin Kipiani (Georgia), Giorgi Kavtaradze (Georgia), Giorgi Kamkamidze (Georgia), Paata Kurtanidze (Georgia), Vakhtang Maskhulia (Georgia), Tamara Mikaberidze (Georgia), Tengiz Riznis (USA)

CONTACT ADDRESS IN TBILISI

GMN Editorial Board
7 Asatiani Street, 5th Floor
Tbilisi, Georgia 0177

Phone: 995 (32) 254-24-91
995 (32) 222-54-18
995 (32) 253-70-58
Fax: 995 (32) 253-70-58

CONTACT ADDRESS IN NEW YORK

D. & N. COM., INC.
111 Great Neck Road
Suite # 208, Great Neck,
NY 11021, USA

Phone: (516) 487-9898
Fax: (516) 487-9889

WEBSITE

www.geomednews.org

К СВЕДЕНИЮ АВТОРОВ!

При направлении статьи в редакцию необходимо соблюдать следующие правила:

1. Статья должна быть представлена в двух экземплярах, на русском или английском языках, напечатанная через **полтора интервала на одной стороне стандартного листа с шириной левого поля в три сантиметра**. Используемый компьютерный шрифт для текста на русском и английском языках - **Times New Roman (Кириллица)**, для текста на грузинском языке следует использовать **AcadNusx**. Размер шрифта - **12**. К рукописи, напечатанной на компьютере, должен быть приложен CD со статьей.

2. Размер статьи должен быть не менее шести и не более пятнадцати страниц машинописи, включая указатель литературы и резюме на английском, русском и грузинском языках.

3. В статье должны быть освещены актуальность данного материала, методы и результаты исследования и их обсуждение.

При представлении в печать научных экспериментальных работ авторы должны указывать вид и количество экспериментальных животных, применявшиеся методы обезболивания и усыпления (в ходе острых опытов).

4. Таблицы необходимо представлять в печатной форме. Фотокопии не принимаются. **Все цифровые, итоговые и процентные данные в таблицах должны соответствовать таковым в тексте статьи**. Таблицы и графики должны быть озаглавлены.

5. Фотографии должны быть контрастными, фотокопии с рентгенограмм - в позитивном изображении. Рисунки, чертежи и диаграммы следует озаглавить, пронумеровать и вставить в соответствующее место текста **в tiff формате**.

В подписях к микрофотографиям следует указывать степень увеличения через окуляр или объектив и метод окраски или импрегнации срезов.

6. Фамилии отечественных авторов приводятся в оригинальной транскрипции.

7. При оформлении и направлении статей в журнал МНГ просим авторов соблюдать правила, изложенные в «Единых требованиях к рукописям, представляемым в биомедицинские журналы», принятых Международным комитетом редакторов медицинских журналов - <http://www.spinesurgery.ru/files/publish.pdf> и http://www.nlm.nih.gov/bsd/uniform_requirements.html В конце каждой оригинальной статьи приводится библиографический список. В список литературы включаются все материалы, на которые имеются ссылки в тексте. Список составляется в алфавитном порядке и нумеруется. Библиографическое описание литературы составляется на языке текста документа. В списке литературы сначала приводятся работы, написанные знаками грузинского алфавита, затем кириллицей и латиницей. Ссылки на цитируемые работы в тексте статьи даются в квадратных скобках в виде номера, соответствующему номеру данной работы в списке литературы.

8. Для получения права на публикацию статья должна иметь от руководителя работы или учреждения визу и сопроводительное отношение, написанные или напечатанные на бланке и заверенные подписью и печатью.

9. В конце статьи должны быть подписи всех авторов, полностью приведены их фамилии, имена и отчества, указаны служебный и домашний номера телефонов и адреса или иные координаты. Количество авторов (соавторов) не должно превышать пяти человек.

10. К статье должны быть приложены краткое (на полстраницы) резюме на английском, русском и грузинском языках (включающее следующие разделы: вступление, материал и методы, результаты и заключение) и список ключевых слов (key words).

11. Редакция оставляет за собой право сокращать и исправлять статьи. Корректур авторам не высылаются, вся работа и сверка проводится по авторскому оригиналу.

12. Недопустимо направление в редакцию работ, представленных к печати в иных издательствах или опубликованных в других изданиях.

При нарушении указанных правил статьи не рассматриваются.

REQUIREMENTS

Please note, materials submitted to the Editorial Office Staff are supposed to meet the following requirements:

1. Articles must be provided with a double copy, in English or Russian languages and typed or computer-printed on a single side of standard typing paper, with the left margin of **3** centimeters width, and **1.5** spacing between the lines, typeface - **Times New Roman (Cyrillic)**, print size - **12** (referring to Georgian and Russian materials). With computer-printed texts please enclose a CD carrying the same file titled with Latin symbols.

2. Size of the article, including index and resume in English, Russian and Georgian languages must be at least 6 pages and not exceed the limit of 15 pages of typed or computer-printed text.

3. Submitted material must include a coverage of a topical subject, research methods, results, and review.

Authors of the scientific-research works must indicate the number of experimental biological species drawn in, list the employed methods of anesthetization and soporific means used during acute tests.

4. Tables must be presented in an original typed or computer-printed form, instead of a photocopied version. **Numbers, totals, percentile data on the tables must coincide with those in the texts of the articles.** Tables and graphs must be headed.

5. Photographs are required to be contrasted and must be submitted with doubles. Please number each photograph with a pencil on its back, indicate author's name, title of the article (short version), and mark out its top and bottom parts. Drawings must be accurate, drafts and diagrams drawn in Indian ink (or black ink). Photocopies of the X-ray photographs must be presented in a positive image in **tiff format**.

Accurately numbered subtitles for each illustration must be listed on a separate sheet of paper. In the subtitles for the microphotographs please indicate the ocular and objective lens magnification power, method of coloring or impregnation of the microscopic sections (preparations).

6. Please indicate last names, first and middle initials of the native authors, present names and initials of the foreign authors in the transcription of the original language, enclose in parenthesis corresponding number under which the author is listed in the reference materials.

7. Please follow guidance offered to authors by The International Committee of Medical Journal Editors guidance in its Uniform Requirements for Manuscripts Submitted to Biomedical Journals publication available online at: http://www.nlm.nih.gov/bsd/uniform_requirements.html
http://www.icmje.org/urm_full.pdf

In GMN style for each work cited in the text, a bibliographic reference is given, and this is located at the end of the article under the title "References". All references cited in the text must be listed. The list of references should be arranged alphabetically and then numbered. References are numbered in the text [numbers in square brackets] and in the reference list and numbers are repeated throughout the text as needed. The bibliographic description is given in the language of publication (citations in Georgian script are followed by Cyrillic and Latin).

8. To obtain the rights of publication articles must be accompanied by a visa from the project instructor or the establishment, where the work has been performed, and a reference letter, both written or typed on a special signed form, certified by a stamp or a seal.

9. Articles must be signed by all of the authors at the end, and they must be provided with a list of full names, office and home phone numbers and addresses or other non-office locations where the authors could be reached. The number of the authors (co-authors) must not exceed the limit of 5 people.

10. Articles must have a short (half page) abstract in English, Russian and Georgian (including the following sections: introduction, material and methods, results and conclusions) and a list of key words.

11. Editorial Staff reserves the rights to cut down in size and correct the articles. Proof-sheets are not sent out to the authors. The entire editorial and collation work is performed according to the author's original text.

12. Sending in the works that have already been assigned to the press by other Editorial Staffs or have been printed by other publishers is not permissible.

**Articles that Fail to Meet the Aforementioned
Requirements are not Assigned to be Reviewed.**

ავტორთა საქურაღებოლ!

რედაქციაში სტატიის წარმოდგენისას საჭიროა დაიცვათ შემდეგი წესები:

1. სტატია უნდა წარმოადგინოთ 2 ცალად, რუსულ ან ინგლისურ ენებზე დაბეჭდილი სტანდარტული ფურცლის 1 გვერდზე, 3 სმ სიგანის მარცხენა ველისა და სტრიქონებს შორის 1,5 ინტერვალის დაცვით. გამოყენებული კომპიუტერული შრიფტი რუსულ და ინგლისურ ენოვან ტექსტებში - **Times New Roman (Кириллица)**, ხოლო ქართულ ენოვან ტექსტში საჭიროა გამოვიყენოთ **AcadNusx**. შრიფტის ზომა – 12. სტატიას თან უნდა ახლდეს CD სტატიით.

2. სტატიის მოცულობა არ უნდა შეადგენდეს 6 გვერდზე ნაკლებსა და 15 გვერდზე მეტს ლიტერატურის სიის და რეზიუმეების (ინგლისურ, რუსულ და ქართულ ენებზე) ჩათვლით.

3. სტატიაში საჭიროა გაშუქდეს: საკითხის აქტუალობა; კვლევის მიზანი; საკვლევი მასალა და გამოყენებული მეთოდები; მიღებული შედეგები და მათი განსჯა. ექსპერიმენტული ხასიათის სტატიების წარმოდგენისას ავტორებმა უნდა მიუთითონ საექსპერიმენტო ცხოველების სახეობა და რაოდენობა; გაუტკივარებისა და დაძინების მეთოდები (მწვავე ცდების პირობებში).

4. ცხრილები საჭიროა წარმოადგინოთ ნაბეჭდი სახით. ყველა ციფრული, შემაჯამებელი და პროცენტული მონაცემები უნდა შეესაბამებოდეს ტექსტში მოყვანილს.

5. ფოტოსურათები უნდა იყოს კონტრასტული; სურათები, ნახაზები, დიაგრამები - დასათაურებული, დანომრილი და სათანადო ადგილას ჩასმული. რენტგენოგრაფიების ფოტოსურათები წარმოადგინეთ პოზიტიური გამოსახულებით **tiff** ფორმატში. მიკროფოტოსურათების წარწერებში საჭიროა მიუთითოთ ოკულარის ან ობიექტივის საშუალებით გადიდების ხარისხი, ანათალების შედეგების ან იმპრეგნაციის მეთოდი და აღნიშნოთ სურათის ზედა და ქვედა ნაწილები.

6. სამამულო ავტორების გვარები სტატიაში აღინიშნება ინიციალების თანდართვით, უცხოურისა – უცხოური ტრანსკრიპციით.

7. სტატიას თან უნდა ახლდეს ავტორის მიერ გამოყენებული სამამულო და უცხოური შრომების ბიბლიოგრაფიული სია (ბოლო 5-8 წლის სიღრმით). ანბანური წყობით წარმოდგენილ ბიბლიოგრაფიულ სიაში მიუთითეთ ჯერ სამამულო, შემდეგ უცხოელი ავტორები (გვარი, ინიციალები, სტატიის სათაური, ჟურნალის დასახელება, გამოცემის ადგილი, წელი, ჟურნალის №, პირველი და ბოლო გვერდები). მონოგრაფიის შემთხვევაში მიუთითეთ გამოცემის წელი, ადგილი და გვერდების საერთო რაოდენობა. ტექსტში კვადრატულ ფხილებში უნდა მიუთითოთ ავტორის შესაბამისი N ლიტერატურის სიის მიხედვით.

8. სტატიას თან უნდა ახლდეს: ა) დაწესებულების ან სამეცნიერო ხელმძღვანელის წარდგინება, დამოწმებული ხელმოწერითა და ბეჭდით; ბ) დარგის სპეციალისტის დამოწმებული რეცენზია, რომელშიც მითითებული იქნება საკითხის აქტუალობა, მასალის საკმაობა, მეთოდის სანდოობა, შედეგების სამეცნიერო-პრაქტიკული მნიშვნელობა.

9. სტატიის ბოლოს საჭიროა ყველა ავტორის ხელმოწერა, რომელთა რაოდენობა არ უნდა აღემატებოდეს 5-ს.

10. სტატიას თან უნდა ახლდეს რეზიუმე ინგლისურ, რუსულ და ქართულ ენებზე არანაკლებ ნახევარი გვერდის მოცულობისა (სათაურის, ავტორების, დაწესებულების მითითებით და უნდა შეიცავდეს შემდეგ განყოფილებებს: შესავალი, მასალა და მეთოდები, შედეგები და დასკვნები; ტექსტუალური ნაწილი არ უნდა იყოს 15 სტრიქონზე ნაკლები) და საკვანძო სიტყვების ჩამონათვალი (key words).

11. რედაქცია იტოვებს უფლებას შეასწოროს სტატია. ტექსტზე მუშაობა და შეჯერება ხდება საავტორო ორიგინალის მიხედვით.

12. დაუშვებელია რედაქციაში ისეთი სტატიის წარდგენა, რომელიც დასაბეჭდად წარდგენილი იყო სხვა რედაქციაში ან გამოქვეყნებული იყო სხვა გამოცემებში.

აღნიშნული წესების დარღვევის შემთხვევაში სტატიები არ განიხილება.

Содержание:

Khujadze M., Vashakidze N., Kuliashvili G., Khelashvili B. SURGICAL TREATMENT OF LARYNX T1N0M0 CANCER - PARTIAL LARYNGECTOMY MODIFIED MAJER-PIQUET'S INTERVENTION	7
Каусова Г.К., Елеубаева Ж.Б., Шибанова А.И., Кусаинова Б.Т. К ПРОБЛЕМЕ РАННЕГО ВЫЯВЛЕНИЯ РАКА ШЕЙКИ МАТКИ В РЕСПУБЛИКЕ КАЗАХСТАН	11
Nakashidze I., Kotrikadze N., Diasamidze A., Nagervadze M., Ramishvili L. CHANGES IN SEX AND NON-SEX HORMONES AND DISTRIBUTION OF ERYTHROCYTE ANTIGENS IN REPRODUCTIVE AGE WOMEN WITH TUMORS OF BODY OF UTERUS IN ADJARA.....	15
Chogovadze N., Jugeli M., Gachechiladze M., Burkadze G. CYTOLOGIC, COLPOSCOPIC AND HISTOPATHOLOGIC CORRELATIONS OF LSIL AND HSIL IN REPRODUCTIVE AND MENOPAUSAL PATIENTS WITH HYPERKERATOSIS	22
Зильфян А.А. ПОСЛЕОПЕРАЦИОННОЕ ОСТРОЕ ВОСПАЛЕНИЕ ГЛАЗА У БОЛЬНЫХ КАТАРАКТОЙ.....	26
Зильфян А.А. ПОСЛЕОПЕРАЦИОННЫЙ ОСТРЫЙ ИРИДОЦИКЛИТ И ИММУННЫЕ СДВИГИ ВО ВНУТРИГЛАЗНОЙ ЖИДКОСТИ У БОЛЬНЫХ КАТАРАКТОЙ	30
Химшиашвили Н.Б. ЭКСПРЕССИЯ МАТРИКСНЫХ МЕТАЛЛОПРОТЕИНАЗ-1-2 В ТКАНЯХ ПАРОДОНТА У ПОДРОСТКОВ И ИХ ЗНАЧЕНИЕ В ПАТОЛОГИИ ДЕСНЫ.....	34
Рябокоть Ю.Ю. РОЛЬ АУТОИММУННЫХ НАРУШЕНИЙ В РАЗВИТИИ ВНЕПЕЧЕНОЧНЫХ ПРОЯВЛЕНИЙ ХРОНИЧЕСКОГО ГЕПАТИТА С	40
Мачавариани П.Т., Джалабадзе Х.А., Арешидзе Т.Х., Кирвалидзе И.Г. ВОЗМОЖНОСТИ ПРИМЕНЕНИЯ СТВОЛОВЫХ КЛЕТОК У БОЛЬНЫХ ИШЕМИЧЕСКОЙ БОЛЕЗНЬЮ СЕРДЦА (ОБЗОР ЛИТЕРАТУРЫ).....	44
Hendaus M., Khalifa M. SUBDURAL EMPYEMA DUE TO ESCHERICHIA COLI AND NEISSERIA MENINGITIDES IN AN IMMUNOCOMPETENT INFANT (A CASE REPORT).....	49
Tukvadze Sh., Kverenchkhiladze R. INCLUSION OF ZINC FORTIFIED TEA INTO THE CHILDREN'S DIET AND ITS HYGIENICASSESSMENT	53
Кузенко Е.В., Романюк А.Н., Политун А.М., Москаленко Р.А. ПАТОГЕНЕЗ ПОВРЕЖДЕНИЯ ДНК КЛЕТОК ПАРОДОНТА ПРИ ПАРОДОНТИТАХ	57
Божадзе А.Д., Вачнадзе В.Ю., Джохадзе М.С., Берашвили Д.Т., Бақуридзе А.Дж. ИЗУЧЕНИЕ ПРОЦЕССА ВЫДЕЛЕНИЯ ФАРМАКОЛОГИЧЕСКИ АКТИВНЫХ СУММ АЛКАЛОИДОВ ИЗ CHELIDONIUM MAJUS L., ПРОИЗРАСТАЮЩЕГО В ГРУЗИИ	61
Цомая И.В., Чургулия Э.Дж. ОПРЕДЕЛЕНИЕ ПОДЛИННОСТИ КОМПОНЕНТОВ В ФИТОПРЕПАРАТАХ, СОДЕРЖАЩИХ ЛЕКАРСТВЕННОЕ РАСТИТЕЛЬНОЕ СЫРЬЕ.....	65

Мехралиева С.Дж.
РАЗРАБОТКА ТЕХНОЛОГИИ ПРИГОТОВЛЕНИЯ ГИДРОГЕЛЯ GLYSOTRICAL
И ИЗУЧЕНИЕ ЕГО РЕОЛОГИЧЕСКИХ И БИОФАРМАЦЕВТИЧЕСКИХ СВОЙСТВ70

Lomtadze N., Kiknadze N., Khakhnalidze R., Tusishvili Kh., Alasania N., Kiknadze M.
THE ETYMOLOGICAL ROLE OF THE MAIN ATMOSPHERE
POLLUTANTS IN DEVELOPMENT OF HUMAN DISEASES77

HAYKA

SURGICAL TREATMENT OF LARYNX T1N0M0 CANCER - PARTIAL LARYNGECTOMY MODIFIED MAJER-PIQUET'S INTERVENTION

Khujadze M., Vashakidze N., Kuliashvili G., Khelashvili B.

Tbilisi State Medical University, ENT Department, Tbilisi, Georgia

The malignant tumor of larynx has a wide geographic range of spread; Countries of especially high risk are located in the Southern Europe (France, Italy, Spain), Eastern Europe (Russia, Ukraine), South America (Uruguay, Argentina) and Western Asia (Turkey, Iraq). Georgia is one of the countries as well [7,13,14,].

Because of increase of radiation and certain national features in Georgia, as the spicy food, taking quite much alcohol and emotional, loud manner of talking and the overuse of tobacco are, the malignant tumors of larynx make up quite a high rate. The etiopathogenesis of malignant tumors is generally the same; various localizations are contributed by specific factors although. For example, the malignant disease of larynx has its etiological specific factors: neural stress, overuse of alcohol and tobacco, which provoke the intoxication of cells and lead to amitosis.

It is well known, that the larynx cancer makes up approximately 2% of all malignant tumors, while brain and neck tumor make up more than 20% [6,7,12,14]. Most cases demand surgical treatment and only small percentage demands radiation therapy or chemotherapy [8,15,16].

There are many methods and principles of surgical treatment of larynx cancer in the XXI century, which are recognized by various schools.

Majer and Rieder in France have made the first steps in the reconstructural surgery of larynx since the 60-ies of the last century. The term "cricohioidopexia" was first proposed by them. A bit later, in the beginning of the 70-ies Labeyle popularized the method [8]. A lot has changed afterwards as in the patalogic diagnostics so in the methods of surgical treatment and further rehabilitation of the patient. Nowadays the phonatory prosthetics is already possible for the laryngectomy patients, but it is better to preserve the larynx or perform perioperative reconstruction, of course [4]. We will discuss one of methods of surgical treatment of the T1N0M0 tumor of larynx in our article, which is often performed in France. It is the cricohioidoepiglotopeia by Majer-Piquet modified by Pr. B. Guerrier, that is, the reconstructive operation through pexia on the larynx, which is aimed to preservation of the circular, corniculate cartilages and of the larynx valve during the partial resection of the larynx; this operation is very popular in Europe [2-4,8,15].

24% of T1N0M0 tumors demand surgical treatment [15]. Results of surgery are quite limited and much is to be done in order to avoid relapse of disease and further total excision of the larynx. In case of exact indications the modified surgery by Majer-Piquet gives us a perfect means to reach the desired result and preserve main functions of larynx – vocal, breathing and deglutition by a comparatively small invasive surgery. It is noteworthy, that the post-operative period is rather simple, and the period of hospitalization of patient is not more than 8-9 days.

Indications. As it was mentioned above, the exact determination of indications in oncology as in any other sphere of medicine is the prerequisite of physician's success. The accuracy is also very important for avoidance of relapses. Indications are a result of many investigations and analyses and are summarized in several simple points. New methods contribute to their accuracy, for example, the contrast computer tomography and nuclear magnetic resonance.

Indications:

Modified surgery by Majer-Piquet might be considered in cases of the following localization of tumor:

1. The malignant tumor of larynx, which is located in the anterior commissure and does not reach the 1/3 of the full length of vocal chords;
2. The tumor doesn't provoke hypokinesis of any side of the larynx;
3. The tumor doesn't reach the fissure of glottis from below and doesn't come down to the subglottal cavity;
4. The tumor doesn't reach the fissure of glottis from above at the larynx valve;
5. Control of the tumor by computer contrast tomography shows the disparity of thyroid cartilage.

In all other cases the surgery is rather not to be performed and we are to plan another tactics as is the non-modified laryngectomy by Tucker and Majer Piquet, etc. [5,10].

The side effects of the surgery are to be noted, of course:

1. Subglottal localization of tumor;
2. Larynx fibrosis as a result of radiation therapy;
3. Invasion of thyroid cartilage detected during the CT investigation (of the front side as a rule);
4. Age of patient (surgery is not to be performed if the patient is older than 70 as a rule).

As it was mentioned above, the computer tomography is very important in the process of diagnostics of malignant tumors of larynx and choosing the treatment tactics, as the incision of 2-3 mm provides the laryngologist the means of determination of invasion of the tumor and its exact localization. Unfortunately, in our circumstances, the problem of research is just a financial one (as there are computer tomographic scanners in most large cities of Georgia), and the surgeons not always use this means of exact information [5,10,17].

The post-operative preparation of patient is the same as after any other surgeries: consultation of anesthesiologist, correction of hemodynamics, etc.

Surgery is performed in a standard operating room under general anesthesia. After the proper pretreatment of the surgical area a longitudinal incision is to be done in the front side of neck, from the projection area of the hyoid bone to the manubrium.

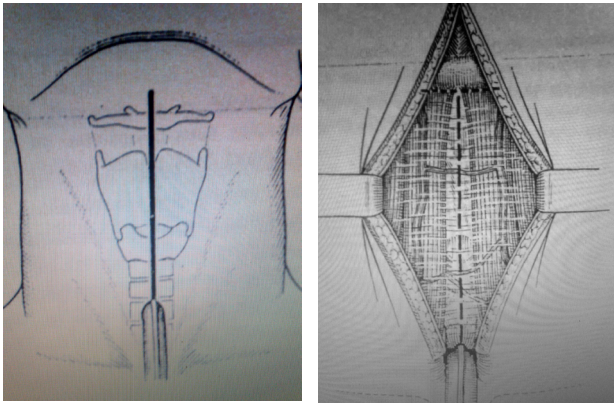


Fig. 1, 2. Performing the incision

Afterwards the front muscles of the neck are disconnected along the white line and the larynx is exposed. Tracheotomy, which is performed in the general surgical area or in a separate transversal incision, is necessarily to be performed before the resection of the larynx (Fig. 3, 4) Our French-Georgian ORL school recommends the separate tracheotomy in order to avoid infection of the main incision in case of infection as such.

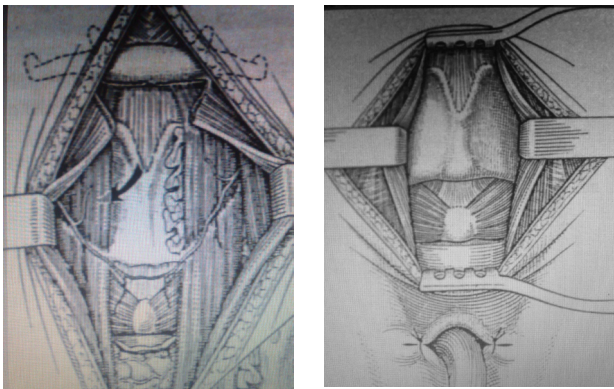


Fig. 3, 4. Mobilization of the larynx

After mobilization of the front part of the larynx its bottom and top walls are exposed and we move to the lumen of the larynx. We already know where the tumor is located, and have to begin the section of the thyroid cartilage by an ultra saw from its contralateral side. Then, when the cartilage becomes mobile, the soft tissues of the larynx are cut under the visual control, now by scissors. After total exposure of the larynx and visualization of tumor we make the resection of the section of the thyroid cartilage's second side and of the tumor and the front part of the larynx, as a mono-block.

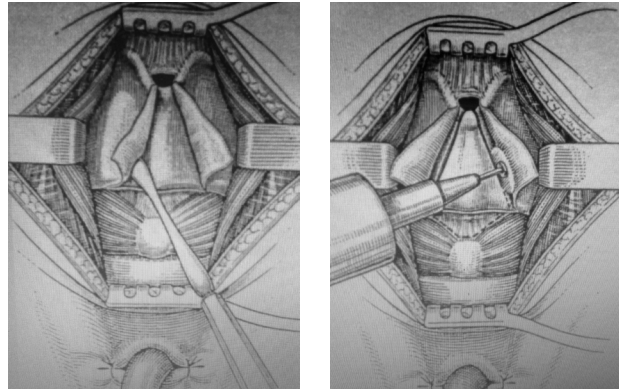


Fig. 5, 6. Resection of the damaged area

After the proper hemostasis we move to the reconstruction of the larynx. This is one of the most important parts of the surgery and its careful performance is a guarantee of further preservation of functions of larynx. Otherwise the non-functioning post-operative larynx will need one more surgical intervention – the total resection of the larynx, which would call forth fiasco of the surgeon.

The reconstruction of larynx is performed by cricohio-
doepiglotopexia. The procedure is performed just as the surgery by Majer Piquet. Three threads (N1 vicryl) are to be carried into the thyroid cartilage and hyoid bone.

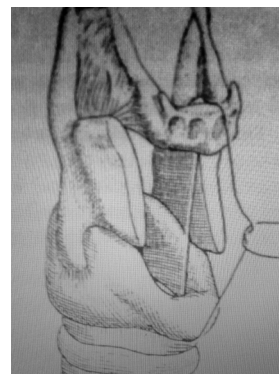


Fig. 7. Schematic pattern of modulation and fitting of the larynx

Then the fitting is simultaneously performed by the operating surgeon and assistant. It is important to "fit" well the hyoid bone and thyroid cartilage to each other, which ensures the integrity and quick recovery of the larynx.

Then an even more simple procedure – the reconstruction of white line happens by the muscles and finally, the interrupted and non-cosmetic suture of the hypodermic tissue and the skin is placed.

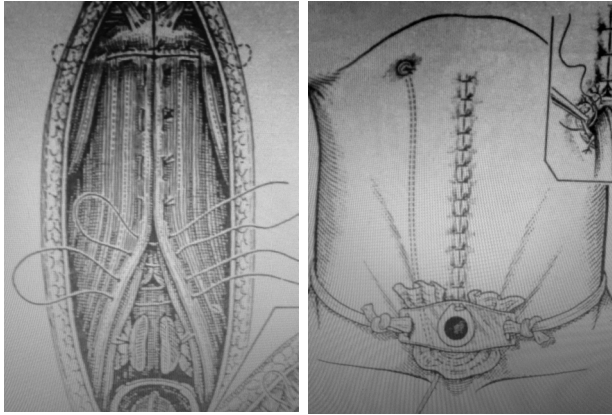


Fig. 8, 9. Closure of the incision and installation of the tracheostomy tube

As a rule, in case of good hemostasis we don't leave the drainage in the wound. The tube number 8-9 with a cuff is placed in the trachea, which is replaced by an ordinary tube 2-3 days after the surgery [8].

We have performed 8 surgeries of this kind in S. Khetchinashvili's University's clinic during 2002-2012 and, of course, and only one patient was operated for the recidive after 6 years of the date of first operation. And it should be noted, that so far our data corresponds with the world ratings.

We believe, that in comparison from the traditional surgery by Majer-Piquet the modified partial laryngectomy by Majer-Piquet, in case of certain localization and invasion of tumor, is a less invasive and more quick (just some 40-50 minutes) surgical intervention, and its effectiveness, provided exact indications, is the 90-95% of no relapse and 80-90% of ensuring of 5 more years of living, which is a higher rating than of any other partial ratings of laryngectomy. At the same time, if we take a look at the functional ratings (functions of vocal, deglutition and breathing) the method has better results in comparison with other surgical methods as well. The Montpellier and Marseille schools declare the same [1,16].

REFERENCES

1. Arnou-Schindt., Guerrier B. Reeducation phoniatrice pares laryngectomie subtotale reconstructrice. Cahiers d'ORL 1995; XXX(1):54-58.
2. Aviv Je. Age related changes in pharyngeal and supraglottic sensation. Ann. Otol. Rhinol. Laryngol. 1994;103:749-752.
3. Cartier C., Sibel J-Ph., Makeieff M., Guerrier B. Place

de l'imagerie dans le bilan pre-operatoire des cancers du larynx. Les Cahiers d'ORL et de chirurgie cervico faciale 2001; 1.

4. Coudray C., Rerouille S. Les implants phonatoires: suivi post-operatoire: incidents et accidents. Cahiers d'ORL 2000; XXXV: 1.

5. De Virgilio A., Fusconi M., Gallo A., Greco A., Kim S.H., Conte M., Alessi S., Tombolini M., de Vincentiis M. The oncologic radicality of supracricoid partial laryngectomy with cricohyoidopexy in the treatment of advanced N0-N1 laryngeal squamous cell carcinoma. Laryngoscope 2012;122(4):826-33.

6. Goessler U.R. Traditional transcutaneous approaches in head and neck surgery. GMS curr. Top Otorhino-laryngol Head and Neck Surg. 2012;11:06.

7. Green V.L., Michno A., Stafford N.D., Greenman J. Increased prevalence of tumour infiltrating immune cells in oropharyngeal tumours in comparison to other subsites: relationship to peripheral immunity. Cancer Immunol Immunother. 2013; 29.

8. Guerrier Y. Traite de technique chirurgicale ORL et cervico-faciale. Paris: 1987.

9. Gvamichava R., Lomtadze N., Alibegashvili T., Charkviani T., Beruchashvili T., Jugeli L. Cancer scrining program in Georgia. Georgian Medical News 2012; 7-8(208-209): 7-15.

10. Hartl D.M., Landry G., Bidault F., Hans S., Julieron M., Mamelle G., Janot F., Brasnu D.F. CT-scan prediction of thyroid cartilage invasion for early laryngeal squamous cell carcinoma. Eur Arch Otorhinolaryngol. 2013; 270(1):287-91.

11. Li X., Gao L., Li H., Gao J., Yang Y., Zhou F., Gao C., Li M., Jin Q. Human papillomavirus infection and laryngeal cancer risk: a systematic review and meta-analysis. J Infect Dis. 2013; 207(3):479-88.

12. Mirisola V, Mora R, Esposito AI, Guastini L, Tabacchiera F, Paleari L, Amaro A, Angelini G, Dellepiane M, Pfeffer U, Salami A. A prognostic multigene classifier for squamous cell carcinomas of the larynx. Cancer Letters 2011; 307(1): 37-46.

13. Parkin D.M., Bray F, Ferlay J., Pisani P. Global Cancer Statistics, 2002. Cancer Journal for Clinicians 2005; 55(2): 74-108.

14. Petrakos I., Kontzoglou K., Nikolopoulos T.P., Papadopoulos O., Kostakis A. Glottic and supraglottic laryngeal cancer: epidemiology, treatment patterns and survival in 164 patients. J BUON 2012; 17(4):700-5.

15. Renier S., Toussaint B. Resultats carcinologique et fonctionnels des T1-T2 du plan glottique après chirurgie partielle du larynx. JFORL 1997; 4.

16. Zanaret M. La laryngectomie frontale anterieure reconstructrice. Cahiers d'ORL 1995; XXX(1):32-38.

17. Zhang M., Zhao L.M., Li X.M., Zhou L., Lin L., Wang S.Y. True carcinosarcoma of the larynx. J Laryngol Otol. 2013; 127(1):100-3.

SUMMARY

SURGICAL TREATMENT OF LARYNX T1N0M0 CANCER - PARTIAL LARYNGECTOMY MODIFIED MAJER-PIQUET'S INTERVENTION

Khujadze M., Vashakidze N., Kuliashvili G., Khelashvili B.

Tbilisi State Medical University, ENT Department, Tbilisi, Georgia

The increase of general radiation background in Georgia and some national characteristics such as spicy dishes, high level of alcohol and cigarette consumption, emotional, loud way of speaking result in a high percentage of people suffering from larynx malignant tumor. As generally known, the majority of larynx cancer cases represent surgical indications and only a small percentage submit to radio or chemotherapy. Since the beginning of the previous century, laryngologists have been intensely thinking about maintaining the larynx itself when giving surgical treatment. With this article we aim to introduce you to one of surgical techniques often applied in France. The method is Pr. B. Guerrier's modification of Majer-Piquet's cricohyoidoepiglottopexy, which is very popular in Europe. This consists in reconstructive operation maintaining cricoid cartilage and epiglottis with larynx's pexy when resecting partially. In cases of exact indications the, Majer-Piquet's modified operation provides a perfect: opportunity both to achieve the desirable outcome and maintain the main functions of larynx vocal, swallowing and breathing with a relatively less invasive surgical interference.

Keywords: Laryngectomy, laryngeal carcinoma, cricohyoidoepiglottopexia, Majer-Piquet modified laryngectomy.

РЕЗЮМЕ

ХИРУРГИЧЕСКОЕ ЛЕЧЕНИЕ РАКА ГОРТАНИ T1N0M0 – ЧАСТИЧНАЯ ЛАРИНГЕКТОМИЯ, МОДИФИЦИРОВАННАЯ ПО GUERRIER, ОПЕРАЦИЯ МАЙЕР-ПИКЕТ

Худжадзе М.О., Вашакидзе Н.Н., Кулиашвили Г.Т., Хелашвили Б.С.

Тбилисский государственный медицинский университет, департамент ЛОР патологий, Тбилиси, Грузия

Повышение общего радиационного фона и некоторые национальные особенности грузинской кухни и быта, в частности, острая пища, потребление большого количества алкоголя и табака, эмоционально громкая речь, все это обусловило относительно высокий процент злокачественных заболеваний гортани в Грузии. Как

известно, лечение злокачественных опухолей гортани, в основном, хирургическое и только малый процент случаев попадает в показания для лучевой и химиотерапии. В статье приводится описание метода хирургического лечения рака гортани T1N0M0, который широко применяется в Европе, в частности, во Франции. Речь идет об операции Majer-Piquet, модифицированной профессором Б. Герие в конце XX века. Модифицированная крикохиоидоэпиглотопексия является хирургически и функционально наиболее щадящей операцией, предложенной для лечения злокачественных опухолей гортани. Показания к операции четко ограничены и их следует строго придерживаться во избежание нежелательных рецидивов заболевания, в противном случае невозможно сохранить гортань и ее функции.

რეზიუმე

ხორხის კიბოს T1N0M0-ის ქირურგიული მკურნალობა – ნაწილობრივი ლარინგექტომია მოდიფიცირებული Guerrier-ს მიერ Mayer-Piquet-ეს ოპერაცია

მ. ხუჯადე, ნ. ვაშაკიძე, გ. ყულიაშვილი, ბ. ხელაშვილი

თბილისის სახელმწიფო სამედიცინო უნივერსიტეტი, ყველ-ყურ-ცხვირის სნეულებათა დეპარტამენტი, თბილისი, საქართველო

საქართველოში ზოგადი რადიაციული ფონის ამაღლების და ზოგიერთი ნაციონალური თავისებურებების გამო (ცხარე საკვები, ალკოჰოლის საკმაოდ დიდი რაოდენობით მიღება, ემოციური, ხმამაღალი საუბარი და თამბაქოს ჭარბად მოხმარება) ხორხის ავთვისებიანი სიმსივნეები საკმაოდ დიდ პროცენტს წარმოადგენს. როგორც ცნობილია, ხორხის კიბოს შემთხვევათა უმრავლესობა ქირურგიული მკურნალობის ჩვენებას წარმოადგენს და მხოლოდ მცირე პროცენტი ექვემდებარება სხიურ ან ქიმიოთერაპიას. სტატიაში მოყვანილია ხორხის T1N0M0 სიმსივნის ქირურგიული მკურნალობის ერთ-ერთი მეთოდი, რომელიც ფართოდ გამოიყენება საფრანგეთში. საუბარია Pr. B. Guerrier-ის მიერ Majer-Piquet-ეს მოდიფიცირებულ კრიკოჰიოიდოეპიგლოტოპექსიაზე. ამ ოპერაციის ჩვენებები საკმაოდ შეზღუდულია და მკაცრად უნდა იქნას დაცული, რომ თავიდან ავიცილოთ დაავადების რეციდივი და ხორხის შემდგომი სრული ამოკვეთა. ზუსტი ჩვენებების შემთხვევაში Majer-Piquet-ეს მოდიფიცირებული ოპერაცია ბრწყინვალე საშუალებაა შედარებით მცირე ინვაზიული ქირურგიული ჩარევით სასურველი შედეგის მისაღწევად და ხორხის ძირითადი ფუნქციების შესანარჩუნებლად.

К ПРОБЛЕМЕ РАННЕГО ВЫЯВЛЕНИЯ РАКА ШЕЙКИ МАТКИ В РЕСПУБЛИКЕ КАЗАХСТАН

Каусова Г.К., Елеубаева Ж.Б., Шибанова А.И., Кусаинова Б.Т.

Высшая школа общественного здравоохранения Министерства здравоохранения; Казахский научно-исследовательский институт онкологии и радиологии Министерства здравоохранения Республики Казахстан

Рак шейки матки (РШМ) - наиболее распространенное онкологическое заболевание половых органов женщин. По данным различных авторов, частота его колеблется в пределах от 45,5 до 70,5%; он является одной из основных причин инвалидности и смертности. Так, по данным Международного агентства изучения рака, ежегодно в мире регистрируется 555100 новых случаев РШМ и умирают 309800 женщин [1].

В структуре заболеваемости злокачественными опухолями женских половых органов он постоянно занимает первое место, а по показателям смертности - второе. В связи с этим, снижение показателя заболеваемости РШМ и смертности от него является важной задачей онкологии. Вместе с тем, следует подчеркнуть, что РШМ остается актуальной и нерешенной проблемой онкогинекологии, особенно в развивающихся странах.

Проблема рака шейки матки имеет клинический, эпидемиологический, морфологический, иммунологический, биоклинический и другие аспекты, она важна для многих специалистов, работающих в сфере онкологии. Разработка этой проблемы невозможна без использования морфологических исследовательских

*Таблица 1. Заболеваемость и смертность населения РК РШМ в 1990-2011 гг. (на 100 тыс. населения соответствующего возраста)**

	1990	2000	2010	2011
Первичная заболеваемость	13.32	13.18	16.19	16.93
Смертность (все возраста)	9.52	9.21	8.7	
Смертность (в возрасте 44-60 лет)	5.72	5.93	7.18	

*European Health for All Database (HFA-DB). <http://data.euro.who.int/hfad/b/>

Несмотря на принимаемые меры, доля больных, выявляемых на поздних стадиях, остается высокой [4].

В последнее время большое распространение получила первичная профилактика – система мер по выявлению факторов риска развития РШМ и их устранению. Доказано, что профилактика рака шейки матки является одним из основных и наиболее перспективных направлений противораковой борьбы. Задача ее заключается в своевременном выявлении и рациональном лечении больных предраковыми заболеваниями, что формирует предпосылки для снижения заболеваемости раком шейки матки.

Факторами риска являются раннее начало половой жизни, сексуальная активность, частая смена половых

методов. Достаточно отметить, что только с помощью морфологических методов удается выявить предраковые изменения эпителия (дисплазию), внутриэпителиальный и преинвазивный инвазивный рак.

В Республике Казахстан (РК) в настоящее время остается стабильным количество случаев поздно диагностированного РШМ, а также рост случаев заболевания молодых женщин. Большое количество больных с впервые выявленным РШМ погибают, так как опухоль выявляется поздно и рассчитывать на излечение трудно. В РК заболеваемость РШМ составляет 1452 (8,8 на 100 тыс. населения), а смертность – 657 (4,0 на 100 тыс. населения).

Несмотря на длительный период развития с характерной преинвазивной фазой, доступные методы верификации диагноза РШМ по сей день остаются проблемой здравоохранения РК.

В РК РШМ чаще встречается в возрасте 40-60 лет, хотя в последние годы происходит омоложение этой патологии [3]. В РК РШМ занимает второе место в структуре заболеваемости женщин злокачественными новообразованиями (таблица 1).

партнеров не только самой женщиной, но и ее партнерами мужчинами, несоблюдение половой гигиены, вирусные инфекции, среди которых наибольшее значение придают папилломавирусной инфекции, курение табака, иммунодефицит, дефицит в пище витаминов А, С и др. [1].

Выявление вируса папилломы «высокого риска» оказалось полезным при обследовании больных с неясной цитологической атипией, а также после лечения больных дисплазией и РШМ с целью ранней диагностики рака и его рецидивов [5]. Скрининг РШМ относится к вторичной профилактике рака, задачей которой является предупреждение развития запущенных форм РШМ. Благодаря успешно действующей в развитых

странах системе скрининга женского населения РШМ может быть легко обнаружен на самых ранних стадиях и полностью излечен в основной массе случаев. Статистические данные Европейской Ассоциации рака шейки матки (ЕССА) свидетельствуют, что при своевременном обнаружении РШМ может быть излечен в 98% случаев.

Целью данного исследования явилось выявить причины низкой эффективности программы скрининга и существующие проблемы реализации программы; определить соответствующие условия для выполнения надежного скрининг-теста – цитологического исследования мазков, взятых из шейки матки и цервикального канала.

Материал и методы. Рассмотрены существующие нормативно-правовые и регламентирующие документы, приказы руководства РК о проведении скрининга РШМ в РК, а также годовые отчеты 19 цитологических лабораторий всех областных и городских онкологических диспансеров за 2011-2012 гг. Изучены республиканские статистические показатели по данным «Мединфо», показатели скрининг-консультативно-диагностического отдела (СКДО) и показатели заболеваемости, выявляемости ранних форм РШМ при скрининг исследовании по возрастным группам, диагнозам, степени тяжести, учитывая классификацию Бетезда, а также выявляемость РШМ по самообращению пациентов.

Следует подчеркнуть, что чувствительность цитологического исследования является важным фактором эффективности скрининга РШМ. По данным различных исследователей она варьирует в пределах от 60% до 83%. Использование специальных недорогих приспособлений, щеточек, позволяет значительно увеличить качество исследуемого материала. Еще более качественные препараты с использованием всего взятого цитологического материала можно получить при применении жидкостной цитологии [6].

Вместе с тем, в 70-90% случаев причиной ложноотрицательных цитологических ответов является плохой забор материала для цитологического исследования и лишь в 10-30% - ошибочная интерпретация цитологических

данных [2]. Большое внимание в передовых клиниках западных стран уделяют изучению классификации Бетезда, подготовке цитотехников и цитопатологов [8]. Международная академия цитологов (МАЦ) координирует постояннодействующую систему подготовки специалистов с периодической сдачей экзаменов.

Результаты и их обсуждение. Следует отметить, что в 2007 г. МЗ РК издан приказ «О совершенствовании профилактических медицинских осмотров отдельных категорий взрослого населения». С 2008 г. в Казахском НИИ онкологии и радиологии (КазНИИОР) разработана и внедрена во всех онкологических диспансерах РК программа поэтапного проведения цитологического скрининга женского населения, привлечены медицинские учреждения, начиная с первичных звеньев организаций здравоохранения: первичная медико-санитарная помощь, сельская участковая больница, семейно-врачебная амбулатория, фельдшерский пункт, фельдшерско-акушерский пункт, медицинские центры, центральные районные больницы, диагностические центры, городские и областные онкологические диспансеры. В КазНИИОР подготовлены и распространены методические рекомендации с инструкцией по проведению профилактических медицинских осмотров отдельных категорий взрослого населения путем скрининговых обследований. Следует отметить, что определена технология проведения скрининга при обследовании целевых групп женщин в возрасте 30, 35, 40, 45, 50, 55, 60 лет; организация выполнения данной программы осуществляется совместной работой гинекологов, цитологов КазНИИОиР, специализированным скрининг-консультативно-диагностическим отделом, а также областными и городскими онкологическими диспансерами. Для эффективности скрининга по выявлению ранних форм РШМ в РК внедрен метод Пап-теста (Папаниколау) с оценкой результатов по современной классификации Бетезда. Начиная с 2011 г., по запланированной дорожной карте осуществляется поэтапное внедрение по всем регионам РК метода жидкостной цитологии.

Результаты анализа скрининг исследований в РК за 2011-2012 гг. представлены в таблице 2.

Таблица 2. Сравнительные данные выявленного РШМ по стадиям за 2011-2012 гг.

Годы	РШМ									
	I стадия		II стадия		III стадия		IV стадия		Всего	
	абс.	%	абс.	%	абс.	%	абс.	%	абс.	%
2011	69	38,8	83	6,6	17	9,5	2	1,1	178	100
2012	83	42,3	91	6,4	14	7,1	3	1,5	196	100

При сопоставлении данных 2011-2012 гг. установлено снижение доли больных III стадии с 9,5% до 7,1%; увеличение числа больных IV стадии с 1,1% до 1,5%. Выявлено, что за 2012 год при самообращении женщин в лечебные учреждения РШМ обнаружен в 122 случаях.

Несмотря на то, что почти все цитологические лаборатории областных онкологических диспансеров оснащены необходимыми реактивами и оборудованием, анализ результатов скрининга свидетельствует о большом разбросе числа выявленной ранней онкопатологии (LSIL, HSIL)

по отдельным регионам, что требует более тщательной работы на всех уровнях обследования женщин - начиная с забора, фиксации, доставки и оценки цитологического материала; отмечается большой дефицит обученных врачей-цитологов, цитотехников.

В 10-30% выявлена ошибочная интерпретация результатов исследования, высокий процент некачественного материала, а также длительная доставка материала из отдаленных регионов, недостаточная оснащенность аппаратами жидкостной цитологии и частые сбои поставки расходных материалов по регионам РК.

Причина низкой чувствительности цитологических исследований в некоторых лабораториях, возможно, обусловлена большим количеством ложноотрицательных ответов ввиду неинформативности мазков и дефицита квалифицированных цитологов. По результатам анализа годовых отчетов установлено, что во всех областных и городских онкологических диспансерах имеются 19 цитологических лабораторий, где работают всего 62 цитолога, которые за отчетный период выполнили 2567006 исследований (в т.ч. скрининг), многократно превышающий существующий норматив нагрузки.

Во многих лечебных учреждениях РК для выполнения скрининг-исследования нет выделенных штатных единиц врача-цитолога, цитотехника, регистратора, ввиду чего цитологический скрининг воспринимается дополнительной неоплачиваемой нагрузкой к основной диагностической работе. Имеется большой дефицит квалифицированных цитотехников (лаборантов-цитологов), что, несомненно, влияет на уровень качества цитологической диагностики. Естественно, такое превышение нормативных нагрузок, отсутствие позитивной мотивации, снижает качество скрининга, теряет смысл проведения исследования, приводит к снижению престижа специальности и к несоответствию ожидаемых результатов скрининга РШМ. Нельзя приравнивать цитологические исследования к общеклиническим лабораторным исследованиям, где критериями-индикаторами является подсчет количественных показателей.

Повышение эффективности цитологического скрининга на ранней диагностике РШМ возможно путем решения следующих задач: начиная с первичных звеньев обследования качественное и квалифицированное получение материала из шейки матки и цервикального канала подготовленными акушер-гинекологами; своевременная подготовка кадров цитологического исследования по Папаниколу; применение жидкостной цитологии во всех областных онкологических диспансерах РК и интерпретация цитологических данных в соответствии с классификацией Бетезда.

Результаты проведенного исследования позволяют заключить, что в Казахстане с начала введения скрининго-

вых программ накоплен определенный положительный опыт по цитологическому скринингу РШМ. Повышение эффективности скрининга в РК снизит показатели заболеваемости и смертности от РШМ, изменится структура заболеваемости за счет выявления количества ранних стадий рака и уменьшения запущенных форм.

Следует устранить вышеуказанные пробелы в организации, документировании цитологического скрининга. Адекватное решение многих организационных проблем всецело зависит от МЗ РК, в том числе обеспечение соответствующей оплаты труда специалиста, создание необходимой материальной базы с внедрением новых технологий.

Выводы и предложения.

В процессе проводимого исследования выделены основные проблемы, требующие комплексного решения многих вопросов, направленных на повышение качества скрининга РШМ в РК. В частности:

- необходимо принять меры, способствующие увеличению организованного скрининга женщин, а также его систематизации, учитывая тот факт, что при неорганизованном скрининге обследуются только те женщины, которые обратились в лечебно-профилактические организации по поводу других причин.

- Для достижения максимального эффекта профилактического обследования необходимо разработать систему, направленную на регулярное проведение разъяснительной работы среди населения, издание и распространение популярных печатных материалов, привлечение внимания средств массовой информации, неправительственных общественных организаций к проблемам профилактики РШМ. Важную роль играет активное приглашение женщин, подлежащих скринингу для прохождения обследования в соответствующих центрах.

- Необходимо создать компьютерную базу данных программы скрининг-обследования, предусматривающую неоднократные рассылки адресных приглашений на обследование лицам, пропустившим профилактический осмотр.

- Ввести в номенклатуру специальностей Министерства здравоохранения РК специальности врача цитолога (цитопатолога), лаборанта-цитолога (цитотехника); решить вопрос подготовки специалистов цитопатологов через резидентуру по специальности «онкология».

- Необходимо создать Республиканскую референс-лабораторию с закреплением за ней функции централизованной координации скрининговой цитологической службы РК и регулярно проводить соответствующую подготовку специалистов по примеру Международной академии цитологии.

- С учетом специфики РК следует адаптировать методику подготовки специалистов, предложенную Международной академией цитологов с периодической сдачей экзаменов (Пап-тест). Для обучения привлечь экспертов цитопатологов из международной ассоциации клинических цитологов.

ЛИТЕРАТУРА

1. Новик В.И. Эпидемиология рака шейки матки, факторы риска, скрининг. В кн.: Практическая онкогинекология: избранные лекции. Под ред. Урманчеевой А.Ф., Тюляндина С.А., Моисеенко В.М. СПб: Центр ТОММ; 2008: 115-126.
2. Новик В.И. Скрининг рака шейки матки. Практическая онкология 2011;11(2): 66-73.
3. Нургазиев К Ш., Сейтказина Г.Д., Махатаева А.Ж., Сейсенбаева Г.Т. Показатели онкологической службы Республики Казахстан в 2011 год (статистические материалы). Алматы: 2011.
4. Шибанова А.А. Цитологический метод в выявлении гинекологической патологии при профилактических обследованиях женщин. Журнал онкология и радиология Казахстана, Алматы 2009; 9: 13.
5. Bosch F.X. Epidemiology of human papillomavirus infection: New options for cervical cancer prevention. Salud Publica Mex. 2003; 45(Suppl 3):326-339.
6. Confortini M., Bergeron C., Desai M., et al. Accuracy of liquid based cytology comparison of the results obtained within a randomized controlled trial(the new technologies for Cervical Cancer screening study) and an external group of experts. Cancer Cytopathology 2010;118:208-8.
7. Garcia M. et al. Global cancer Facts and Figures 2007 Atlanta; G.A: American Cancer Society: 2007.
8. Solomon D, Nayar R, editors. The 2001 Bethesda System. Terminology for reporting results of cervical cytology. Second edition. New-York: Springer; 2004.

SUMMARY

THE PROBLEM OF EARLY DETECTION CERVICAL CANCER IN REPUBLIC OF KAZAKHSTAN

Kausova G., Eleubaeva J., Shibanova A., Kusainova B.

Graduate School of Public Health HM RK; Kazakh Research Institute of Oncology and Radiology RK

Cervical cancer (CC) is the 2nd malignant tumor in Republic of Kazakhstan (RK). The quantity of late stage CC diagnoses remains high. Annual reports (2011-2012) of 19 cytology laboratories were analyzed. Study of the incidences and detection of early forms of cervical cancer screening was conducted. The investigation showed incomplete screening coverage of the female population in Kazakhstan, and a shortage of specialists (Cytopathologists, cytotechnicians). The peculiarities of CC during formal and informal screening were detected. Measures to increase female screening coverage are proposed. Among them creation of a reference laboratory at the national level, adoption of the training methods of the International Academy of Cytology (IAC), periodic testing of cytopathologists, training by specialists from Kazakhstan and experts from IAC.

Keywords: cervical cancer, Republic of Kazakhstan.

РЕЗЮМЕ

К ПРОБЛЕМЕ РАННЕГО ВЫЯВЛЕНИЯ РАКА ШЕЙКИ МАТКИ В РЕСПУБЛИКЕ КАЗАХСТАН

Каусова Г.К., Елеубаева Ж.Б., Шибанова А.И., Кусаинова Б.Т.

Высшая школа общественного здравоохранения Министерства здравоохранения; Казахский научно-исследовательский институт онкологии и радиологии Министерства здравоохранения Республики Казахстан

Рак шейки матки (РШМ) занимает второе место в структуре заболеваемости злокачественными новообразованиями. Удельный вес женщин с РМШ, выявляемых на поздних стадиях, остается высоким. Проанализирован годовой отчет 19 цитологических лабораторий Республики Казахстан (РК) за 2011-2012 гг. Изучены показатели заболеваемости и выявляемости ранних форм РШМ при скрининг-исследовании по возрасту. Выявлено, что имеется неполный охват скринингом женского населения в РК и большой дефицит специалистов клинических онкоцитологов (цитопатологов), лаборантов-цитотехников. Установлена особенность выявления РШМ при организованном и неорганизованном скрининге. Указаны меры способствующие увеличению охвата скринингом женщин посредством проведения разъяснительных работ среди населения, привлечения средств массовой информации, неправительственных общественных организаций, создания референс-лабораторий на республиканском уровне, обеспечение централизованной координации скрининговой цитологической службы РК. Необходимо реализовать методику подготовки специалистов Международной академии цитологов (МАЦ) с периодической сдачей экзаменов (Пап-тест) и адаптировать ее со спецификой РК; для обучения привлечь экспертов цитопатологов из МАЦ. Для повышения эффективности скрининга в РК требуется снижение показателей заболеваемости и смертности от РШМ, а также изменение структуры заболеваемости за счет своевременного выявления ранних стадий рака и, тем самым, уменьшения запущенных форм. Устранение вышеуказанных пробелов в организации, ведении документации цитологического скрининга, регулярное проведение соответствующей подготовки специалистов, активное применение новых технологий однозначно повысит престиж специальности цитолога. Адекватное решение многих организационных проблем всецело зависит от МЗ РК, это соответствующая оплата труда специалиста за работу в скрининге, создание необходимой материальной базы с внедрением новых технологий.

რეზიუმე

საშიფლოსნოს ყელის კიბოს ადრეული გამოვლინების პრობლემები ყაზახეთში

გ. კაუსოვი, ჯ. ელეუბაევი, ა. შიბანოვი,
ბ. კუსაინოვი

ყაზახეთის ჯანდაცვის სამინისტრო, საზოგადოებრივი ჯანდაცვის უმაღლესი სკოლა; ყაზახეთის ჯანდაცვის სამინისტრო, ონკოლოგიისა და რადიოლოგიის სამეცნიერო-კვლევითი ინსტიტუტი, ყაზახეთის რესპუბლიკა

საშიფლოსნოს ყელის კიბო თავისი გავრცელებით მეორე ადგილზეა მოსახლეობის ონკოლოგიური ავადობის სტრუქტურაში. ამასთან, ამ პათოლოგიის დაგვიანებულად დადგენილი შემხვევათა რიცხვი ისევ მაღალი რჩება. კვლევის პროცესში გაანალიზებულია 2011-2012 წწ. ქვეყანაში მოქმედი 19 ციტოლოგიური ლაბორატორიის წლიური ანგარიშები. აგრეთვე შესწავლილია ქალთა მოსახლეობის სკრინინგის პროცესში გამოვლენილი საშიფლოსნოს ყელის კიბოს შემთხვევები.

დადგენილია, რომ სკრინინგით მოცულია ქალთა მოსახლეობის მხოლოდ ნაწილი, რაც გარკვეულად განპირობებულია ისეთი სპეციალისტების ნაკლებობით, როგორცაა კლინიკური ონკოცი-

ტოლოგი (ციტოპათოლოგი), ლაბორანტი-ტექნიკი და სხვ. ამასთან, კვლევის პროცესში დადგინდა დაავადების გამოვლენის თავისებურებები ორგანიზებული და არაორგანიზებული სკრინინგის განხორციელების პროცესში.

ჩატარებული კვლევის საფუძველზე შემუშავებულია რეკომენდაციები, მიმართული სკრინინგით მოცული ქალთა მოსახლეობის გაფართოებაზე. კერძოდ, ხაზგასმულია ქალთა მოსახლეობის ინფორმირების გაფართოების აუცილებლობა მასობრივი ინფორმაციის საშუალებების გამოყენებით, ამ საქმის განხორციელებაში არასამთავრობო სექტორის მოზიდვით, რეფერენს-ლაბორატორიების ჩამოყალიბებით და სხვ. სტატიის ავტორთა აზრით აუცილებელია სკრინინგული გამოკვლევების ცენტრალიზებული მართვა და კოორდინაცია. განსაკუთრებული ყურადღება უნდა მიენიჭოს სპეციალისტთა მომზადებას ციტოლოგთა საერთაშორისო აკადემიის პროგრამების გამოყენებით, მათ შემდგომ სერტიფიცირებას საერთაშორისო სტანდარტების გამოყენების საფუძველზე.

აშკარაა, რომ გატარებული ღონისძიებები ხელს შეუწყობს ყაზახეთის რესპუბლიკის ქალთა მოსახლეობაში სკრინინგული გამოკვლევების საფუძველზე საშიფლოსნოს ყელის კიბოს ადრეულ გამოვლინებასა და მკურნალობის ეფექტურობის ზრდას.

CHANGES IN SEX AND NON-SEX HORMONES AND DISTRIBUTION OF ERYTHROCYTE ANTIGENS IN REPRODUCTIVE AGE WOMEN WITH TUMORS OF BODY OF UTERUS IN ADJARA

¹Nakashidze I., ²Kotrikadze N., ¹Diasamidze A., ¹Nagervadze M., ²Ramishvili L.

¹Batumi Shota Rustaveli State University, Faculty of Education and Sciences, Department of Biology, Batumi;

²I. Javakhishvili Tbilisi State University, Faculty of Exact and Natural Sciences, Department of Biology, Tbilisi, Georgia

Reproductive system of women - body of uterus tumors are high frequencies as developed countries [8], as in Georgia [1]. The body of uterus tumors 93% cases are diagnosed in women aged 50 years and over [3,14], also it's noted tendency the rejuvenation of this disease [3].

The uterus is one of the most sensitive tissues to hormones. It's significant role of sex steroid hormones on the endometrial cells. In the women's organism, specific action of steroid hormones (estradiol, progesterone, testosterone) are related to development of reproductive system organs

(ovaries, uteus, breast) and preserve of structure [7]. It's important, that besides of many others risk-factors, especially over amount of steroid hormones provides to induce of hyperplasic process in the uterus tissue's cells. This provides to development body of uterus benign and malignant tumors (endometrium and layer of endometrium).

It's significant, also role of androgens (testosterone, progesterone, androstenedione) develops body of uterus pathologies, that's why, this represents precursor of estrogens and its increased secretion causes more estrogenic stimulation

of uterus [2]. Here, designation have to, that steroid hormones influence on the synthesis and secretion of other hormones (gonadotropine) [13]. Level of females hormones change in the different stages of life. This indicates, that development of body of uterus tumors, in the different period of life, are based on various mechanism [11].

According to the abovementioned, our work aim represents to study hormonal state in the women with body of uterus tumors of reproductive age. Especially, in the Adjara Region, quantitative changes of sex steroid hormones: progesterone (P), estradiol (E2), testosterone (T), and gonadotropine Luteinizing hormone (LH) and Follicle-stimulating hormone (FSH) in the women's blood. Accordingly, we've studied these hormones' role the development of cancerous pathologies. It was important, also to study distribution of ABO blood group antigens and Rh-Hr systems genetic variants in diseased women with body of uterus tumors. That's why, it's known correlation blood groups and various tumors [4-6,9].

Matrial and methods. The aim to study of hormonal status, we used body of uterus benign (fibromioma) and malignant (endometrial cancer) tumors diseased women of Ajara Region inhabitants (in any case -10 patients, their middle age was 20-45 years). The determination of hormones was made by the enzymatic analysis method (ELISA). For the study of hormonal status, the material was supplied by the Adjara Oncology Centre and experiment was conducted in the Laboratory of Maternity home's named after Yoseb Charkviani. For the research of blood ABO and Rh-Hr system antigens, were used the immunoserology methods, recognized internationally [11]. To reveal the ABO and Rh-Hr system antigens, the specific test-systems were used: the anti -B, -A, -D, -C, -c, -E, -e. For the study of ABO and Rh-Hr system antigens, the material was supplied by the

Adjara Oncology Centre, and experiment was conducted at the laboratories: Immunogenetics laboratory of Batumi Shota Rustaveli State University and clinical-biochemistry and immunologic laboratory of Adjara Oncology Centre. Blood samples were collected from vein. The amount of the patients in the control group were 130 patients and malignant group were 115 patients, but in the benign group were 60 patients. The experimental dates had been processed by the variation statistic methods, by using of computer program (Graphpad prisma 6). $P < 0,05$ was considered as the statistically reliable indicator.

Result and their discussion. We already designated, that the most of the body of uterus tumors are hormone-dependent tumors. Hence, on the first stage of the research, was studied quantitative changes of sex steroid hormones - estradiol (E2), progesterone (P) and testosterone (T), inhabitant of Ajara Region, in the reproductive age women's blood with body of uterus tumors. Also we've studied quantitative changes of gonadotropine - LH and FSH.

The studies have shown, that levels of estradiol was increased (~1,3-times) in the blood of reproductive age women, with body of uterus benign tumor and was significantly increased in body of uterus cancer cases (~2,3- times) compared to control group (Table 1, Fig. 1). As for the Progesterone, hormone with anti-estrogenic features, its amount in the blood of patients with benign uterus tumor was reduced (~2,25-times) and it was more sharply reduced (~3-times) in blood of patients with body of uterus cancer, compared to the control group (Table 1, Fig. 2). The study of testosterone amount changes revealed that, secretion of testosterone was reduced as in benign (~1,9-times), as malignant tumor case, compared to the control group, in the women of reproductive age (Table 1, Fig. 3).

Table 1. Quantitative changes of the sex steroid hormones in diseased women's blood with the uterus tumors in the reproductive age

The object of the study (blood)	Sex Steroid Hormones		
	Estradiol, pg/ml	Progesterone, ng/ml	Testosterone, ng/ml
Control group	40,4±0,4	0,90±0,06	0,67±0,009
Benign Tumor	55,5±0,02	0,4±0,01	0,48±0,003
Malignant tumor	95,2±0,9	0,3±0,001	0,35±0,07

n=10 (the amount of the patients in each group). The average age of the patients 20-45; $p < 0,05$

As we designated, hypophysis regulates synthesis of progesterone and testosterone with the help gonadotropine hormones in the ovaries [13]. Hence it follow that, in the following stage of research, we studied quantitative changes of gonadotropine - LH and FSH in diseased women's with body of uterus tomors.

The studies have shown that, FSH and LH was increased in women's blood, in the reproductive age, as in the diseased with body of uterus benign tumor, as uterus cancer cases. It's significant that, both hormones were sharply increased

in the body of uterus cancer case, in compared to control group and benign tumor (Table 2, Fig. 4).

We've thought that, sharp increased of estrogens (estradiol), and their preserve for a long time, mechanism of positive inverse relationship affect on the hypothalamus – hypophyse system. This correspondingly provides sharp increasing of FSH and LH. At the same time, the progesterone with little concentartion aggravates action of estrogens and/or itself acts by mechanism of indirect connection and help the gonadotropines to increase their secretion [13,15].

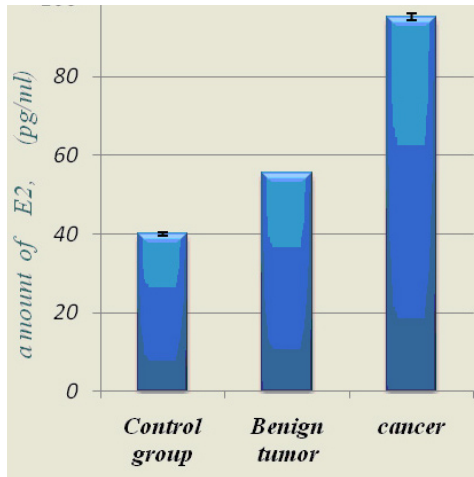


Fig. 1. Quantative changes of E2 diseased with body of uterus tumor of reproductive age

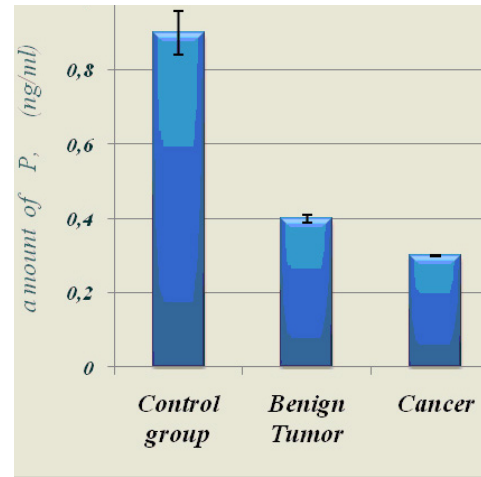


Fig. 2. Quantative changes of P diseased with body of uterus tumors of reproductive age

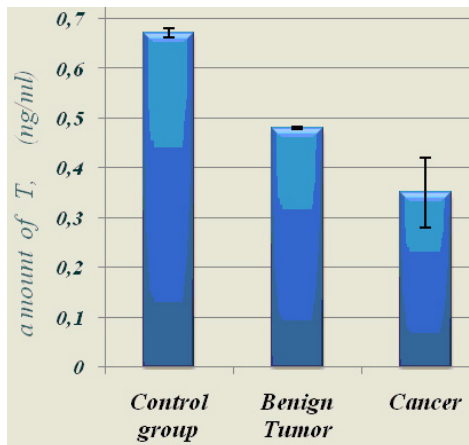


Fig. 3. Quantative changes of T diseased with body of uterus tumor of reproductive age

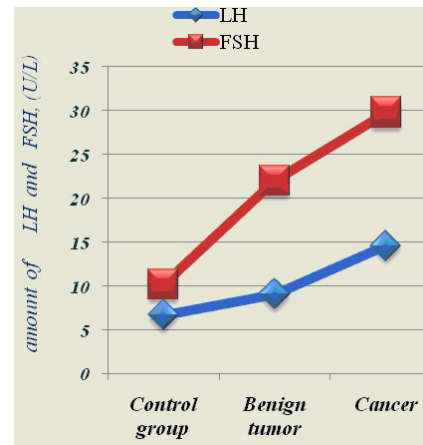


Fig. 4. Quantative changes of LH and FSH diseased with body of uterus tumors of reproductive age

Table 2. quantitative changes of gonadotropic hormones in the diseased women's blood with the body of uterus tumors, in the reproductive age

The object of the study (blood)	Gonadotropic Hormone	
	LH, U/L	FSH, U/L
Control group	6,7±0,01	10,2±0,5
Benign tumor	9,1±0,05	22±0,5
Malignant tumor	14,6±0,5	29,8±0,5

n=10 (the amount of the patients in each group). The average age of the patients 20-45; p<0,05

Therefore, in the Adjara population, in diseased women with body of uterus benign and malignant tumors of reproductive age, sex steroid hormones (E2, P, T) and gonadotropic - gonadotropine - LH and FSH quantitative changes's study allowed us to think, that increased level of estradiol in reproductive age, in the diseased blood with benign tumor, and more increased level of estradiol in malignanat tumor case, conditioned must be functional state of diseased immune systeme. Especially, these processes are caused by inflammatory processes, disorders of menstrual cycles, not full, second phase of menstrual cycle, undeveloped yellow

body and correspondingly sufficiently lower level of progesterone [1,10]. In the reproductive age, increased level of estradiol on the background of reduction progesterone, may be provides over stimulation of target organ - uterus tissues and development of uterus malignant tumor, what characters by more aggressive form in reproduction age.

On the next stage of the research, was studied ABO system's group antigens. The investigations have shown, that in Adjara population revealed four phenotypic groups: O(I), A(II), B(III), AB(IV), as in the control group, as in

benign and malignant tumors cases (Table 3). According ABO blood system, O(I) and A(II) phenotypic groups are characterized the highest frequencies distribution, as in the control group, also in the diseased with uterus benign and malignant tumors (Fig. 5). Although, it should also be noted, that frequency of O(I) phenotype was the highest in the diseased women with body of uterus malignant tumor. So body of uterus malignant tumor may be associated with

O(I) group, but the body of uterus benign tumor associated with A(II) and AB(IV) phenotypic groups. In addition to the abovementioned, the risk of development both tumors (benign and malignant tumors) were reduced in the carriers of B(III) phenotypic group.

So, the studies have revealed some association between ABO groups and development of uterus tumors.

Table 3. Distribution of ABO system phenotypic groups in the diseased women with uterus tumors

ABO system phenotypic groups	Control group (n=130)	The diseased women's blood with benign body of uterus tumor (n=60)	The diseased blood of women with uterus malignant tumor (n=115)
O(I)	50±4,3%	45±6,4%	53±4,6%
A(II)	36,92±4,2%	43,33±3,2%	36,5±4,48%
B(III)	12,3±2,8%	6,66±3,21%	7,8±2,5%
AB(IV)	0,76±0,7%	5±2,2%	2,6±1,48

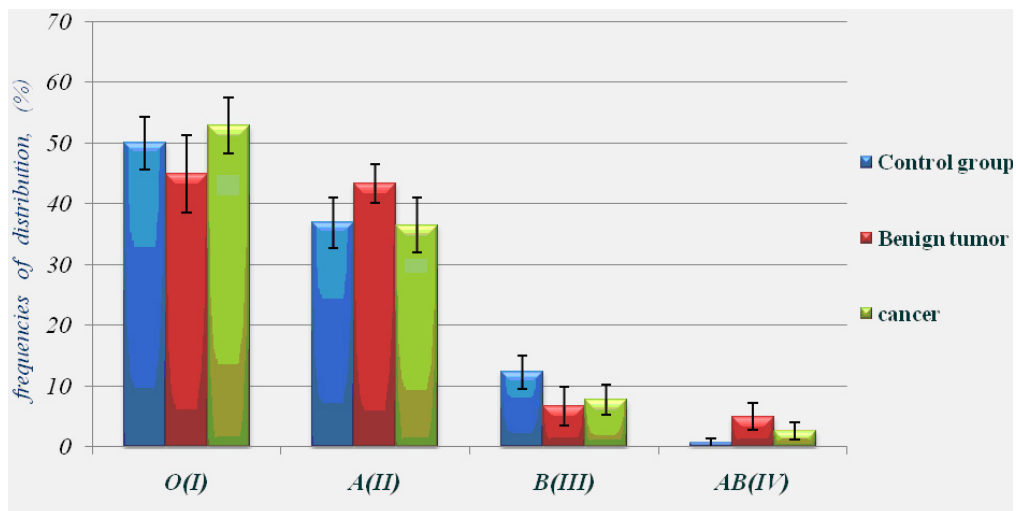


Fig. 5. The frequency distribution of ABO system phenotypes in the control group and diseased women with body of uterus tumors

The interesting results have been revealed to investigation of Rh-Hr system genetic variants in the diseased population with body of uterus tumors (Table 4).

Table 4. Distribution of Rh-Hr system genetic variants in the women with uterus tumors, (in Ajara population)

Rh-Hr System genetic variants	Control group (n=130)	The diseased blood of women with benign uterus tumor (n=60)	The diseased women's blood with uterus malignant tumor (n=115)
CC	9,23±2,5%	8,33±2,8%	3,47±1,7%
Cc	46,15±4,3%	33,3±6,0%	37,39±4,51%
cc	44,61±4,3%	51,66±6%	53,9±4,46%
EE	0,76±7,0%	3,33±2,3%	4,34±1,9%
Ee	17,69±3,3%	35±6,1%	20,86±3,78%
ee	81,54±3,4%	55±6,4%	74,78±4,04%

Especially, frequencies distribution of cc, EE and Ee genetic variants were increased compared to the control group (~1,15-times, ~4,3-times and ~1,9-times). We suppose, that carriers of cc and EE genetic variants have sensitivity towards body of uterus benign and malignant tumors. So, carriers Ee genetic variant, compared to carriers of cc genetic variant may be have lesser sensitivity towards

body of uterus malignant tumor and sharply sensitivity towards body of uterus benign tumor. The frequencies distribution of CC, Cc and ee genetic variants were lesser, as in the benign tumor, as in malignant tumor case. But this reduction more sharply represented the carriers of CC genetic variant in the diseased with body of uterus cancer (Table 4, Fig. 6).

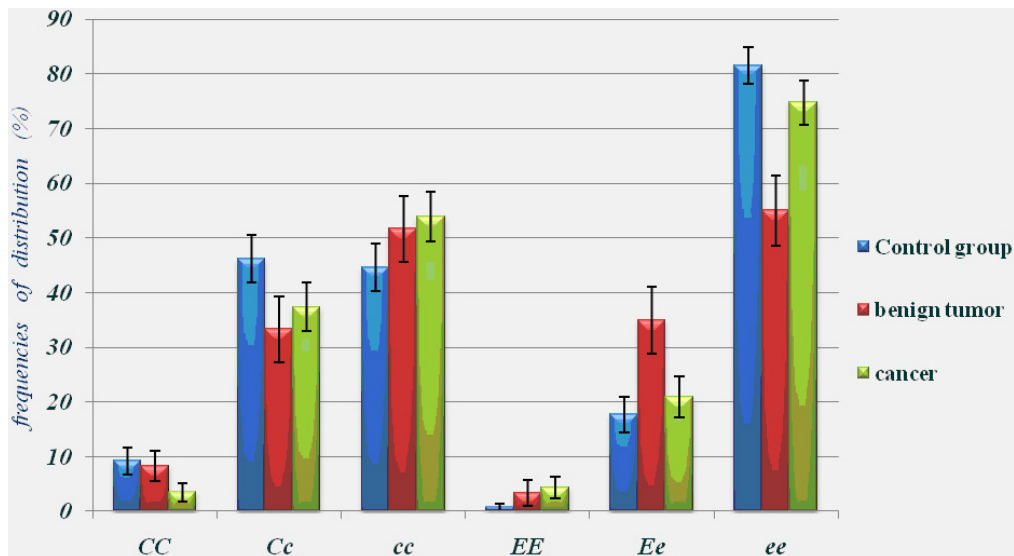


Fig. 6. The frequencies distribution of Rh-Hr system genetic variants in the control group and in the diseased women with body of uterus tumors

So, according to distribution of ABO system phenotypic groups in the diseased blood with body of uterus cancer, distribution of O(I) phenotypic group is the highest. The body of uterus malignant tumor may be associated with O(I) phenotypic group, but body of uterus benign tumor is associated A(II) and AB(IV) phenotypic groups.

In the diseased population with uterus tumors, carriers of cc and EE genetic variants of Rh-Hr system have sensitivity towards development of uterus benign and malignant tumors. But carriers of Ee genetic variants, they have lower sensitivity towards body of uterus cancer and sharply high towards uterus benign tumors. In the diseased with uterus tumors, distribution frequency CC genetic variants of Rh-Hr system is sharply reduced.

Acknowledgements. My appreciations goes to the laboratory doctor of the clinical-biochemistry and Immunologic laboratory of Oncology Centre of Adjara - Nona Kharabadze. Also my thanks goes head of the laboratory of Maternity home's named after Yoseb Charkviani - Tsiuri Kakhidze.

REFERENCES

1. თ. ტუფინაშვილი. სისხლის ლიპიდური და ცილოვანი სპექტრის ცვლილებების შესწავლა

საშვილოსნოს ტანის სიმსივნეების დროს განვითარებული ჰორმონალური დისბალანსის ფონზე დისერტაცია, თბილისი: თსუ; 2006.

2. Овсяникова Т.В. Сперанская Н.В., Андрогены в физиологии и патофизиологии женского организма. Гинекология 2000; 2:2.

3. American Cancer Society. Cencer facts and figures. Atlanta: 2012.

4. Amundadottir L., Kraft P., Stolzenberg Solomon RZ. et al. Genome wide association study identifies variants in the ABO locus associated with susceptibility to pancreatic cancer. Nature Genetics. 2009; 41(9): 986-990.

5. Anestee DJ. The relationship between blood groups and disease. Journal of Blood 2010; 115(23):4635-4643.

6. Bayan K., Tuzun Y., Yilmaz S. et al. Clarifying the relationship between ABO /Rhesus blood group antigens upper and astrointestinal bleeding. Digestive Diseases and Sciences 2009; 54(5):1029-1034.

7. Bender D., Buekers T., Leslie K., Hormones and Receptors in endometrial cancer. Obstetrics and Gynecology 2011; 2(1): 1-25.

8. Ferlay J., Shin HR., Bray F., et al. Estimates, of worldwide burden of cancer in 2008: GLOBOCAN 2008. International Journal of Cancer 2010; 127(12): 2893–2917.

9. Gates MA., Xu M., Chen WY. et al. ABO blood group and breast cancer incidence and survival. International Journal of Cancer 2012; 130(9):2129-2137.

10. Hinkula M., Pukkala E. et al. Menstrual and reproduc-

tive factors and endometrial cancer risk: Results from a population-based case-control study in urban Shanghai. *International Journal of Cancer* 2004; 108(4): 613-9.

11. Hale GE., Hugbes CL., Cline JM. Endometrial cancer: hormonal factors, the perimenopausal "window of risk" and isoflavones. *Journal of Clinical Endocrinology and Metabolism* 2002; 87(1):3-15.

12. Judd WL. *Methods in immunohematology*, 2nd ed. Durham, NC: Montgomery Scientific Publications; 1994.

13. Laycock JF., Wise HP. *Essential Endocrinology*. Oxford University Press: 1996.

14. Office for National Statistics, *Cancer Statistics registrations: Registrations of cancer diagnosed in 2008, England*. National Statistics. London: 2010; 39.

15. Shaw R., *Gonadotropin hormone-releasing hormone analogue treatment of fibroids*. *Obstet Gynecology* 1998; 12:245-268.

SUMMARY

CHANGES IN SEX AND NON-SEX HORMONES AND DISTRIBUTION OF ERYTHROCYTE ANTIGENS IN REPRODUCTIVE AGE WOMEN WITH TUMORS OF BODY OF UTERUS IN ADJARA

¹Nakashidze I., ²Kotrikadze N., ¹Diasamidze A.,
¹Nagervadze M., ²Ramishvili L.

¹Batumi Shota Rustaveli State University, Faculty of Education and Sciences, Department of Biology, Batumi; ²I. Javakhishvili Tbilisi State University, Faculty of Exact and Natural Sciences, Department of Biology, Tbilisi, Georgia

The aim the research was to study the hormonal state of reproductive age women with tumors of body of uterus. The quantitative changes of sex steroid hormones: progesterone (P), estradiol (E), testosterone (T), gonadotropine -Luteinizing hormone (LH) and Follicle-stimulating hormone (FSH) were investigated. Distribution of ABO blood group antigens and Rh-Hr systems genetic variants in the blood of women living in Adjara Region was also studied.

For study was used reproductive age women's blood with benign (fibromioma) and malignant (endometrial cancer) tumors of body of uterus (the middle age was 20-45 years). The determination of hormones was made by the enzymatic analysis method (ELAIZA). For the research of blood groups, were used the immunoserologic methods.

The study have revealed that in blood of reproductive age women with benign and malignant tumors of body of uterus, level of estradiol was increased while levels of progesterone and testosterone were sharply reduced. Amount of Follicle-stimulating hormone and Luteinizing hormone were also increased. It's significant that, both hormones were sharply increased in case of cancer of body of uterus, in comparison with control group and benign tumor.

According to distribution of ABO blood group phenotypes – O (I) phenotypic group of ABO system has its highest frequency in blood of women with cancer of body of uterus. Cancer of body of uterus is associated with O (I) phenotypic groups; benign tumor of body of uterus – with A(II) and AB(IV) phenotypic groups.

Women with cc and EE genetic variants of Rh-Hr system have sensitivity to the development of benign and malignant tumors of body of uterus; women with ee genetic variant have lower sensitivity towards body of uterus cancer and sharply expressed sensitivity to uterus benign tumors. In women with malignant tumors of body of uterus the frequency of distribution of Rh-Hr system CC genetic variant was sharply reduced.

Keywords: tumors of body of uterus, hormonal state, ABO blood group antigens, Rh-Hr system.

РЕЗЮМЕ

ИЗМЕНЕНИЯ КОЛИЧЕСТВА ПОЛОВЫХ И НЕПОЛОВЫХ ГОРМОНОВ И РАСПРОСТРАНЕНИЕ ЭРИТРОЦИТАРНЫХ АНТИГЕНОВ У ЖЕНЩИН РЕПРОДУКТИВНОГО ВОЗРАСТА С ОПУХОЛЯМИ ТЕЛА МАТКИ В АДЖАРИИ

¹Накашидзе И.И., ²Котрикадзе Н.Г., ¹Диасамидзе А.О.,
¹Нагервадзе М.А., ²Рамишвили Л.Р.

¹Батумский государственный университет Ш. Руставели, департамент биологии, Батуми; ²Тбилисский государственный университет им. И. Джавахишвили, департамент биологии, Тбилиси, Грузия

Наибольшее количество опухолей тела матки приходится на возраст выше 50 лет, хотя наблюдается тенденция омоложения этого заболевания. Исходя из этого, целью данного исследования явилось изучение гормонального статуса у женщин репродуктивного возраста с опухолями тела матки, в частности, изменений количества половых стероидных гормонов: прогестерона (P), эстрадиола (E2), тестостерона (T) и гонадотропин-лютеинизирующего (LH) и фолликулостимулирующего (FSH) гормонов; а также распространения генетических вариантов Rh-Hr системы и групповых антигенов кровеносной системы ABO в крови у женщин. Предполагаем, что существует определенная связь между развитием опухолей и группами крови.

Исследована кровь 20 женщин репродуктивного возраста, проживающих в Аджарии, (средний возраст 20-45 лет) с злокачественной и доброкачественной опухолями тела матки. Определение гормонов проводили методом иммуноферментного анализа (ELISA). Для определения групп крови использовался иммуносерологический метод.

В результате исследований выявлено, что в крови у женщин репродуктивного возраста с злокачественной и доброкачественной опухолями тела матки на фоне резкого уменьшения прогестерона и тестостерона увеличилось количество эстрадиола. Также было повышено количество LH и FSH. Примечательно, что оба гормона резко повышены в случаях злокачественной опухоли тела матки. В соответствии с распределением фенотипных групп кровеносной системы ABO в крови больных злокачественной опухолью чаще всего встречается O(I) фенотипная группа кровеносной системы ABO, т.е. злокачественная опухоль тела матки, возможно, ассоциируется с O(I) группой, а доброкачественная опухоль - с A(II) и AB(IV) группами. В популяции женщин с опухолью тела матки носителей cc, Ee генетических вариантов Rh-Hr системы наблюдалась предрасположенность к развитию доброкачественной и злокачественной опухолей тела матки. Что касается носителей Ee генетического варианта, у них наблюдалась наименьшая предрасположенность к злокачественной опухоли тела матки и явно выраженная предрасположенность к доброкачественным опухолям. Среди больных злокачественной опухолью наблюдалось резкое сокращение частоты распространения CC генетического варианта Rh-Hr системы.

რეზიუმე

საშიფლოსნოს ტანის სიმისვნეებით დაავადებული რეპროდუქციული ასაკის ქალების სისხლში სასქესო და არასასქესო ჰორმონების რაოდენობის ცვლილება და ერთროციტური ჯგუფური ანტიგენების გავრცელება აჭარაში

¹ი. ნაკაშიძე, ²ნ. კოტრიკაძე, ¹ა. დიასამიძე,
¹მ. ნაგერვაძე, ²ლ. რამიშვილი

ბათუმის შოთა რუსთაველის სახელმწიფო უნივერსიტეტი, ბიოლოგიის დეპარტამენტი, ბათუმი;
²ი. ჯავახიშვილის სახ. თბილისის სახელმწიფო უნივერსიტეტი, ბიოლოგიის დეპარტამენტი, საქართველო

ცნობილია, რომ საშიფლოსნოს ტანის სიმისვნეების დიდი რაოდენობა 50 წლის ზემოთ ასაკზე მოდის, თუმცა შეინიშნება აღნიშნული დაავადების გაახალგაზრდავების ტენდენცია. აქედან გამომდინარე, კვლევის მიზნს წარმოადგენდა, რეპროდუქციული ასაკის საშიფლოსნოს ტანის სიმისვნეებით დაავადებული ქალების ჰორმონალური სტატუსის, კერძოდ, სასქესო სტეროიდული ჰორმონების: პროგესტერონის (P), ესტრადიოლის (E2), ტესტოსტერონის (T) და გონადოტროპული-მალუთეინიზებელი (LH) და ფოლიკულმასტიმულირებელი ჰორმონების (FSH) რაოდენობის ცვლილების, ასევე სისხლის ABO სისტემის ჯგუფური

ანტიგენების და Rh-Hr სისტემის გენეტიკური ვარიანტების გავრცელების შესწავლა აჭარის რეგიონში მცხოვრები ქალების სისხლში. ვვარაუდობთ, რომ არსებობს გარკვეული კავშირი სისხლის ჯგუფებსა და სიმისვნეების განვითარებას შორის.

გამოკვლევებისათვის გამოიყენებოდა აჭარის რეგიონში მცხოვრები რეპროდუქციული ასაკის საშიფლოსნოს ტანის კეთილთვისებიანი (ფიბრომიომა) და ავთვისებიანი სიმისვნეებით (ენდომეტრიუმის კიბო) დაავადებული 20 ქალების სისხლი (საშუალო ასაკი 20-45 წ.). ჰორმონების განსაზღვრა ხდებოდა იმუნოფერმენტული ანალიზის მეთოდით (ELISA). სისხლის ჯგუფების განსაზღვრისათვის გამოიყენებოდა იმუნო-სეროლოგიური მეთოდი.

გამოკვლევების შედეგად გამოვლენილი იქნა, რომ რეპროდუქციული ასაკის საშიფლოსნოს ტანის კეთილთვისებიანი და ავთვისებიანი სიმისვნეებით დაავადებული ქალების სისხლში მკვეთრად შემცირებული პროგესტერონის და ტესტოსტერონის ფონზე მომატებულია ესტრადიოლის რაოდენობა. მომატებული იყო ასევე LH და FSH-ის რაოდენობაც. მნიშვნელოვანია ისიც, რომ ორივე ჰორმონი მკვეთრად იყო გაზრდილი საშიფლოსნოს ტანის ავთვისებიანი სიმისვნის შემთხვევაში, საკონტროლო ჯგუფთან და კეთილთვისებიან სიმისვნესთან შედარებით.

სისხლის ABO სისტემის ფენოტიპური ჯგუფების გავრცელების მიხედვით საშიფლოსნოს ტანის ავთვისებიანი სიმისვნით დაავადებულთა სისხლში ყველაზე მაღალი გავრცელების სიხშირით ხასიათდებოდა სისხლის ABO სისტემის O(I) ფენოტიპური ჯგუფი ანუ საშიფლოსნოს ტანის ავთვისებიანი სიმისვნე შესაძლოა ასოცირდეს O(I) ჯგუფთან, ხოლო საშიფლოსნოს ტანის კეთილთვისებიანი სიმისვნე კი A(II) და AB(IV) ფენოტიპურ ჯგუფებთან. საშიფლოსნოს ტანის სიმისვნეებით დაავადებულ ქალთა პოპულაციაში Rh-Hr სისტემის cc, Ee გენეტიკური ვარიანტების მატარებლებს გააჩნდათ მგრძობელობა საშიფლოსნოს ტანის კეთილთვისებიანი და ავთვისებიანი სიმისვნეების მიმართ. რაც შეეხება Ee გენეტიკური ვარიანტის მატარებლებს, მათ გააჩნდათ საშიფლოსნოს ტანის ავთვისებიანი სიმისვნეების მიმართ ნაკლები ხარისხით მგრძობელობა და მკვეთრად გამოხატული მგრძობელობა საშიფლოსნოს ტანის კეთილთვისებიანი სიმისვნეების მიმართ. საშიფლოსნოს ტანის ავთვისებიანი სიმისვნეებით დაავადებულებში Rh-Hr სისტემის CC გენეტიკური ვარიანტის გავრცელების სიხშირე მკვეთრად იყო შემცირებული.

CYTOLOGIC, COLPOSCOPIC AND HISTOPATHOLOGIC CORRELATIONS OF LSIL AND HSIL IN REPRODUCTIVE AND MENOPAUSAL PATIENTS WITH HYPERKERATOSIS

¹Chogovadze N., ¹Jugeli M., ²Gachechiladze M., ²Burkadze G.

¹*Institute of Clinical Medicine, Department of Gynecology;*

²*N.Kipshidze Central University Clinic, Department of Morbid Anatomy, Tbilisi, Georgia*

Hyperkeratotic cells are frequent finding in cervical Pap smear. Numerous anucleate, mature, polygonal squamous cells may appear as a single or as the plaques of tightly adherent cells [6]. Importance of such cells in Pap smear is not fully understood [7].

Hyperkeratosis is a structural change of cervical stratified squamous epithelium and characterized by excessive keratin accumulation in epithelial cells. It is considered as abenign defensive reaction in response to chronic mucosal irritation, however the exact cause is not clear. Cervical hyperkeratosis may be related to local stimulation such as mechanical stress, endocrine disorders, chronic inflammation of the cervix, impact of vaginal trichomoniasis, bacterial vaginosis, candida albicans and HPV infection. During inflammation increased KLK8/neurospine expression inhibits AP-2 α and results in cell proliferation in the stratum basale and cell differentiation in the stratum spinosum, with an increase in keratin 10 expression [5]. HPV infection is seen in 17 to 28% of patients with hyperkeratosis [9]. Also, some authors stated that hyperkeratosis is present in 44% of patients with cervical dysplasia [1].

Clinically hyperkeratosis appears as a white colored, demarcated area and called as leukoplakia. It is possible to detect by colposcopic examination after application of 5% acetic acid. Based on appearance thick and thin leukoplakia might be distinguishable [4].

Whilst hyperkeratosis/leukoplakia itself is a benign change, according to widely accepted conception it may mask other pathologies, premalignant lesions of uterine cervix and even invasive carcinoma [3,10]. However, the influence of hyperkeratosis/leukoplakia on the accuracy of cyto-colposcopic evaluation of cervical intraepithelial lesions is not fully understood. We aimed to investigate the cytologic, colposcopic and histopathologic correlations in reproductive and menopausal patients with hyperkeratosis.

Material and methods. *Patients and samples.* We examined conventional Pap smears of 1150 women. From which 766 were at reproductive age and 384 at menopause. In patients with cytologically detected

hyperkeratosis colposcopy was performed. All patients with colposcopically proved hyperkeratosis were subsequently investigated by histopathologic examination of direct biopsy specimens.

Cytopathological study. Conventional cervical smears, were fixed by 70% ethanol and stained by Pap method. The cytological reports were made using Bethesda System 2001. Epithelial cell abnormalities, including ASC-US (Atypical squamous cells of undetermined significance), LSIL (Low-grade squamous intraepithelial lesion) and HSIL (High-grade squamous intraepithelial lesion) were considered in relationship with hyperkeratosis. Diagnosis of hyperkeratosis was based on detection of anucleated squames at low power in 6 field.

Colposcopy. Colposcopic examination was performed by OLIMPUS OCS500 colposcope, after 5% acetic acid application. Based on appearance hyperkeratosis lesions were divided into thick and thin leukoplakia. Thick leukoplakia was characterized by a rough/coarse surface, was raised above the level of normal mucosa, and was visible by unaided eye in majority of cases. Thin leukoplakia was visible only by colposcopy and after acetic acid solution and appeared as a white opaque area with a flat surface, slightly raised above the level of normal mucosa.

Results and their discussion. *Cytopathological study.* The results of cytopathological study showed that hyperkeratotic smears are less frequently seen in reproductive compared to menopausal women - 291 (38%) and 184 (48%) cases respectively (Fig. 1).

From 291 reproductive women with hyperkeratosis 13 (4,46%) patients were without any pathological change and 240 (82,87%) negative for intraepithelial lesion or malignancy (NILM). Atypical changes were found in 38 (13,05%) cases, from which 22 (7,56%) were atypical squamous cells with undetermined significance (ASCUS), 8 (2,74%) - low grade squamous intraepithelial lesion (LSIL), 3 (1,03%) atypical squamous cells - cannot exclude HSIL (ASC-H), 5 (1,71%) high grade squamous intraepithelial lesion (HSIL) (Fig. 2).

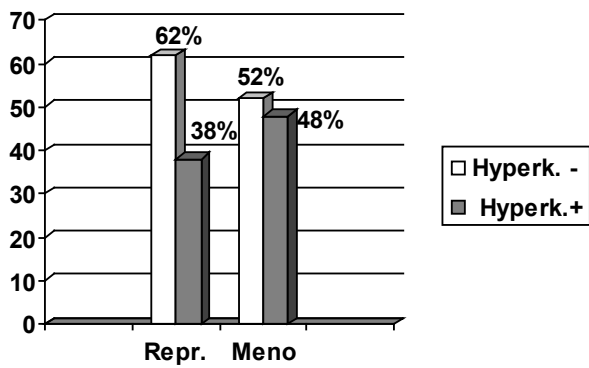


Fig. 1. Distribution of hyperkeratosis in Pap smears of reproductive and menopausal women

In menopausal women atrophic smear was present in 63 (34,24%) cases, NILM were found in 102 (55,43%), ASCUS in 12 (5,52%), LSIL in 2 (1,08%), ASC-H in 3 (1,63%) and HSIL in 2 (1,08%) cases (Fig. 2).

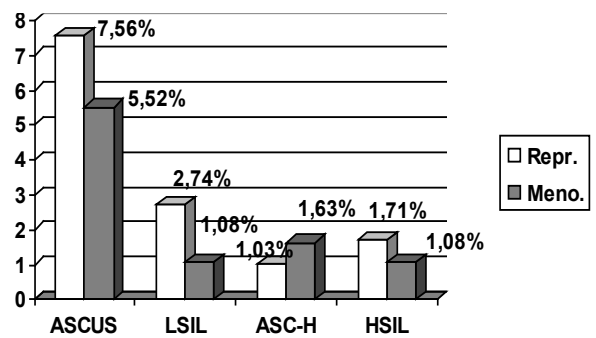


Fig. 2. Distribution of squamous atypia in reproductive and menopausal women with hyperkeratosis

Colposcopy. Colposcopic examination of patients with hyperkeratotic Pap smear revealed leukoplakia in 274 (94,15%) reproductive and in 109 (59,2%) menopausal women (Fig. 3, 4).




Fig. 3. Pap smears from patients with hyperkeratosis. Note anucleated yellowish squames: A. reproductive woman (x200), B. menopausal women (x200), C. patient with LSIL (x400), D. patient with HSIL (x200);

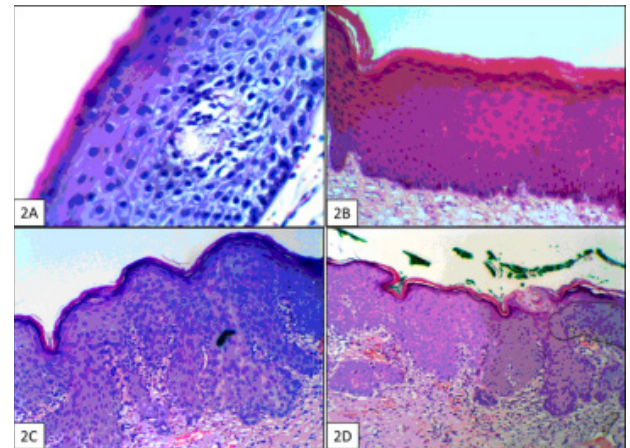


Fig. 4. HE stained direct biopsy specimens from patients with hyperkeratosis. Note a thick layer of anucleated, polygonal cells: A. reproductive woman (x400), B. menopausal women (x200), C. patient with CIN2 (x200), D. patient with CIN3 (x200)

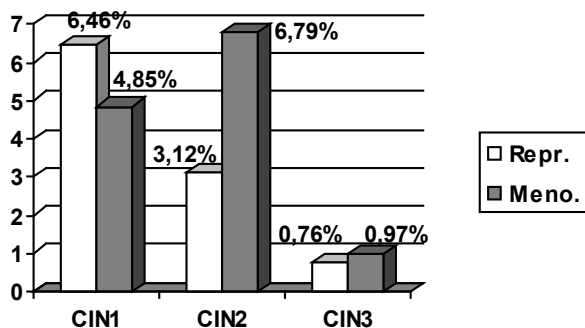


Fig. 5. Distribution of cervical intraepithelial neoplasia (CIN) in patients with hyperkeratosis

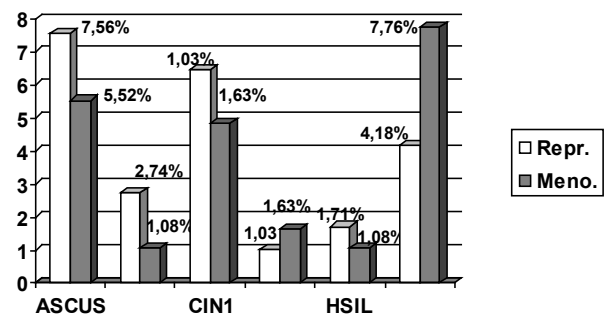


Fig. 6. Comparison of atypical findings in cytopathologic and histopathologic investigation

Histopathological study. The presence of hyperkeratosis was proved in 263 (95,9%) reproductive and in 103 (94,5%)menopausal women. In reproductive women with histologically proved hyperkeratosis following changes were found: 138 (52,5%) cases of acute cervicitis, 97 (36,88%) patients with chronic cervicitis, 17(6,46%) cases of cervical intraepithelial neoplasia – grade 1 (CIN1), 9 (3,42%) cases of cervical intraepithelial neoplasia – grade 2 (CIN2), 2(0,76%) cases of cervical intraepithelial neoplasia – grade 3 (CIN3). In menopausal women with histologically proved hyperkeratosis 22 (21,35%) cases were accompanied with atrophic changes, 68 (66,01%) - atrophic cervicitis, 5 (4,85%) - CIN1, 6 (6,79%) – CIN2, 1 (0,97%) – CIN3 (Fig. 5).

The importance of hyperkeratosis cells in Pap smear still represents the subject of investigation [9]. According to last classification of Bethesda system (2004) for reporting cytologic diagnoses of cervicovaginal smears, hyperkeratosis is classified as benign structural change of cervical squamous epithelium [1] and there is no specific follow up guideline [4]. Whilst, Several studies have reported that hyperkeratosis is present in 44% of patients with cervical dysplasia [5] and in 4% of women with hyperkeratosis without nuclear atypia in negative Pap smears have LSIL [10].

On the other hand an excessive keratinization of cervical squamous epithelium is detectable by colposcopic examination as a leukoplakia, which may mask underline neoplastic lesions. In order to estimate the influence of hyperkeratosis on the accuracy of cyto-colposcopic examination, we investigated the cytologic, colposcopic and histopathologic correlations of LSIL and HSIL in hyperkeratotic patients.

In our study LSIL was found in 2,74% and 1,08% of Pap smears, whilst CIN1 was detected in 6,46% and 4,85% of biopsy specimens in reproductive and menopausal women respectively. ASC-H/HSIL were found in 2,74% and 2,71% of Pap smears in reproductive and menopausal women respectively and CIN2/3 in 4,18% and 7,76% of biopsy specimens (Fig. 6).

According to our study results we concluded that (1) the reliability of Pap test significantly decreases under the presence of hyperkeratosis; (2) Patients with hyperkeratotic cells in Pap smear must be followed up by colposcopic examination; (3) Colposcopically detected hyperkeratosis represents an indication for histopathological examination of direct biopsy specimens.

REFERENCES

1. Chogovadze N., Jugeli M., Gachechiladze M., Burkadze G. Cytologic, colposcopic and histopathologic correlations of hyperkeratosis in reproductive women. Georgian Medical News 2011; 11(200):121-4.
2. Izadi-Mood N., Sarmadi S., Alijani S., Sanii S. The sig-

- nificance of hyperkeratosis in Pap smears with squamous intraepithelial lesion. Acta Cytologica 2012; 56:379–382.
3. Pierce R.P., Stanford J.B. Hyperkeratosis and colposcopy. J Fam Pract. 1992; 34(2):136-7.
4. Sellors J.W., Sankaranarayanan R. Colposcopy and treatment of cervical intraepithelial neoplasia. A Beginner's Manual. Lyon 2003; 4: 58.
5. Shingaki K., Matsuzaki S., Taniguchi M., Kubo T., Fujiwara T., Kanazawa S., Yamamoto A., Tamura H., Maeda T., Ooi K., Matsumoto K., Shiosaka S., Tohyama M. Molecular mechanism of kallikrein-related peptidase 8/neurosin-induced hyperkeratosis in inflamed skin. Br J Dermatol. 2010; 163(3):466-75.
6. Solomon D., Nayar R., Davey D.D., Wilbur D.C., Kurman R.J. , The Bethesda System for Reporting Cervical Cytology: Definitions, Criteria, and Explanatory Notes. Second edition. New York: 2004; 23.
7. Williamson B.A., DeFrias D., Gunn R., Tarjan G., Nayar R. Significance of extensive hyperkeratosis on cervical/vaginal smears. Acta Cytol. 2003; 47(5): 749-52.
8. Wright T.C., Ferenczy A. Benign diseases of the cervix; in Kurman RJ (ed): Blaustein's Pathology of the Female Genital Tract. New York: Springer; 2002: 226–227.
9. Zahn C.M., Askew A.W., Hall K.L., Barth W.H.Jr. The significance of hyperkeratosis/parakeratosis on otherwise normal Papanicolaou smears. Am J Obstet Gynecol. 2002; 187(4):997-1001.
10. Zeqiri F., Paçarada M., Zeqiri V., Kongjeli G., Zejnulahu P. Colposcopy and cytodiagnosis in the prevention of cervical malignancies. Niger J Med. 2010;19(4): 386-90.

SUMMARY

CYTOLOGIC, COLPOSCOPIC AND HISTOPATHOLOGIC CORRELATIONS OF LSIL AND HSIL IN REPRODUCTIVE AND MENOPAUSAL PATIENTS WITH HYPERKERATOSIS

¹Chogovadze N., ¹Jugeli M., ²Gachechiladze M., ²Burkadze G.

¹Institute of Clinical Medicine, Department of Gynecology;
²N. Kipshidze Central University Clinic, Department of Morbid Anatomy, Tbilisi, Georgia

The significance of hyperkeratotic cells in Pap smear is not yet fully understood. Hyperkeratosis represents benign structural change of cervical squamous epithelium, which may mask displastic lesions and make an accurate colpo-cytological examination difficult. We investigated the cytologic, colposcopic and histopathologic correlations of low grade squamous intraepithelial lesion (LSIL) and high grade squamous intraepithelial lesion (HSIL) in hyperkeratotic patients, in order to estimate the influence of hyperkeratosis on the accuracy of cyto-colposcopic examination.

We examined conventional Pap smears of 766 reproductive and 384 menopausal women. Patients with hyperkeratotic cells in Pap smear were subsequently investigated by colposcopy and in case of colposcopically proved hyperkeratosis, direct biopsy with subsequent histopathological examination of H&E stained sections were performed.

LSIL was found in 2,74% and 1,08% of Pap smears, whilst CIN1 was detected in 6,46% and 4,85% of biopsy specimens in reproductive and menopausal women respectively. ASC-H/HSIL were found in 2,74% and 2,71% of Pap smears and CIN2/3 in 4,18% and 7,76% of biopsy specimens in reproductive and menopausal women respectively.

The reliability of Pap test significantly decreases under the presence of hyperkeratosis and it must be an indication for colposcopy. In cases of colposcopically proved hyperkeratosis direct biopsy with subsequent histopathological examination must be performed.

Keywords: Hyperkeratosis, Pap smear, intraepithelial lesion.

РЕЗЮМЕ

ЦИТОЛОГИЧЕСКИЕ, ГИСТОПАТОЛОГИЧЕСКИЕ И КОЛЬПОСКОПИЧЕСКИЕ КОРРЕЛЯЦИИ НИЗКОЙ И ВЫСОКОЙ СТЕПЕНИ У ПАЦИЕНТОВ РЕПРОДУКТИВНОГО ВОЗРАСТА И В МЕНОПАУЗЕ С ГИПЕРКЕРАТОЗОМ

¹Чоговадзе Н.К., ¹Джугели М.К., ²Гаччиладзе М.О., ²Буркадзе Г.М.

¹Институт клинической медицины, департамент гинекологии, ²Центральная университетская клиника им. Н. Китишидзе, департамент патологической анатомии, Тбилиси, Грузия

Значимость гиперкератозных клеток в PAP-мазке по сей день не до конца изучена. Гиперкератоз - доброкачественное структурное изменение плоскоклеточного многослойного эпителия шейки матки, который может маскировать диспластические изменения и препятствует точной кольпоскопической диагностике. С целью определения его влияния на точность цитологических исследований нами изучены цитологические, гистопатологические и кольпоскопические корреляции интраэпителиальных повреждений низкой и высокой степени у пациентов с гиперкератозом.

Исследованы рутинные PAP-мазки 766 пациентов репродуктивного и 384 менопаузного возраста. При выявлении гиперкератозных клеток пациентке проводилось кольпоскопическое исследование, а при коль-

поскопическом подтверждении гиперкератоза - прицельная биопсия с последующим гистопатологическим исследованием срезов, окрашенных H&E.

При цитологических исследованиях общее количество интраэпителиальных повреждений низкой степени у пациентов репродуктивного и менопаузного возраста составило 2,74% и 1,08%, соответственно. При гистологических исследованиях первая степень интраэпителиальной неоплазии выявлена в 6,46% и 4,85% случаев; высокая степень интраэпителиальных повреждений при цитологических исследованиях - в 2,74% и 2,71%, а при последующих гистологических исследованиях интраэпителиальные неоплазии второй и третьей степени выявились у тех же пациентов в 4,18% и 7,76% случаев.

На основании проведенных исследований следует заключить, что при гиперкератозе достоверность PAP-мазка существенно уменьшается, поэтому его наличие следует считать показанием для проведения кольпоскопической диагностики, а при каждом кольпоскопически подтвержденном случае необходимо проводить прицельную биопсию с последующим гистопатологическим исследованием.

რეზიუმე

დაბალი და მაღალი ხარისხის ინტრაეპითელიური დაზიანების ციტოლოგიური, კოლპოსკოპიური და ჰისტოპათოლოგიური კორელაციები ჰიპერკერატოზის მქონე რეპროდუქციული და მენოპაუზური ასაკის პაციენტებში

¹ნ. ჩოგოვაძე, ¹მ. ჯუღელი, ²მ. გაჩეჩილაძე, ²გ. ბურკაძე

¹კლინიკური მედიცინის ინსტიტუტი, გინეკოლოგიის დეპარტამენტი; ²ნ. ყიფშიძის სახ. ცენტრალური საუნივერსიტეტო კლინიკა, პათოლოგიური ანატომიის დეპარტამენტი, თბილისი, საქართველო

ჰიპერკერატოზული უჯრედების მნიშვნელობა Pap ნაცხში ჯერ კიდევ არ არის ბოლომდე შესწავლილი. ჰიპერკერატოზი საშვილოსნოს ყელის მრავალშრიანი ბრტყელუჯრედოვანი ეპითელიუმის კეთილთვისებიანი სტრუქტურული ცვლილებაა, რომელიც თავის მხრივ შესაძლებელია ნიღბავდეს დისპლაზიურ დაზიანებებს და წარმოადგენდეს დაბრკოლებას ზუსტი კოლპო-ციტოლოგიური გამოკვლევისათვის. კოლპო-ციტოლოგიური დიაგნოსტიკის სიზუსტეზე ჰიპერკერატოზის გავლენის შეფასების მიზნით შევისწავლეთ დაბალი და მაღალი ხარისხის ინტრაეპითელიური დაზიანებების ციტოლოგიური, კოლპოსკოპიური და ჰისტოპათოლოგიური კორელაციები ჰიპერკერატოზის მქონე პაციენტებში.

გამოკვლეულია 766 რეპროდუქციული და 384 მენოპაუზური ასაკის ქალის რუტინული Pap ნაცხი. ჰიპერკერატოზული უჯრედების გამოვლენის შემთხვევაში პაციენტებს უტარდებოდათ კოლპოსკოპიური გამოკვლევა, ხოლო კოლპოსკოპიით ჰიპერკერატოზის დადასტურების შემთხვევაში კი დამიზნებითი ბიოფსია, H&E შეღებილი ანათლების შემდგომი ჰისტოპათოლოგიური გამოკვლევით.

დაბალი ხარისხის ინტრაეპითელური დაზიანების საერთო რაოდენობა ციტოლოგიური გამოკვლევისას შეადგენდა რეპროდუქციული და მენოპაუზური ასაკის პაციენტებში 2,74% და 1,08%-ს შესაბამისად, მაშინ როდესაც ჰისტოპათოლოგიური გამოკვლევით საშეიღისნოს ყელის პირველი ხარისხის ინტრაეპითელური ნეოპლაზია

გამოვლინდა 6,46% და 4,85%-ში. მაღალი ხარისხის ინტრაეპითელური დაზიანებები გამოვლინდა რეპროდუქციული და მენოპაუზური ასაკის პაციენტების 2,74% და 2,71%-ში შესაბამისად, ხოლო შემდგომი ჰისტოპათოლოგიური გამოკვლევით მეორე და მესამე ხარისხის ინტრაეპითელური ნეოპლაზია გამოვლინდა იგივე პაციენტთა 4,18% და 7,76%-ში.

Pap ტესტის სარწმუნოება მნიშვნელოვნად მცირდება ჰიპერკერატოზის არსებობისას, ამიტომ იგი უნდა წარმოადგენდეს ჩვენებას კოლპოსკოპიური გამოკვლევისათვის. კოლპოსკოპიურად გამოვლენილი ჰიპერკერატოზის ყველა შემთხვევაში უნდა ჩატარდეს დამიზნებითი ბიოფსიური მასალის ჰისტოპათოლოგიური გამოკვლევა.

ПОСЛЕОПЕРАЦИОННОЕ ОСТРОЕ ВОСПАЛЕНИЕ ГЛАЗА У БОЛЬНЫХ КАТАРАКТОЙ

Зильфян А.А.

*Ереванский государственный медицинский университет им. М. Гераци,
Научно-исследовательский центр, Ереван; Медицинский центр “Шенгавит”, Ереван, Армения*

С совершенствованием технологий хирургии катаракты – выполнение факоэмульсификации через минимальные 1,5-2,2 мм разрезы, введение антибиотиков в переднюю камеру глаза, предоперационное назначение нестероидных лекарственных препаратов и антибиотиков, а также минимизация занесения консервантов и токсических веществ в переднюю камеру глаза, случаи развития эндофтальмита, токсического синдрома переднего сегмента (TASS) и реактивного асептического воспаления глаза встречаются значительно реже. Однако, по сей день прослеживается тенденция увеличения случаев развития катаракт, что является следствием различных заболеваний организма, в том числе и глаз, объединяемых в понятие “осложненная катаракта”. Именно поэтому, количество пред- интра- и постоперационных осложнений, проявляющихся в виде воспалительных реакций, эндотелиально-эпителиальной дистрофии роговицы, отслойки сетчатки после удаления хрусталика, при осложненных катарактах значительно превышает количество осложнений, возникающих при сенильных неосложненных катарактах.

При этом, помутнение хрусталика является следствием, а не конкретной стадией заболевания. Когда имеется

нарушение местного и общего иммунного гомеостаза, экстракция катаракты может служить пусковым механизмом иммунологического конфликта, манифестацией которого является неадекватная воспалительная реакция и другие осложнения, что, в конечном итоге, может привести к нарушению анатомио-функциональных характеристик глаза.

Благодаря своим забарьерным свойствам глаз оснащен высокой иммунологической толерантностью. Под действием различных этиологических факторов (воспаление, травма, дистрофические процессы) нарушается целостность гематофтальмического барьера, что приводит к деструкции тканей глаза, с высвобождением тканевых антигенов, на что своевременно реагирует «региональная иммунная система» выработкой антител. Установлено, что специфические антитела к антигенам хрусталика (в том числе и к его капсуле) приводят к развитию катаракты [4, 10]. При этом, в зоне образования комплексов антиген-антитело отмечается фиброз и помутнение основного вещества хрусталика, что обусловлено высокой иммуногенностью белков хрусталика. Весь каскад региональных иммунных клеточно-опосредованных и гуморальных реакций,

направленных на предотвращение развития воспалительных и дистрофических процессов в тканях глаза обозначается как «синдром иммунного отклонения, ассоциированного с передней камерой глаза»-АСАИД [2,3,5,6,8,9,11]. Наличие данного симптомокомплекса выявлено и при катарактах [1,7,12,13]. Основной причиной индукции этого синдрома является операционная травма, вследствие чего происходит обнажение антигенных детерминант тканей хрусталика, что приводит к синтезу антител в «иммунокомпетентных» оболочках глаза: трабекулярном аппарате, радужной оболочке, цилиарном теле и др. В этой связи, особо следует отметить, что внутриглазная жидкость является единственным полноценным в диагностическом и прогностическом отношении объектом многоплановых исследований, связанных с возникновением региональных иммунопатологических процессов.

Целью исследования явилось выявление раннего послеоперационного осложнения, проявляющегося в виде переднего асептического увеита для проведения дифференциальной диагностики между асептическим воспалением глаза острым эндофтальмитом и токсическим синдромом переднего сегмента.

Материал и методы. Под нашим наблюдением находились 1100 пациентов с сенильными и осложненными катарактами, которые были прооперированы методом микрокоаксиальной факоэмульсификации доступом 2,2 мм в Медицинском центре "Шенгавит" за период с 2007 по 2011 гг. Степень помутнения хрусталика оценивалась согласно классификации Буратто и колориметрической классификации Emery.

Исследуемый контингент больных был разделен на 5 групп: I группу составили пациенты с сенильной катарактой (400 глаз); II - с осложненной катарактой на фоне первичной открытоугольной глаукомы I-II стадии (200 глаз); III - с осложненной катарактой на фоне артериальной гипертензии II-III степени (300 глаз); IV - с осложненной катарактой на фоне сахарного диабета II типа (100 глаз); V - с осложненной травматической катарактой (100 глаз).

Анализ проводили с использованием основных клиничко-лабораторных методов исследования, включающих: общий анализ крови и мочи, биохимический анализ крови, R-графию легких, электрокардиографию, бактериологический и бактериоскопический анализы содержимого конъюнктивальной полости. Были использованы субъективные и объективные методы исследования включающие: наружный осмотр глаза и его придатков, визометрию, биомикроскопию, тонометрию (с индивидуальным использованием тонометров Маклакова, Гольдмана, тонопена, транспальпебрального тонометра), офтальмоскопию, офтальмометрию, гониоскопию, периметрию, тонографию и ЭРГ, а также

ультразвуковые исследования (А- и В-сканирование с функцией расчета силы интраокулярной линзы).

Всем больным за 40 мин. до операции была произведена общепринятая премедикация. Операции проводились под местной инстилляционной анестезией. В некоторых случаях, ввиду повышения общего АД, операции производились под соответствующим мониторингом и наблюдением анестезиолога.

Все прооперированные больные находились под пристальным наблюдением и получали соответствующее постоперационное восстанавливающее лечение. Наблюдения проводили в ранний послеоперационный период в течение 3 месяцев.

Результаты и их обсуждение. В I группе пациентов в 11 случаях наблюдалась слабо выраженная воспалительная реакция +1. Явления переднего асептического увеита были полностью откорректированы спустя 2-3 дня после операции. У двух больных зарегистрированы случаи острого эндофтальмита с гипопионом и резким снижением зрительных функций, которым на вторые же сутки произведена интравитреальная инъекция антибиотика широкого спектра действия - ванкомицина, назначены антибиотики per os и в виде инстилляций. Признаки острого эндофтальмита удалось купировать к концу первой недели. Явления TASS нами зарегистрированы в 4 случаях; серьезных осложнений удалось избежать благодаря увеличению частоты закапываний стероидов, а в некоторых случаях назначением бета-блокаторов и любрикантов.

Во II группе, у 33 больных наблюдался асептический воспалительный процесс – иридоциклит с наличием воспалительных клеток в передней камере глаза (+2, +3) и выпотом фибрина, наблюдался срыв ранее компенсированного медикаментозным путем внутриглазного давления с тенденцией к повышению.

В 25 случаях у пациентов III группы выявлена умеренно выраженная воспалительная реакция – асептический иридоциклит с наличием воспалительных клеток в передней камере (от +1 до +2).

У 21 пациента IV группы развилась умеренно выраженная воспалительная реакция – асептический иридоциклит с наличием воспалительных клеток в передней камере (от +1 до +2). В пятой группе у 35 больных, начиная со вторых суток, наблюдался выраженный воспалительный процесс – асептический иридоциклит с наличием воспалительных клеток в передней камере глаза (+2, +3) и выпотом фибрина. У одного пациента данной группы региональный воспалительный процесс сопровождался асептическим гипопионом. Положительный эффект при лечении асептического переднего увеита был достигнут благодаря местному и общему

назначению нестероидных противовоспалительных препаратов и мидриатиков. Проявлений эндофтальмита во второй, третьей, четвертой и пятой группах нами не наблюдалось. Симптомокомплекс TASS зарегистрирован на двух глазах второй, двух - третьей, одном - четвертой и одном - пятой исследуемых групп с разной степенью тяжести.

Следует отметить, что наиболее тяжелые осложнения, проявляющиеся в виде асептического переднего увеита, нами наблюдались именно у больных глаукомой и травматическими катарактами. Именно у данного контингента больных, несмотря на проведенное щадящее хирургическое вмешательство (микрокоаксиальная факоэмульсификация), которое минимизирует объем операционной травмы, в постоперационном периоде возникло осложнение - резко выраженная воспалительная асептическая реакция в передней камере глаза.

Результаты проведенного исследования позволяют заключить, что развившийся в оболочках глаза воспалительный процесс в каждом конкретном случае имеет характерные особенности для острого эндофтальмита, TASS и асептического воспаления глаза. Выявление вышеуказанных симптомокомплексов обеспечит адекватное послеоперационное лечение, позволит избежать таких серьезных осложнений как развитие кератопатии, вторичной глаукомы, отслойки сетчатки и других крайне неблагоприятных состояний глаза.

В последнем случае клинические симптомы отмены реакций ACAID характеризуются известным своеобразием, а именно: воспалительный процесс в подавляющем большинстве случаев затрагивал передний сегмент глаза, без витреита, отсутствия характерных для TASS симптомокомплексов – признаков повышения внутриглазного давления и диффузного отека роговицы. При этом, воспалительная реакция протекала по вялотекущему типу, т.е. без признаков острого эндофтальмита.

Таким образом, результаты проведенного исследования позволяют заключить, что при своевременном выявлении характера и особенностей протекающего *in situ* воспалительного процесса и адекватном медикаментозном лечении в каждом конкретном случае, серьезных осложнений в ранний и поздний постоперационные периоды удается избежать.

ЛИТЕРАТУРА

1. Азнабаева Р., Азнабаев М., Сперанский В., Азнабаева Л., Быков М. Некоторые параметры иммунного статуса у детей до и после экстракции катаракты при имплантации интраокулярной линзы. Российский Иммунологический Журнал 2000; 5(4): 421-426.

2. Camelo S., Kezic J., McMenamin P. Anterior chamber-associated immune deviation: a review of the anatomical evidence for the afferent arm of this unusual experimental model of ocular immune responses. Clin Exper Ophthalmol. 2005; 33(4): 426-432.
3. D'Orazio T., Niederkorn J. The nature of antigen in the eye has a profound effect on the cytokine milieu and resultant immune response. Eur J Immunol. 1998; 28(5): 1544-1553.
4. Fu T., Yang P., Huang X., Zhou H., Li F., Huang Q. Preventive effect of anterior chamber associated immune deviation on endotoxin-induced uveitis. Zhonghua Yi Xue Za Zhi. 2004; 84(18): 1562-1566.
5. Kitaichi N., Namba K., Taylor A. Inducible immune regulation following autoimmune disease in the immune-privileged eye. J. Leukoc. Biol. 2005; 77(4): 496-502.
6. Muhaya M., Calder V., Towler H. Characterization of phenotype and cytokine profiles of T-cell lines derived from vitreous humor in ocular inflammation in men. Clin. Exp. Immunol. 1999; 116(3): 410-414.
7. Nissen S., Andersen P., Andersen H. Antibodies to lens antigens in cataract and after cataract surgery. Br. J. Ophthalmol. 1981; 65(1): 63-66.
8. Sonoda A., Sonoda Y., Muramatu R., Streilein J., Usui M. ACAID induced by allogeneic corneal tissue promotes subsequent survival of orthotopic corneal grafts. Invest Ophthalmol Vis Sci. 2000; 41(3): 790-798.
9. Streilein J., Stein-Streilein J. Does innate immune privilege exist? J. Leukoc. Biol. 2000; 67(4): 479-487.
10. Tanigawa M., Bigger J., Kanter M., Atherton S. Natural killer cells prevent direct anterior-to-posterior spread of herpes simplex virus type 1 in the eye. Invest Ophthalmol Vis Sci. 2000; 41(1): 132-137.
11. Yamada J. Thiol redox and immune regulation in corneal transplantation. Cornea. 2005; 24(8): 59-65.
12. Zilfyan A.A. Shifts in content of fibronectin, insulin-like growth factor-1 and E₂ prostoglandins in aqueous humour in case of senile and complicated cataracts. The New Armenian Medical Journal. 2012; 6(3): 34-41.
13. Zilfyan A.A. The role of cortisol, prolactin, CD₄ and CD₈ in induction of anterior chamber associated immune deviation (ACAID) in case of cataracts. The New Armenian Medical Journal. 2009; 3(1): 59-67.

SUMMARY

POST-OPERATIONAL ACUTE INFLAMMATION OF AN EYE IN PATIENTS WITH CATARACTS

Zilfyan A.

Scientific-Research Center of Yerevan State Medical University, Yerevan; "Shengavit" Medical Center, Yerevan, Armenia

Despite the implementation of the newest highly efficient equipment into the practice of modern clinical ophthalmol-

ogy, improvement of technical skills of ophthalmologist surgeons, the cases of post-operational acute endophthalmitis development, toxic syndrome of anterior segment of an eye, reactive aseptic inflammatory process are rather negatively reflected in the course of a post-operational process of rehabilitation.

Under our supervision there were 1100 patients with the senile and complicated cataracts, who underwent operational intervention microcoaxial phacoemulsification. Differential diagnostics was carried out on the basis of the standard objective and subjective methods of research accepted in ophthalmology.

On the basis of obtained data is found that clinical symptomatology of autoimmune aseptic anterior uveitis, in

particular, the eye inflammation associated with the broken syndrome of an eye anterior chamber-associated immune deviation (ACAID), considerably differs from clinical implications of acute endophthalmitis and a toxic syndrome of the anterior chamber of an eye.

In overwhelming majority of cases under the complicated cataracts, precisely the autoimmune aseptic inflammatory process, which originated due to withdrawal of regional immune reactions responsible for ACAID, was observed in postoperative period.

Keywords: senile and complicated cataract, post-operational complications, endophthalmitis, toxic syndrome of the anterior chamber of an eye, aseptic inflammation.

РЕЗЮМЕ

ПОСЛЕОПЕРАЦИОННОЕ ОСТРОЕ ВОСПАЛЕНИЕ ГЛАЗА У БОЛЬНЫХ КАТАРАКТОЙ

Зильфян А.А.

*Ереванский государственный медицинский университет им. М. Гераци,
Научно-исследовательский центр, Ереван; Медицинский центр “Шенгавит”, Ереван, Армения*

Несмотря на новейшую высокоэффективную аппаратуру и квалификацию офтальмохирургов, в отдельных случаях развиваются постоперационный острый эндофтальмит, токсический синдром переднего сегмента глаза и реактивный асептический воспалительный процесс, что негативно отражается на постоперационной реабилитации глаза.

Цель исследования - выявление ранних послеоперационных осложнений у больных катарактой.

Под наблюдением находились 1100 пациентов с сенильными и осложненными катарактами, леченных методом микрокоаксиальной факоэмульсификации. Дифференциальная диагностика проводилась на осно-

вании общепринятых в офтальмологии объективных и субъективных методов исследования.

Установлено, что клиническая симптоматика аутоиммунного асептического переднего увеита (воспаление глаза, ассоциированного с нарушенным синдромом иммунного отклонения в передней камере глаза (ACAID)), значительно отличается от клинических проявлений острого эндофтальмита и токсического синдрома передней камеры глаза. При осложненных катарактах, в подавляющем большинстве случаев в постоперационном периоде наблюдался аутоиммунный асептический воспалительный процесс, возникший в результате отмены региональных иммунных реакций, ответственных за ACAID.

რეზიუმე

ოპერაციის შემდგომი თვალის მწვავე ანთება კატარაქტიან პაციენტებში

ა. ზილფიანი

მ. ჰერაციის სახ. ერევნის სახელმწიფო სამედიცინო უნივერსიტეტი, სამეცნიერო-კვლევითი ცენტრი, ერევანი; სამედიცინო ცენტრი “შენგავიტ”, ერევანი, სომხეთი

მიუხედავად უახლესი მაღალეფექტური აპარატურისა და კვალიფიციური ოფტალმოქირურგებისა, ცალკეულ შემთხვევებში ვითარდება ოპერაციის შემდგომი მწვავე ენდოფტალმიტი, თვალის წინა სეგმენტის ტოქსიური სინდრომი და რეაქ-

ტიული ასეპტიკური ანთებითი პროცესი, რაც უარყოფითად აისახება თვალის პოსტოპერაციულ რეაბილიტაციაზე. კვლევის მიზანია - კატარაქტიან პაციენტებში აღრეული პოსტოპერაციული გართულებების გამოვლენა.

დაკვირვება წარმოებდა 1100 ხანდაზმულობით გამოწვეულ და გართულებულ კატარაქტიან პაციენტზე, რომელთაც ჩაუტარდათ მკურნალობა მიკროაკსიალური ფაკომულსიფიკაციის მათოდით. დიფერენციალური დიაგნოსტიკა ხორციელდებოდა ოფტალმოლოგიაში საყოველთაოდ აღიარებული ობიექტური და სუბიექტური კვლევის მეთოდების გამოყენებით.

დადგინდა, რომ კლინიკური სიმპტომატიკა აუტომუნური ასეპტიკური წინა უვიტის (თვალის

ანთება, ასოცირებული თვალის წინა კამერის იმუნური გადახრის სინდრომით - ACAID), მნიშვნელოვნად განსხვავდება მწვავე ენდოგლამიტის და თვალის წინა კამერის ტოქსიკური სინდრომის კლინიკური გამოვლინებისაგან. გართულებული კატარაქტის უმეტეს შემთხვევაში, პოსტოპერაციულ პერიოდში შეინიშნებოდა აუტომუნური ასეპტიკური ანთებითი პროცესი, რომელიც გამოწვეული იყო ACAID-ზე პასუხისმგებელი ადგილობრივი იმუნური რეაქციის გაუქმებით.

ПОСЛЕОПЕРАЦИОННЫЙ ОСТРЫЙ ИРИДОЦИКЛИТ И ИММУННЫЕ СДВИГИ ВО ВНУТРИГЛАЗНОЙ ЖИДКОСТИ У БОЛЬНЫХ КАТАРАКТОЙ

Зильфян А.А.

*Ереванский государственный медицинский университет им. М. Гераци,
Научно-исследовательский центр, Ереван; Медицинский центр "Шенгавит", Ереван, Армения*

Ежегодно в клиниках мира проводится около 10 млн. операций по поводу катаракты. Удельный вес осложненных катаракт, согласно статистике ГУ МНТК «Микрохирургия глаза» имени академика С.Н. Федорова, в различных регионах России составляет от 36% до 54% [7]. Отмечается также рост заболеваемости катарактами, которые являются следствием различных заболеваний организма и глаз, объединяемых в понятие «осложненная катаракта».

В настоящее время считается установленным, что глаз наделен собственным иммунным гомеостазом, и местные защитно-приспособительные иммунные реакции участвуют в формировании феномена иммунного отклонения, ассоциированного с передней камерой глаза (anterior chamber associated immune deviation – ACAID) [2-5]. Наличие данного симптомокомплекса выявлено и при катарактах [1,6]. Основной причиной ингибции этого синдрома является операционная травма, вследствие чего происходит обнажение антигенных детерминант тканей хрусталика, что и приводит к синтезу антител в «иммунокомпетентных» оболочках глаза: роговице, трабекулярном аппарате, радужной оболочке, цилиарном теле и сетчатке.

Целью настоящего исследования явилось определение зависимости между характером постоперационных осложнений, проявляющихся воспалительным процессом - иридоциклитом и сдвигами в содержании иммуноглобулинов класса G, киллерной и хелперной субпопуляции лимфоцитов во внутриглазной жидкости у больных сенильными и осложненными катарактами.

В связи с поставленной целью, ставились следующие задачи:

1. Определение характера послеоперационных осложнений (проявляющихся в виде воспалительной реакции - иридоциклита) и особенностей клинического течения у больных, оперированных по поводу сенильных и осложненных катаракт.
2. Проведение иммуноферментных, иммунологических и иммуноморфологических исследований с целью определения во внутриглазной жидкости (ВГЖ) CD4, CD8, IgG, В-лимфоцитарных популяций.
3. Сопоставление результатов клинического исследования с определяемыми во внутриглазной жидкости иммунологическими показателями.

Материал и методы. Наблюдались 300 пациентов с сенильными и осложненными катарактами, которые были прооперированы методом микроаксиальной факоэмульсификации в Медицинском центре "Шенгавит" за период с 2010 по 2011 г. Степень помутнения хрусталика оценивалась как по классификации Буратто, так и по известной колориметрической классификации Emery. Определялись состояние капсулы хрусталика, наличие подвывиха хрусталика той или иной степени согласно классификации факодонеца, предложенной Паштаевым.

Все оперированные больные были подразделены на четыре группы. Исследуемые группы больных были представлены контингентом жителей г. Еревана и марзов Армении в возрасте от 31 до 85 лет.

I группу (контрольную) составили больные с сенильной катарактой (130 больных). II группу - больные с осложненной катарактой на фоне имеющейся первичной открытоугольной глаукомы (70 больных), с начальной и развитой стадией глаукоматозного процесса. III группу составили больные с осложненной катарактой на фоне сахарного диабета (55 больных). IV группу - больные с осложненной катарактой, в результате перенесенной травмы органа зрения (45 пациентов). Данный контингент больных имел в анамнезе травму органа зрения различного генеза и степени тяжести (состояние после первичной микрохирургической обработки раны по поводу проникающего ранения глаза, контузии глазного яблока различных степеней тяжести); учитывались сроки возникновения травмы: 24 пациента перенесли травму органа зрения за 3-4 месяца до хирургии катаракты; 19 пациентов - за 6-7 месяцев; 2 пациента - за 9 и 15 лет до выполнения хирургии катаракты.

Анализ проводили с использованием основных клинично-лабораторных методов исследования, включающих: общий анализ крови и мочи, биохимический анализ крови, R-графию легких, электрокардиографию, бактериологический и бактериоскопический анализы содержимого конъюнктивальной полости. Использованы субъективные и объективные методы исследования включающие: наружный осмотр глаза и его придатков, визометрию, биомикроскопию, тонометрию (с индивидуальным использованием тонометров Маклакова, Гольдмана, тонопена, транспальпебрального тонометра, i-sage-тонометра), офтальмоскопию, офтальмометрию, гониоскопию, периметрию, тонографию и ЭРГ, а также ультразвуковое исследование (А- и В-сканирование с функцией расчета силы интраокулярной линзы по индивидуальным формулам).

Всем пациентам независимо от степени плотности катаракты (+2,+3) была произведена микроаксиальная факоэмульсификация на факоэмульсификаторе Legacy Everest (Alcon, США). Имплантировались мягкие заднекамерные интраокулярные линзы.

С целью снижения кавитационного воздействия ультразвука на внутриглазные ткани и во избежание развития интра- и постоперационных осложнений, всем больным была произведена факоэмульсификация методом Фако-чоп. Интракамерное введение антибиотиков нами не проводилось, с целью получения объективной картины раннего и позднего послеоперационных периодов. Все прооперированные больные находились под пристальным наблюдением и получали постоперационное общепринятое местное восстанавливающее лечение. Наблюдения проводили в относительно ранние (в течение 1 месяца) послеоперационные сроки лечения.

Извлечение внутриглазной жидкости выполнялось интраоперационно, в стерильных условиях. Инсулиновым

шприцем производился корнеоцентез через верхний лимб и извлекалось 0,1-0,2 мл внутриглазной жидкости, которая находилась в шприце до момента лабораторных исследований, производимых сразу же после поступления материала в Научно-исследовательский центр Ереванского государственного медицинского университета им. М. Гераци.

Определение уровня CD4 и CD8 во внутриглазной жидкости проводили при помощи наборов DRG-International Inc. (США-Германия), а подсчет показателей - на автоматическом анализаторе Stat-Fax 2600 (Awareness, США) при длине волны 450 нм. Содержание CD4 и CD8 выражали в unit/ml. Ставилась общепринятая реакция Манчини на предмет определения во внутриглазной жидкости иммуноглобулинов класса G (IgG). Уровень IgG выражали МЕ/мл. Мазки, приготовленные из внутриглазной жидкости, подвергались иммуноморфологическому анализу (прямая реакция Кунса) с использованием меченой ФИТЦ сыворотки протеинов IgG человека, производства фирмы Sigma (США). Мазки просматривались при помощи люминесцентного микроскопа фирмы Воессо (Германия).

Статистический анализ полученных данных осуществлялся с использованием программы SPSS.11 для Microsoft Windows (SPSS, Inc. Chicago, IL). Корреляция показателей проводилась с применением критериев Стьюдента.

Результаты и их обсуждение. В I группе пациентов с сенильной катарактой в большинстве случаев осложнений не выявлено.

В послеоперационном периоде у 9 больных данной группы наблюдалась лишь весьма слабовыраженная воспалительная реакция, проявляющаяся в виде асептического иридоциклита с наличием воспалительных клеток в передней камере глаза (наличие во влаге передней камеры +1 воспалительных клеток).

Во II группе пациентов с первичной открытоугольной глаукомой компенсация повышенного внутриглазного давления осуществлялась путем проведения местной инстилляционной терапии. В данной группе в послеоперационном периоде чаще наблюдали случаи осложнений воспалительного характера: в 12 случаях в раннем послеоперационном периоде, начиная со вторых суток, наблюдался выраженный воспалительный процесс – иридоциклит с наличием воспалительных клеток в передней камере глаза (+ 2, + 3), выраженным миозом до 1,0 мм и выпотом фибрина в переднюю камеру глаза. Данное состояние удалось купировать к концу первой недели лишь после проведения курса углубленной медикаментозной терапии, как местного, так и общего спектра действия.

У пациентов III группы, т.е. у больных осложненной катарактой на фоне сахарного диабета, определялись затруднения при попытке достижения максимального медикаментозного мидриаза. У 9 пациентов данной группы в постоперационном периоде возникла умеренно выраженная воспалительная реакция – иридоциклит; с наличием воспалительных клеток в передней камере (от +1 до +2). Региональный воспалительный процесс удалось полностью купировать к концу первой недели.

35 пациентов IV группы с травматической катарактой в анамнезе отмечали контузии глазного яблока различных степеней тяжести. У 10 пациентов отмечены проникающие ранения органа зрения, из них у двух больных возникли определенные трудности ввиду ригидного - 1-2 мм, медикаментозно нерасширяющегося овалообразного зрачка; была произведена синехиотомия и наложены ирисретракторы. Одному пациенту после имплантации интраокулярной линзы в капсульный мешок произведена иридопластика.

У 13 больных, включая и предыдущих двух пациентов, в послеоперационном периоде, начиная со вторых суток, наблюдался выраженный воспалительный процесс – иридоциклит, с наличием воспалительных клеток в передней камере глаза (+2, +3), с выраженным миозом и выпотом фибрина в переднюю камеру глаза, что удалось купировать к концу второй недели после углубленной медикаментозной терапии нестероидными противовоспалительными препаратами, как местного, так и общего спектра действия.

Заслуживает внимания то обстоятельство, что наиболее тяжелые осложнения воспалительного характера наблюдались нами именно у больных с травматическими катарактами, перенесших травму органа зрения в раннем периоде (от 1 до 6 месяцев).

У пациентов I группы при исследовании внутриглазной жидкости результаты иммунного анализа на предмет обнаружения иммуноглобулинов класса G оказались отрицательными.

У 12 пациентов второй, 9 пациентов третьей и 13 пациентов четвертой исследуемых групп, во внутриглазной жидкости, при постановке реакции Манчини были зарегистрированы положительные результаты: уровень IgG составил соответственно 39,7±5,9 МЕ/мл, 25,3±4,3 МЕ/мл, и 57,7±6,8 МЕ/мл. Одновременно у данного контингента больных в послеоперационном периоде выявлена “неадекватная воспалительная реакция - иридоциклит” с наличием во внутриглазной жидкости воспалительных клеток преимущественно лимфо-лейкоцитарного ряда, а также нитей фибрина. Именно в этих случаях, во внутриглазной жидкости определялись сравнительно высокие показатели CD4

и низкие CD8, по сравнению с первой исследуемой группой (контрольной). Наиболее высокие показатели CD4 определялись во внутриглазной жидкости пациентов четвертой исследуемой группы (56,3±77 unit/ml против 10,7±2,1 unit/ml, в контроле; $p<0,0005$). Во второй исследуемой группе уровень CD4 составил 26,1±4,3 unit/ml; ($0,0025>p>0,001$), в то время как у пациентов третьей исследуемой группы прослеживалась тенденция к повышению уровня CD4 – 16,3±3,8 unit/ml ($0,1>p>0,05$).

Следует отметить, что во второй, третьей и четвертой исследуемых группах определялся весьма низкий уровень CD8, который составил, соответственно, 21,75±5,6 unit/ml ($p<0,0005$), 30,4±7,8 unit/ml ($0,05>p>0,0025$) и 25,3±4,7 unit/ml ($0,005>p>0,0025$), в сравнении с уровнем CD8 во ВГЖ пациентов первой группы (52,7±6,5 unit/ml). При иммуноморфологическом анализе установлено, что во внутриглазной жидкости пациентов второй, третьей и четвертой исследуемых групп клетки лимфоцитарного ряда были представлены преимущественно В-лимфоцитарными популяциями.

На основании проведенных исследований удалось установить, что наиболее тяжелое клиническое течение наблюдалось у больных с конкретными формами осложненных катаракт: на фоне глаукомы, сахарного диабета и, особенно, при травматических катарактах. Именно у данного контингента больных, несмотря на проведенное щадящее хирургическое лечение (микрокоаксиальная факоэмульсификация), которое минимизирует объем операционной травмы, в постоперационном периоде возникла резко выраженная воспалительная реакция в передней камере глаза (иридоциклит).

Выявленные нами сдвиги в содержании CD4 и CD8, наличие IgG, повышение содержания В-лимфоцитарных популяций во внутриглазной жидкости пациентов второй, третьей и четвертой исследуемых групп свидетельствуют в пользу активации реакций гуморального иммунитета в забарьерных оболочках глаза. Высокий уровень CD4 на фоне понижения CD8 во внутриглазной жидкости может рассматриваться в качестве фактора риска аутоиммунной агрессии в ответ на обнажение антигенных детерминант хрусталика глаза в послеоперационном периоде.

У данного контингента больных, по всей видимости, региональный воспалительный процесс является следствием ранее нарушенной функции гематоофтальмического барьера, с последующим стойким формированием иммунопатологических расстройств в забарьерных оболочках глаза, приводящих к отмене синдрома иммунного отклонения глаза.

ЛИТЕРАТУРА

1. Азнабаева Р., Азнабаев М., Сперанский В., Азнабаева Л., Быков М. Некоторые параметры иммунного статуса у детей до и после экстракции катаракты при имплантации интраокулярной линзы. Российский Иммунологический Журнал 2000; 5(4): 421-426.
2. Camelo S., Kezic J., McMennamin P. Anterior chamber-associated immune deviation: a review of the anatomical evidence for the afferent arm of this unusual experimental model of ocular immune responses. Clin Exper Ophthalmol. 2005; 33(4): 426-432.
3. D'Orazio T., Niederkorn J. The nature of antigen in the eye has a profound effect on the cytokine milieu and resultant immune response. Eur J Immunol. 1998; 28(5): 1544-1553.
4. Sonoda A., Sonoda Y., Muramatsu R., et al. ACAID induced by allogeneic corneal tissue promotes subsequent survival of orthotopic corneal grafts. Invest Ophthalmol Vis Sci. 2000; 41(3): 790-798.
5. Tanigawa M., Bigger J., Kanter M. et al. Natural killer cells prevent direct anterior-to-posterior spread of herpes simplex virus type 1 in the eye. Invest Ophthalmol Vis Sci. 2000; 41(1): 132-137.
6. Zilfyan A.A. The role of cortisol, prolactin, CD₄ and CD₈ in induction of anterior chamber associated Immune deviation (ACAID) in case of cataracts. The New Armenian Medical Journal 2009;3(1): 59-67.
7. Тахчиди Х., Егорова Э., Толчинская А. В кн.: Интраокулярная коррекция в хирургии осложненных катаракт. М.: 2004;170.

SUMMARY

POST-OPERATIONAL ACUTE IRIDOCYCLITIS AND IMMUNE SHIFTS IN INTRAOCULAR HUMOR OF PATIENTS WITH CATARACTS

Zilfyan A.

Scientific-Research Center of Yerevan State Medical University, Yerevan; "Shengavit" Medical Center, Yerevan, Armenia

The negative tendency of cataracts growth, which is a consequence of various diseases of the organism including those of eyes, combined in the concept "the complicated cataract" is clearly traced now. In the concept of such a complication of cataracts as the acute autoimmune iridocyclitis, the important role, in our opinion, should be given to regional immunopathological disorders, which testify to the withdrawal of the known phenomenon underlying in the immunological tolerance of post-barrier eye membrane "a syndrome of eye anterior chamber-associated immune deviation (ACAID).

Microcoaxial phacoemulsification was carried in three hundred patients with senile and complicated cataracts. The intraocular humor of the operated patients was subjected to immune-enzyme immunomorphological analysis for CD₄, CD₈, IgG and B-lymphocytic populations.

On the base of performed clinical-laboratory research we found that the gravest inflammatory process in eye tissues manifested in the form of autoimmune aseptic iridocyclitis was observed particularly in patients with complicated cataracts, proceeding on the background of glaucoma, diabetes and the previous trauma of an eye. The high indicators of IgG, CD₄ were registered on the background of low CD₈ indicators in the intraocular humour at these patients.

The revealed regional inflammatory reaction in eye tissues testifies, in our opinion, in favour of *in situ* withdrawal of ACAID; this latter brings to origination of acute aseptic autoimmune iridocyclitis in the early post-operational course of the complicated cataracts.

Keywords: cataract, acute iridocyclitis, intraocular humor, immune shifts.

РЕЗЮМЕ

ПОСЛЕОПЕРАЦИОННЫЙ ОСТРЫЙ ИРИДОЦИКЛИТ И ИММУННЫЕ СДВИГИ ВО ВНУТРИГЛАЗНОЙ ЖИДКОСТИ У БОЛЬНЫХ КАТАРАКТОЙ

Зильфян А.А.

Ереванский государственный медицинский университет им. М. Гераци, Научно-исследовательский центр, Ереван; Медицинский центр "Шенгавит", Ереван, Армения

В настоящее время четко прослеживается негативная тенденция роста катаракт, которые являются следствием различных заболеваний организма, в том числе и глаз. При осложнённой катаракте (острый аутоиммунный иридоциклит) немаловажная роль отводится региональным иммунопатологическим расстройствам, которые указывают на отмену феномена, лежащего в основе иммунологической толерантности забарьерных оболочек глаза – синдрома иммунного отклонения в передней камере глаза (ACAID).

Больным сенильными и осложненными катарактами (n=300) проводилось хирургическое лечение методом микрокоаксиальной факоэмульсикацией. Внутриглазная жидкость прооперированных больных была подвергнута иммуноферментному и иммуноморфологическому анализу на предмет определения CD₄, CD₈, IgG и В-лимфоцитарных популяций.

Выявлено, что наиболее тяжелый воспалительный процесс в тканях глаза наблюдался у больных с осложненными катарактами на фоне глаукомы, сахарного диабета и предшествующей травмы глаза, проявляющийся в виде аутоиммунного асептического иридоциклита. У данного контингента больных во внутриглазной жидкости зарегистрированы относительно высокие показатели JgG, CD₄ на фоне низких- CD₈.

Региональная воспалительная реакция в тканях глаза обуславливает отмену *in situ* “синдрома иммунного отклонения в передней камере глаза”, что ведет к возникновению острого асептического аутоиммунного иридоциклита в раннем постоперационном периоде осложненных катаракт.

რეზიუმე

ოპერაციის შემდგომი მწვავე ირიდოციკლიტი და თვალის შიდა სითხის იმუნური ცვლილებები კატარაქტიან პაციენტებში

ა. ზილფიანი

მ. ჰერაცის სახ. ერევნის სახელმწიფო სამედიცინო უნივერსიტეტი, სამეცნიერო-კვლევითი ცენტრი, ერევანი; სამედიცინო ცენტრი “შენგავიტ”, ერევანი, სომხეთი

უკანასკნელ პერიოდში შეიმჩნევა კატარაქტიანი პაციენტების რაოდენობის ზრდის უარყოფითი ტენდენცია, რაც გამოწვეულია სხვადასხვა ორგანოების, მათ შორის თვალის, დაავადებებით.

გართულებული კატარაქტის დროს (მწვავე აუტოიმიუნური ირიდოციკლიტი) მნიშვნელოვანი როლი ენიჭება ადგილობრივ იმუნოპათოლოგიურ დარღვევებს. აქედან გამომდინარე, თვალის გარსის გარეთ იმუნოლოგიური ტოლერანტობის საფუძველზე წარმოიშვება თვალის წინა კამერის იმუნური გადახრის სინდრომი.

ხანდაზმულობით გამოწვეულ და გართულებულ კატარაქტას (n=300) მკურნალობდნენ ქირურგიული ჩარევის მიკროაქსიალური ფაკოემულსიკაციის მეთოდით. ნაოპერაციებ ავადმყოფებს CD₄, CD₈, IgG და B ლიმფოციტური პოპულაციის განსაზღვრისათვის უტარდებოდათ თვალის შიდა სითხის იმუნოფერმენტული და იმუნომორფოლოგიური ანალიზი.

გამოვლინდა, რომ გართულებულ კატარაქტიან პაციენტებს შორის თვალის ქსოვილების ანთეზის შედარებით მძიმე ფორმები აღენიშნებოდათ იმ ავადმყოფებს, რომელთაც აწუხებდათ გლაუკომა, შაქრიანი დიაბეტი და თვალის ტრავმა, რაც ვლინდებოდა აუტოიმიუნური ასეპტიკური ირიდოციკლიტის სახით. ამგვარ პაციენტებს თვალის შიდა სითხეში CD₈-ს დაბალი დონის ფონზე აღმოაჩნდათ JgG, CD₄ მაღალი მანვენტლები.

თვალის ქსოვილის ადგილობრივი ანთებითი რეაქცია განაპირობებს *in situ* თვალის წინა კამერის იმუნური გადახრის სინდრომის გაუქმებას, რაც ადრეულ პოსტოპერაციულ პერიოდში გართულებული კატარაქტის შემთხვევებში იწვევს მწვავე ასეპტიკურ აუტოიმიუნურ ირიდოციკლიტს.

ЭКСПРЕССИЯ МАТРИКСНЫХ МЕТАЛЛОПРОТЕИНАЗ-1-2 В ТКАНЯХ ПАРОДОНТА У ПОДРОСТКОВ И ИХ ЗНАЧЕНИЕ В ПАТОЛОГИИ ДЕСНЫ

Химшиашвили Н.Б.

Тбилисский государственный медицинский университет, департамент детской и подростковой стоматологии и профилактики стоматологических заболеваний;

Тбилисский государственный университет им. И. Джавахишвили, Институт морфологии им. А.Н. Натишвили, Тбилиси, Грузия

Проблема ранней диагностики воспалительных заболеваний пародонта у лиц молодого возраста остается актуальной, так как отличается бессимптомным течением в начальном периоде, вовлечением обширной области десны и развитием осложнений. Установлена взаимозависимость между заболеванием

ми пародонта и состоянием функциональных систем организма. У лиц пре- и пубертатного периода среди общих факторов риска, основное значение придается гормональному статусу ювенольного возраста, т.н. аритмии становления гормональной деятельности [6,7,13,15].

Процесс распространения и степень тяжести заболеваний пародонта контролируется группой ферментов внеклеточного матрикса, в частности, металлопротеиназами (MMPs), которые выполняют функцию специфического гидролиза коллагена базальных мембран и, тем самым, способствуют тканевой деструкции, определяющей развитие поражения от гингивита до пародонтита различной степени тяжести. Повышение частоты заболеваний пародонта в период полового созревания связано с гормональной перестройкой организма подростков. По данным ВОЗ, распространенность признаков патологии пародонта у лиц в возрасте 17 лет составляет 48-50%, а с 15 лет – 56,8%. Баланс между синтезом и деградацией коллагена контролируется внутриклеточными механизмами активности MMPs, в частности, про-MMP-1 и MMP-2 (коллагена IV типа). В плане гормональной регуляции установлено также, что эстрогены снижают активность синтеза MMPs-1-2-8 в остеобластах и, тем самым, играют роль ингибитора активности остеокластов. Известно, что высокий уровень MMPs, как провоспалительный фактор, запускает каскад реакций протеолиза в тканях [2,4,20].

Уровень экспрессии матриксных металлопротеиназ определяет темпы созревания коллагена IV и коллагена I, определяя, тем самым, степень деструкции базальной мембраны эпителия десны и периодонтальной связки [10,18].

Показано, что на активность MMP-1,2 непосредственно влияют гормоны группы эстрогенов и тестостерона [16,21,22]. Последние активируют тканевые ингибиторы MMP-1/TIMP, способствуют супрессии MMPs, снижают воспалительную активность в зоне поражения.

Установлено также, что один из клонов MMPs, а именно MMP-19, экспрессируется в интактном многослойном эпителии, более того, одновременно с цитокератином 14, что может быть использовано для идентификации клеток stratum basale [1].

Учитывая вышеизложенное, целью настоящего исследования явилось изучение экспрессии MMP-1,2 разными клетками в тканях слизистой десны у подростков при различных формах гингивита, что позволяет выявить основные звенья патогенеза повреждения эпителия и базальной мембраны, с одной стороны, и оптимизировать направленность основных лечебно-профилактических мероприятий заболеваний полости рта в ювенильном возрасте, с другой стороны.

Материал и методы. Релятивной базой данных послужили результаты исследования стоматологического статуса у 618 подростков в возрасте от 9 до 17 лет (304 девочек и 314 мальчиков) из 6 средних школ г. Тбилиси, также образцы ткани десны, полученные при ортодонтических и терапевтических вмешательствах

(информированное согласие ответственного лица во всех случаях) от 50 школьников (26 мальчиков, 24 девочки).

Контингент был распределен в 2 возрастные группы: I - препубертатная (9-13 лет) и II - пубертатная (14-17 лет).

Отобранный материал фиксировался в 10% забуференном растворе формалина (рН 7,2-7,3) в течение 10 часов, после чего фрагменты тканей обрабатывали и заключали в парафин. На срезах, окрашенных гематоксилином и эозином и пикрофуксином по ван Гизону, морфологически подтверждалось состояние тканей десны. Иммуногистохимическое исследование выполняли на парафиновых срезах биотин-стрептавидиновым иммунопероксидазным методом. Срезы, толщиной 3-4 мкм депарафинизировали по стандартной методике. Для демаскировки антигенов проводили двукратную обработку срезов в микроволновом режиме (мощность 650 Вт) в течение 15 мин с интервалом 5 мин между процедурами для охлаждения в цитратном буфере с рН 6,0. В качестве первичных антител использовались видоспецифические антитела MMP-1 и 2 Human recombinant, expressed in NS0 cells в рабочих разведениях 1:200. Использовали систему визуализации ABC Staining System («DAB» Novocastra). Клеточные ядра дополнительно докрасивали водным раствором гематоксилина Харриса. В качестве контроля использовали рекомендованное производителем окрашивание без первичных антител с целью исключения неспецифической реакции.

Величину экспрессии ферментов в срезе определяли для всех реагирующих клеток отдельно следующим образом: при увеличении 400x подсчитывали не менее 50 целевых клеточных элементов в 10 случайно выбранных полях зрения.

В каждом поле характер экспрессии оценивали в баллах по следующей шкале: отрицательный результат - в поле зрения менее 10% позитивных клеток; 1 балл – 10-25% клеток; 2 балла – 25-50% позитивных клеток; 3 балла – 50-75% клеток; 4 балла – окрашено более 75% клеток (3, 7). Статистический анализ проводили с использованием пакета программ Microsoft Excell 6,0. Различия считали достоверными при $p \leq 0,05$. Результаты исследования представлены в виде процента полей зрения с соответствующим уровнем экспрессии антигенов к исследованному числу полей в срезе.

Результаты и их обсуждение. Изучение распространенности и интенсивности поражений тканей пародонта выявило наличие зубочелюстных аномалий и патологии пародонта у школьников ювенеального возраста в 26,5% случаев, высокий индекс гигиены Грина-Вермильона - выше 2,0 у 51,7% обследуемых [5,6,11].

В когортной группе из 50 школьников 26 девочек (52%) и 24 мальчика (48%), возраст 9-13 лет и 14-17 лет, как при ортодонтических, так и терапевтических вмешательствах на тканях пародонта (гингивит средней тяжести, локальный пародонтит I и II степени) MMP-1,2 в разной степени экспрессировали эпителиальные клетки, эндотелиоциты капилляров, макрофаги и фибробласты.

Патологические изменения при катаральном гингивите включали десквамацию эпителиоцитов, накопление отечной жидкости, множественные агрегаты

эритроцитов в просвете сосудов и отек эндотелиальных клеток.

На этом фоне зафиксирована наибольшая экспрессия MMP-1 и MMP-2 в эпителиальных клетках слизистой и макрофагах воспалительного инфильтрата стромы. Наименьшая экспрессия MMP-1 зафиксирована в эндотелии - 1-2 балла в 48% полей зрения. Макрофаги и эпителиоциты экспрессировали металлопротеиназу в равной степени (3-4 балла в 75% полей зрения). Уровень экспрессии MMP-1 был выше в группе девочек-подростков 14-17 лет, чем в группе 9-13 лет (рис. 1a,b).

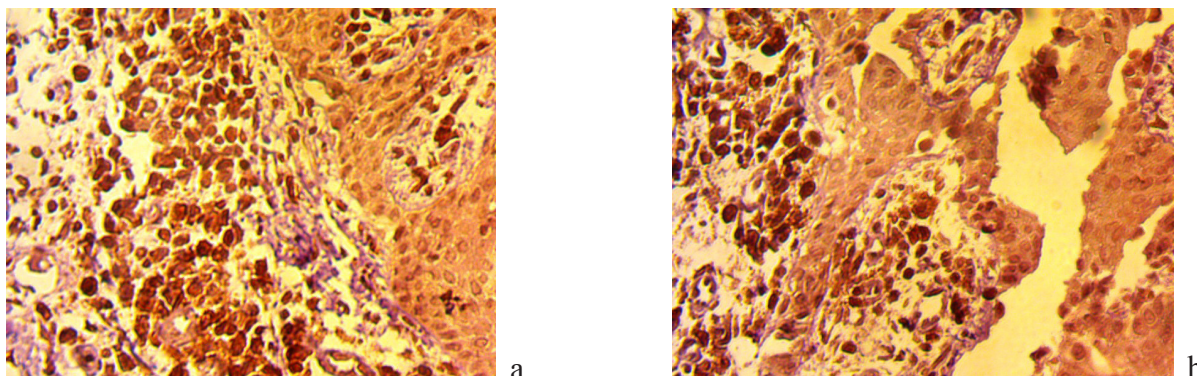


Рис. 1. Микрофото слизистой десны при гингивите. Иммуногистохимическая реакция с антителами к MMP-1, X200; а – экспрессия MMP-1 в эпителиоцитах и макрофагах у девочек 14-17 лет; б - экспрессия MMP-1 в воспалительном инфильтрате

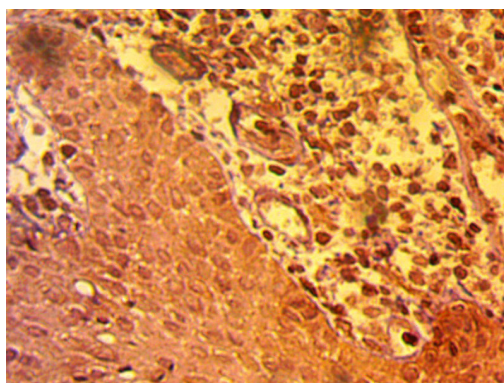


Рис. 2. Микрофото слизистой десны при гингивите. Иммуногистохимическая реакция с антителами к MMP-2, X200; экспрессия MMP-2 в нейтрофилах и макрофагах высокая у девочек 14-17 лет

Таблица 1. Уровень экспрессии MMP-1 (% полей зрения) в клетках слизистой десны

Клетки	0 балла	1-2 балла	3-4 балла
Нейтрофилы	x 8	38	54
	xx 7	16	77
Макрофаги	0	30	70
	0	25	75
Эндотелий	22	56	22
	16	42	42
Эпителий	15	15	70
	15	10	75
Фибробласты	40	48	12
	56	22	22

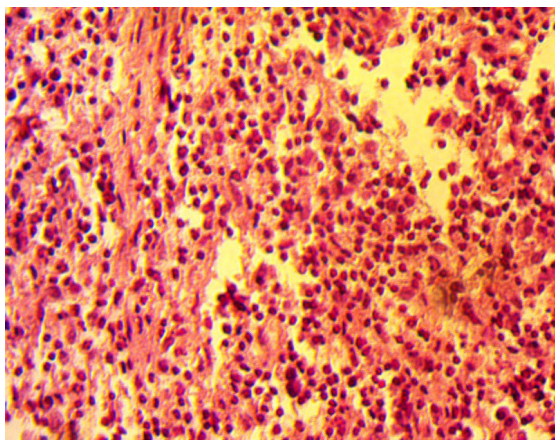
примечание: x – группа 9-13 лет; xx - группа 14-17 лет;
 $p \leq 0,05$ значение различий MMP-1 в возрастных группах

В возрастной группе 9-13 лет зафиксировано высокое содержание MMP-1 как в клеточных, так и в стромальных элементах, особенно, в эндотелиоцитах капилляров и клетках воспалительного инфильтрата – больше в нейтрофилах (3-4 балла в 54% полей зрения), чем в макрофагах (1-2 балла в 42% полей зрения) (рис. 2), (таблица 1).

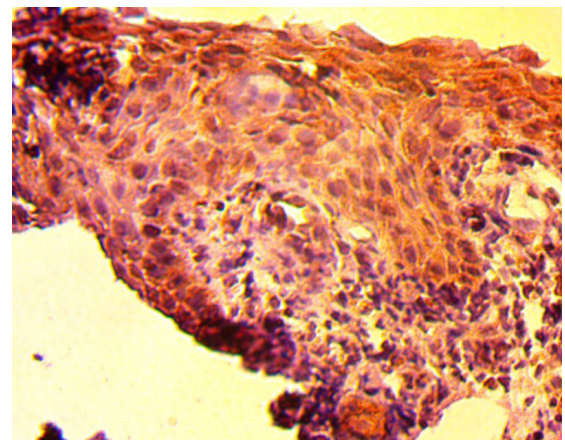
При легкой форме катарального гингивита у школьников в группе 9-13 лет выявлено небольшое количество MMP-2 в эпителий слизистой, основная активность фермента зафиксирована в базальной мембране капилляров, эндотелиоцитах и фибробластах (2-3 балла до 50% полей зрения). Аналогичная форма поражения у лиц 14-17 лет также не сопровождается высокой экспрессией фермента.

При гингивите средней тяжести экспрессия MMP-1 была высокой в эпителиоцитах и соответствовала степени деструкции герминативных слоев (3-4 балла в 75% полей зрения) у подростков 14-17 лет.

В клетках воспалительного инфильтрата – нейтрофилах и макрофагах экспрессия MMP-2 была в одинаковой степени, но меньше (1-2 балла в 25%) (рис. 3а,б). Исключение составили эндотелиоциты капилляров, в которых уровень экспрессии MMP-2 был высоким в обеих возрастных группах подростков (таблица 2), что соответствует представлению о деградации базальной мембраны капилляров при всех формах гингивита и факту деструкции герминативных слоев эпителия, упрощая инвазию и распространение патологического процесса [7,14,17,18].



a



b

Рис. 3. Микрофото слизистой десны при гингивите. а – высокая экспрессия MMP-2 в нейтрофилах и макрофагах. Иммуногистохимическая реакция, X160; б - воспалительноклеточный инфильтрат. Окр. гематоксилином и эозином. X200

Таблица 2. Уровень экспрессии MMP-2 (% полей зрения) в клетках слизистой десны

Клетки	0 балла	1-2 балла	3-4 балла
Нейтрофилы	x 59	25	16
	xx 42	32	26
Макрофаги	25	25	50
	12	36	52
Эндотелий	0	25	75
	10	15	75
Эпителий	0	80	20
	22	42	36
Фибробласты	18	50	32
	36	26	38

примечание: x – группа 9-13 лет; xx - группа 14-17 лет;
 $p \leq 0,05$ значение различий MMP-2 в возрастных группах

Форма поражения слизистой десны в виде гингивита средней и тяжелой степени в пролиферативной фазе воспаления характеризовалась высокой рецептивной активностью MMP-1 в фибробластах и эндотелиоцитах. В эпителиальных клетках она оставалась прежней, а в макрофагах значительно снижалась.

Следует отметить, что синтез фермента не менялся, оставаясь высоким для всех продуцирующих клеток у подростков в возрасте 14-17 лет, в сравнении с таковым в возрастной группе 9-13 лет. В предыдущих исследованиях было показано, что усиление экспрессии MMP-2 происходит синхронно с расщеплением колла-

гена IV типа в базальных мембранах, которые в этих условиях активно поглощают «Direct Red 80» [5,11]. Деградация нефибриллярного коллагена, эластина и фибронектина базальных мембран происходит в интенсивном режиме у лиц именно в период становления т.н. «полового лордоза» [19]. Известно, что высокий уровень MMPs запускает каскад реакций протеолиза в ткани [12,18,22].

В классических исследованиях Angold, Worthman [8] и в работах с использованием современных технологий – количественной цитофотометрии и эксфолиативной цитологии [13,15] показаны стимулирующие эффекты половых гормонов на клеточную дифференциацию многослойного плоского эпителия, синтез и эволюцию фибриллярного коллагена.

Полученные результаты, по нашему мнению, могут свидетельствовать о следующих процессах: в ответ на минимальное повреждение (катаральный гингивит) клетки эпителия слизистой десны и эндотелиоциты кровеносных капилляров реагируют активизацией провоспалительного MMP-1 и коллагенрасщепляющего фермента MMP-2, который экспрессируется в клетках воспалительного инфильтрата и базальных мембранах, усиливается протеолиз, вовлекая макрофаги и фибробласты. Возрастной фактор в виде нестабильного хаотичного вброса половых гормонов у лиц 9-13 лет способствует дисбалансу MMPs и гиперактивации важнейшего провоспалительного цитокина интерлейкина -1 β (ИЛ-1 β), что поддерживает патологический процесс в фокусе воспаления.

Наши исследования выявили статистически значимые сдвиги среди двух возрастных групп у девочек, что может быть связано с циклическими колебаниями эстрогенов. Половые различия выявились среди возрастных групп 9-13 и 14-17 лет; что связано с гормональными сдвигами в пре- и пубертатном периодах.

Аналогичные выводы содержатся в работе Patel и др. [15] и Alfant [7], исследовавших цитологию жидкости смыва ротовой полости для определения ядерно-цитоплазматического индекса (я/ц) эпителиоцитов и активности MMPs. Было показано, что гормональное влияние может быть дифференцирующим фактором в колебаниях я/ц индекса и протеолитической активности белков в подтверждение полового диморфизма в целом, у человека, и индивидуальных гормональных колебаний.

ВЫВОДЫ:

1. Активность матриксных металлопротеиназ -1,2 является адекватным показателем потенциала синтеза и распада экстрацеллюлярного матрикса и базальных мембран в тканях пародонта в период полового созревания в норме.
2. MMP-1-2 усиленно экспрессируется в период хаотичного аритмического выброса половых гормонов в препубертатном возрасте независимо от пола, что от-

ражается на глубине поражения слизистой десны от гингивита легкой до средней и тяжелой степени.

3. Экспрессия MMP-1-2 в слизистой десны имеет четкие возрастные различия у девочек в возрасте 9-13 и 14-17 лет, обуславливая более интенсивное поражение эпителия и базальных мембран слизистой десны и исход процесса.

ЛИТЕРАТУРА

1. Гогиашвили Л.Е., Кипиани Г.Э., Цагарели З.Г., Химшиашвили Н.Б. Значение металлопротеиназ матрикса и их тканевых ингибиторов в патологии десны у детей. Georgian Medical News 2008; 7-8(160-161): 69-61.
2. Потеряева О.Н. Матриксные металлопротеиназы: строение, регуляция, роль в развитии патологических состояний (обзор литературы). Медицина и образование в Сибири 2010; 5: 7-17.
3. Пруткина Е.И., Сепп А.В., Цыбиков Н.Н. – Экспрессия матриксной металлопротеиназы -2 и тканевого ингибитора 2-го типа в легких в зависимости от стадии развития экспериментального респираторного дистресс-синдрома. Архив патологии 2012; 6: 23-27.
4. Сагиндикова Г.Е., Коган Е.А., Сагабаева Э.Б. Иммуногистохимия матриксных металлопротеиназ при различных вариантах рака легкого, развивающегося у жителей Семипалатинского региона. Архив патологии 2008; 70(1): 26-29.
5. Цагарели З.Г., Шишшиашвили Т.Э., Гогиашвили Л.Е., Квачадзе Т.И., Химшиашвили Н.Б. Уровень матриксных металлопротеиназ и коллагена IV типа в слизистой десны при различных клинических формах пародонтита в пре- и пубертатном периодах и их прогностическое значение. Georgian Medical News 2012; 5(206): 25-29.
6. Шишшиашвили Т.Э., Цагарели З.Г., Гогиашвили Л.Е., Химшиашвили Н.Б. – Патология тканей пародонта у школьников подросткового возраста. Georgian Medical News 2012; 3(204): 22-26.
7. Alfant B.L. Matrix metalloproteinase levels microflora associated with aggressive periodontitis in children. A Thesis Univers. of Florida: 2009; 69.
8. Angold A., Worthman C.W. Puberty onset on gender differences in rates of depression a developmental, epidemiologic and neuroendocrine perspective. J. Affect Disord. 1993; 129:145-58.
9. Aoki M., Nabeshima K., Koda K. et al. Imagined mesylate inhibits cell invasion of malignant peripheral nerve sheath tumor induced by platelet – derived growth factor – BB. Lab. Invest. 2007; 87: 767-79.
10. Borsani E., Salgarello S., Mensi M., Boninsegna K., Stacchiotti A., Rezzani R., Sapelli P., Bianchi K., Rodella G.F. Histochemical and immunohistochemical evaluation of gingival collagen and metalloproteinases in peri-implantitis. Acta Histochemica 2005; 107 (3): 231-240.
11. Khimchiachvili N., Tsagareli Z., Shischniashvili T., Gogiashvili L. Ultrastructural and molecular-biological features of inflammatory-destructive processes in pathology of parodontal complex in children. Georgian Medical News 2009; 5(170): 80-83.

12. Kubota T., Itagaki M., Hoshimo C., Nagato M., Morozimi T. Altered gene expression levels in matrix metalloproteinases and their inhibitors in periodontitis affected gingival tissue. *J. Periodontol.* 2008; 79 (1): 166-173.
13. Mascarenas P., Gapski R., Al-Shammari K., Wang Y.L. Influence of sex hormones on the periodontium. *J.Clin. Periodontol.* 2003; 30: 671-81.
14. Massler M., Schouz I., Chopra B. Occurrence of gingivitis in suburban Chicago school children. *J.Periodontol.* 2001; 21: 146-64.
15. Patel P., Kumar Sh., Kumar V., Vidya G.D. Quantitative cytomorphometric analysis of exfoliated normal gingival cells. *J.Cytol.* 2011; 28(2):66-72.
16. Schmidt M., Weidlez C., Nauman H., Anders S. et al. Androgen conversion and rheumatoid arthritis synoviocytes androstenedione and testosterone inhibit estrogen formation and favor production of more potent 5 α -reduced androgens. *Arthritis Res. Ther.* 2005; 7: 8938-48.
17. Scott J., Valentine J.A., St Hill CA., Balasooriya B.A. A quantitative histological analysis of the effects of age and sex in human lingual epithelium. *J. Biol. Buccale* 1983; 114: 303-15.
18. Segulier S., Gogli B., Bodineaut A., Godeau G., Brasse N. Is collagen breakdown during periodontitis linked to inflammatory cells and expression of matrix metalloproteinases in human gingival tissue? *J. Periodontol.* 2001; 72(10): 1398-1406.
19. Vasudevan N., Ogawa S., Pfaff D. Estrogen and thyroid hormone receptor interaction physiological flexibility by molecular specificity. *Physiol. Rev.* 2002; 82(4): 923-944.
20. Visse R., Nagase Y. Matrix metalloproteinases: structure, function and biochemistry. *Circ. Res.* 2003; 92(8): 827-39.
21. Weitoft T., Larsson A., Ronnblom L. Serum levels of sex steroid hormones and matrix metalloproteinases after intra-articular glucocorticoid treatment in female patients with rheumatoid arthritis. *Ann. Rheum. Dis.*, 2008; 67: 422-24.
22. Xiang E., Koren R., Dard M., Weinberg E., Nemcovsky C.E. Enamel matrix derivative induces the expression of tissue inhibitor of matrix metalloproteinase -3 in human gingival fibroblast via extracellular signal-regulated kinase. *J. Periodontal Research* 2010; 45(2): 200-206.

SUMMARY

EXPRESSION OF PARODONTAL TISSUE MATRIX METALLOPROTEINASES-1, 2 IN ADOLESCENT AND THEIR ROLE IN GINGIVAL PATHOLOGY

Khimshiashvili N.

Tbilisi State Medical University, Department of Child and Adolescent Dentistry and Prevention of Dental Diseases; I. Javakhishvili Tbilisi State University, A. N. Natishvili Institute of Morphology, Tbilisi, Georgia

Expression of matrix metalloproteinases-1,2 were determine immunohistochemistry in gingival mucosa cells in

Adolescent groups aged 9-13 and 14-17 years. The material was collected in cohort group of 50 persons.

Relative data base – stomatological status in 618 school children aged 9-17 years (304 girls and 314 boys).

The MMP-1,2 levels were statistically higher in epitheliocytes, macrophages and capillaries endotheliocytes in all instances not depend on the sex and correlate with mucosa disease activity.

It was found that MMP-1,2 expression were higher in pre-pubertal group. Activity of MMP-1, 2 in gingival mucosa was significantly elevated in female 14-17 years group, than those associated with group 9-13 years.

Keywords: school adolescents, periodontal pathology, matrix metalloproteinases MMP-1,2, hormonal status.

РЕЗЮМЕ

ЭКСПРЕССИЯ МАТРИКСНЫХ МЕТАЛЛОПРОТЕИНАЗ - 1-2 В ТКАНЯХ ПАРОДОНТА У ПОДРОСТКОВ И ИХ ЗНАЧЕНИЕ В ПАТОЛОГИИ ДЕСНЫ

Химшиашвили Н.Б.

Тбилисский государственный медицинский университет, департамент детской и подростковой стоматологии и профилактики стоматологических заболеваний; Тбилисский государственный университет им. И. Джавахишвили, Институт морфологии им. А.Н. Нативили, Тбилиси, Грузия

Иммуногистохимическим методом в клетках слизистой десны изучена экспрессия матриксных металлопротеиназ-1,2 у подростков пре (9-13 лет)- и пубертатного (14-17) возрастов. Отбирали материал от 50 школьников Тбилиси при ортодонтических и ортопедических операциях.

Релятивная база данных – показатели стоматологического статуса у 618 подростков в возрасте 9-17 лет (304 девочек и 314 мальчиков).

Значительный прирост экспрессии MMP-1-2 имеет место в эпителиоцитах, макрофагах и эндотелиальных клетках капилляров во всех возрастных группах независимо от пола и отражает форму и интенсивность поражения слизистой десны.

MMP-1-2 усиленно экспрессируются в препубертатном возрасте. Активность MMP-1-2 в слизистой десны имеет четкие возрастные различия: у девочек в группе 14-17 лет она была выше, чем в группе 9-13 лет.

რეზიუმე

მატრიქსული მეტალოპროტეინაზების 1,2 ექსპრესია მოზარდთა პაროდონტის ქსოვილებში და მათი მნიშვნელობა ღრძილის პათოლოგიის დროს

ბ. ხიმშიაშვილი

თბილისის სახ. სამედიცინო უნივერსიტეტი, ბავშვთა და მოზარდთა სტომატოლოგიისა და სტომატოლოგიურ დაავადებათა პროფილაქტიკის დეპარტამენტი; ივ. ჯავახიშვილის სახ. თბილისის უნივერსიტეტი, ა. ნათიშვილის მორფოლოგიის ინსტიტუტი, თბილისი, საქართველო

მოზარდების ღრძილის ლორწოვანის უჯრედებში იმუნოჰისტოქიმიური მეთოდით შესწავლილია მატრიქსული მეტალოპროტეინაზების 1,2 ექსპრესია პრე- (9-13 წ.) და პუბერტატულ (14-17 წ.) ასაკში.

მასალა აღებულია სკოლის 50 მოწაფისგან ორთოდონტული და ორთოპედიული ოპერაციების დროს. მონაცემთა რელატიური ბაზა – 618 მოზარდის სტომატოლოგიური სტატუსის მონაცემები 9-17 წლის ასაკში (304 გოგონა და 314 ვაჟი).

MMP-1,2-ის ექსპრესიის მნიშვნელოვან მატებას ადგილი აქვს ეპითელიოციტებში, მაკროფაგებში და კაპილარის ენდოთელიალურ უჯრედებში ყველა ასაკში დამოუკიდებლად სქესისა და გამოხატავს ღრძილის ლორწოვანის ფორმას და დაზიანების ინტენსიურობას.

MMP-1,2-ის გაძლიერებულ ექსპრესიას ადგილი აქვს პრეპუბერტატულ ასაკში. MMP-1,2-ის აქტივობას ღრძილის ლორწოვანში აქვს გამოხატული ასაკობრივი განსხვავებები: გოგონებში 14-17 წლის ასაკობრივ ჯგუფში იგი უფრო მაღალია, ვიდრე 9-13 წლიანებში.

РОЛЬ АУТОИММУННЫХ НАРУШЕНИЙ В РАЗВИТИИ ВНЕПЕЧЕНОЧНЫХ ПРОЯВЛЕНИЙ ХРОНИЧЕСКОГО ГЕПАТИТА С

Рябокоть Ю.Ю.

Запорожский государственный медицинский университет, Запорожье, Украина

Последствием хронического гепатита С (ХГС) является не только частота развития цирроза печени и гепатоцеллюлярной карциномы, но и высокий риск развития внепеченочных проявлений (ВПП) [14]. Роль вируса гепатита С (HCV) как ведущего этиологического фактора в развитии смешанной криоглобулинемии (КГЕ) подтверждена частотой выявления HCV-инфекции среди больных с эссенциальной смешанной криоглобулинемией (от 63 до 93%), выявлением антигенов вируса и HCV-RNA в высоких концентрациях не только в криопреципитатах, но и в пораженных васкулитом органах [2,8]. Смешанная КГЕ у больных ХГС может протекать бессимптомно, однако при длительном течении заболевания клинические проявления обнаруживаются у большинства пациентов [3,14]. Для таких ВПП как гематологические (иммунная тромбоцитопения), эндокринологические (гипер- и гипотиреоз, сахарный диабет), кожные (красный плоский лишай, узловатая эритема, поздняя кожная порфирия), поражения слюнных желез и глаз (синдром Шегрена) имеются

доказательства роли HCV как одного из этиологических факторов [4].

Данные современной литературы указывают, что в развитии ВПП основное значение имеют иммунные реакции, которые возникают в ответ на репликацию HCV не только в печени, но и вне ее [4,6]. Внепеченочная локализация и репликация HCV в периферических мононуклеарах приводит к иммунным нарушениям у больных ХГС [5,12]. Однако основное значение в развитии ВПП при ХГС имеет лимфотропность вируса HCV с преимущественной его локализацией в В-лимфоцитах. Результатом взаимодействия поверхностных антигенов HCV со специфическими рецепторами CD81 на поверхности В-лимфоцитов является снижение порога активации В-лимфоцитов, повышение экспрессии белка Vcl-2, который угнетает их апоптоз, вследствие чего имеет место моно- и поликлональная пролиферация В-лимфоцитов с повышенной продукцией аутоантител, формированием циркулирующих иммунных комплек-

сов (ЦИК), а также смешанных криоглобулинов [9,13]. Все это создает субстрат иммунопатологических реакций, которые являются основой ВПП и в ряде случаев предопределяют исход заболевания [10,11]. Несмотря на значительное количество работ, посвященных проблеме ХГС, клинико-патогенетическая роль аутоиммунных нарушений в формировании и манифестации ВПП остается недостаточно изученной.

Цель исследования – изучить клинико-патогенетическую роль аутоиммунных нарушений у больных хроническим гепатитом С в формировании и манифестации внепеченочных проявлений.

Материал и методы. Исследованы 104 пациента с ХГС, которые проходили обследование и лечение в гепатологическом центре Запорожской областной инфекционной клинической больницы. Среди обследованных больных мужчин было 56, женщин – 48. Возраст пациентов варьировал в пределах от 23 до 68 лет, в среднем, составил $43,6 \pm 1,3$ лет. Длительность ХГС с момента этиологической расшифровки диагноза составила $4,9 \pm 0,4$ лет. Все пациенты включены в исследование по случайному признаку и информированному согласию.

Спектрофотометрическим методом определяли содержание криоглобулинов в сыворотке крови методом, принцип которого состоит в вычислении разницы оптической плотности раствора сыворотки крови в буфере (рН=8,6) при температурах $+4^{\circ}\text{C}$ и $+37^{\circ}\text{C}$. Методом иммуноферментного анализа, согласно методикам, предложенным производителями, исследовали количественное содержание в сыворотке крови ревматоидного фактора (RF) IgM-RF и IgG-RF (ORGENTEC Diagnostike GmbH, Germany); кардиолипина IgM и IgG, антинуклеарных антител (MICROWELL ELISA, USA); циркулирующих иммунных комплексов (Hucult biotech, USA). Все специальные лабораторные исследования проведены в Центральной научно-исследовательской лаборатории Запорожского государственного медицинского университета.

Больные ХГС были разделены на 3 группы: I группа – 24 пациента без клинических признаков ВПП и без биохимических признаков смешанной КГЕ; II группа – 18 больных с наличием только биохимических признаков смешанной КГЕ при отсутствии клинической манифестации ВПП; III группа – 62 пациента с наличием биохимических и клинических признаков смешанной КГЕ и других ВПП. Контрольную группу составили 20 здоровых лиц.

Статистическую обработку результатов исследований осуществляли на персональном компьютере с использованием сформированной базы данных пациентов и

здоровых лиц в программе «STATISTICA® for Windows 6.0» (StatSoft Inc., № AXXR712D833214FAN5). Вычисляли средние значения (M), средние ошибки средней арифметической (m). Для оценки достоверности разницы использовали критерий Манна-Уитни – для количественных признаков; критерий χ^2 – для качественных признаков. Для оценки меры связи между признаками применяли метод ранговой корреляции с вычислением коэффициента корреляции Спирмена (r).

Результаты и их обсуждение. В результате проведенных исследований выявлено, что смешанные криоглобулины обнаружены в сыворотке крови у большинства (80-76,9%) больных ХГС. Однако появление клинических симптомов КГЕ-синдрома выявлено у 62 пациентов, которые составили III группу. Среди больных III группы регистрировались следующие клинические признаки КГЕ-синдрома: умеренная или выраженная слабость – у 52 (83,9%), артралгии с преимущественным вовлечением в процесс крупных суставов – у 35 (56,5%), миалгии – у 9 (14,5%), формирование полной триады Мельтцера – у 18 (29,0%), наличие HCV-ассоциированного геморрагического васкулита – у 12 (19,4%), поражение почек в рамках КГЕ-синдрома – у 4 (6,5%) пациентов. Кроме того, у ряда больных ВПП, которые четко ассоциируются со смешанной КГЕ, сочетались с другими признаками ВПП: HCV-ассоциированной тиреопатией (21-33,9%), сухим синдромом (15-24,2%), сахарным диабетом типа 2 (6-9,7%), красным плоским лишаем (5-8,1%), синдромом Рейно (3-4,8%), периферической полинейропатией (3-4,8%), В-клеточной неходжкинской лимфомой (2-3,2%), узловой эритемой (1-1,6%). Пациенты, у которых обнаружены только биохимические признаки смешанной КГЕ (18 больных) составили II группу. Группу сравнения составили 24 пациента без клинико-биохимических признаков ВПП (I группа).

Анализ проведенных исследований выявил, что у больных ХГС при отсутствии смешанных криоглобулинов в сыворотке крови (I группа) в большинстве случаев выявлялись RF-IgM и RF-IgG, а у каждого третьего пациента – и кардиолипин IgM (таблица 1).

С появлением признаков смешанной КГЕ у больных ХГС спектр и частота выявления исследуемых антител увеличивались. IgM-RF достоверно чаще выявлялись у пациентов с наличием признаков смешанной КГЕ, чем у больных I группы ($\chi^2=4,82, p<0,05$). Кардиолипин IgM чаще были позитивным у больных ХГС с наличием клинико-биохимических признаков смешанной КГЕ, чем у больных I группы ($\chi^2=6,56, p<0,05$). У больных III группы, в отличие от пациентов I и II групп, выявлялись кардиолипин IgG – в 17,7% случаев и антинуклеарные антитела – в 14,4% случаев (таблица 1).

Таблица 1. Частота выявления аутоантител у больных ХГС в зависимости от наличия ВПП

Группы	Криоглобулины	RF-IgM	RF-IgG	Кардиолипин IgM	Кардиолипин IgG	Антинуклеарные антитела
I (n=24)	-	20 (83,3%)	24 (100%)	9 (37,5%)	-	-
II (n=18)	18 (100%)	18 (100%)	18 (100%)	11 (45,8%)	-	-
III (n=62)	62 (100%)	62 (100%)	62 (100%)	42 (67,7%)	11 (17,7%)	9 (14,5%)

Анализ количественного содержания исследуемых параметров выявил, что наиболее высокое содержание аутоантител зарегистрировано у больных III группы, у которых определялись не только биохимические признаки смешанной КГЕ, но и клинические проявления КГЕ-синдрома и ряд других ВПП. При этом количественное содержание криоглобулинов, RF-IgM в сыворотке крови больных III группы было выше, чем у больных II группы, у которых были только биохимические признаки смешанной КГЕ при от-

сутствии соответствующих клинических проявлений. Количественное содержание кардиолипина IgM в сыворотке крови больных III группы превышало соответствующий показатель больных I группы. Расширение спектра аутоантител и увеличение их количественного содержания в сыворотке крови при прогрессировании признаков смешанной КГЕ и присоединении других ВПП у больных ХГС сопровождалось повышением ЦИК, количественное содержание которых у больных III группы было самым высоким (таблица 2).

Таблица 2. Показатели количественного содержания смешанных криоглобулинов, RF-IgM, антител к кардиолипину IgM и ЦИК у больных ХГС (M±m)

Группа	Криоглобулины, опт.ед.	RF-IgM, IU/ml	Кардиолипин IgM, MPL	ЦИК, mAU/ml
Здоровые лица (n=20)	<2	<20	<15	183,91±24,17
I (n=24)	1,86±0,13	126,01±19,14	15,31±2,93	383,42±45,31*
II (n=18)	2,42±0,16	125,06±26,11	16,18±3,32	639,96±61,17* **
III (n=62)	2,97±0,12 ***	192,81±20,59 ***	24,51±2,81 **	669,95±50,48* **

примечания: * - различия достоверны ($p < 0,05-0,01$) по сравнению со здоровыми людьми;

** - с больными I группы; *** - с больными II группы

Анализ уровня повышения исследуемых параметров у больных III группы показал наиболее высокое содержание RF-IgM и ЦИК у 12 больных с наличием клинических признаков HCV-ассоциированного КГЕ- васкулита. У этих пациентов уровень повышения RF-IgM достигал в среднем 290,62±32,2 IU/ml, а содержание ЦИК в среднем составило 889,63±92,66 mAU/ml.

Корреляционный анализ выявил наличие позитивных корреляционных связей между количественным содержанием ЦИК и криоглобулинов ($r=+0,34$, $p < 0,05$); содержанием IgM-RF и криоглобулинов в сыворотке крови ($r=+0,42$, $p < 0,05$). Кроме того, выявлена прямая корреляция между длительностью ХГС с момента подтверждения диагноза и количественным содержанием IgM-RF в сыворотке крови ($r=+0,48$, $p < 0,05$).

Согласно данным современной литературы, значительная гетерогенность структуры HCV играет роль фактора, который увеличивает вероятность механизмов молекулярной мимикрии между антигенными структурами вируса клеток хозяина. Выявление при HCV-инфекции серологических маркеров аутоиммунитета позволяет утверждать о роли аутоиммунных механизмов в формировании ряда ВПП [11,14]. По результатам ряда исследований [8,11,15], при ХГС у

большинства больных выявляются те или иные лабораторные маркеры аутоиммунных нарушений, в том числе смешанные криоглобулины (40-74%), ревматоидный фактор (45-98%), гипокомплементемия (30%), антитела к кардиолипину (20-44%), антитела к Ro (SS-A)/La(SS-B) антигену, антинуклеарные антитела (10-52%) и другие, однако их клиническое значение, за исключением криоглобулинов, остается недостаточно выясненным. Возможно, что HCV, обладая способностью реплицироваться в клетках иммунной системы, обуславливает их хроническую стимуляцию, что создает условия для поли- и моноклональной пролиферации В-лимфоцитов, продукции поли- и моноклонального IgM-RF, который является основой смешанных криоглобулинов [1,7]. HCV-инфекция характеризуется уникальным иммунологическим феноменом: ни при какой другой инфекции не отмечается такой высокой частоты продукции RF и его специфичности [1]. Выявленные в нашем исследовании данные о частоте аутоиммунных нарушений и спектра аутоантител в зависимости от наличия и степени выраженности ВПП, наличие статистически значимой прямой корреляции между длительностью ХГС с момента подтверждения диагноза и количественным содержанием IgM-RF в сыворотке крови свидетельствуют о длительном бессимптомном периоде аутоиммунных нарушений, которые с течением

времени усугубляются и в дальнейшем обуславливают клиническую манифестацию ВПП, прежде всего КГЕ-синдрома.

Выводы:

1. У больных хроническим гепатитом С регистрируется широкий спектр аутоантител, частота выявления которых и расширение их спектра сочетаются с появлением и прогрессированием признаков смешанной криоглобулинемии и присоединением других внепеченочных проявлений.
2. Клиническая манифестация HCV-ассоциированного криоглобулинемического синдрома ассоциируется с высоким количественным содержанием в сыворотке крови смешанных криоглобулинов, ревматоидного фактора IgM и циркулирующих иммунных комплексов.

ЛИТЕРАТУРА

1. Игнатова Т.М., Серов В.В. HCV-инфекция и смешанная криоглобулинемия. Клиническая медицина 2005; 6: 37-43.
2. Мальков П.Г., Данилова Н.В., Москвина Л.В. Внепеченочные осложнения хронического вирусного гепатита С. Успехи современного естествознания 2008; 11: 36-42.
3. Малышко Е.Ю., Константинова Н.А., Семенова Е.Н. Криоглобулинемия, ассоциированная с HCV-инфекцией. Клиническая медицина. 2001; 1: 9-14.
4. Agnello V. De Rosa F. Extrahepatic disease manifestations of HCV infection: some current issues. J. Hepatol. 2004; 40: 341-352.
5. Castillo I., Rodriguez-Inigo E., Bartolome J. Hepatitis C virus replicates in peripheral blood mononuclear cells of patients with occult hepatitis C virus infection. Gut. 2005; 54 (5): 682-685.
6. Crovatto M., Zorat F., Pussini E. Peripheral blood neutrophils from HCV-infected patients are sites of replication of the virus. Haematologica. 2000; 85 (4): 356-361.
7. Edgar D.C., Lynn B.D. Hepatitis C virus-induced cryoglobulinemia. Kidney Internat. 2009; 76: 818-824.
8. Ferri C. Giuggioli D., Cassato M. HCV-related cryoglobulinemia vasculitis: an update on its etiopathogenesis and therapeutic strategies. Clin. Exp. Rheumatol. 2003; 21: 78-84.
9. Holz L.E., Yoon J.C., Raghuraman S. et al. B-cell homeostasis in chronic hepatitis C virus related mixed cryoglobulinemia is maintained through naive B-cell apoptosis. Hepatology 2012; 56(5): 1602-1610.
10. Lee M-H., Hwai-I. Yang, Sheng-Nan Lu [et al.] Chronic hepatitis C virus infection increases mortality from hepatic and extrahepatic diseases: community-based long term prospective study. The Journal of Infectious Diseases 2012; 206: 469-477.
11. Muratori P., Muratori L., Verucchi G. Non-organ-specific autoantibodies in children with chronic hepatitis C: clinical significance and impact on interferon treatment. Clin. Infect. Dis. 2003; 37: 1320-1326.
12. Roque-Afonso A.M., Ducoulombier D., Di Liberto G. Compartmentalization of hepatitis C virus genotypes between plasma and peripheral blood mononuclear cells. J. Virol. 2005; 79(10): 6349-6357.
13. Sautto G., Mancini N., Clementi M. et al. Molecular signatures of hepatitis C virus (HCV)-induced type II mixed cryoglobulinemia. 2012; 4: 2924-2944.
14. Sene D. Lima N. Hepatitis C virus-associated extrahepatic manifestations: a review. Metabolic Brain Disease. 2004; 19: P. 357-381.
15. Sthoeger Z.M., Fogel M. Anticardiolipin autoantibodies in serum samples and cryoglobulins of patients with chronic hepatitis C infection. Ann. Rheum. Dis. 2000; 59: 483-486.

SUMMARY

ROLE OF AUTOIMMUNE DISORDERS IN DEVELOPMENT OF EXTRAHEPATIC IMPLICATIONS OF CHRONIC HEPATITIS C

Ryabokon Yu.

Zaporozhye State Medical University, Zaporozhye, Ukraine

The materials received in the course of inspection of 104 patients with chronic hepatitis C are presented in article. In work it is shown that at patients with chronic hepatitis C the wide range of the autoantibodies which frequency of identification and expansion of their range is combined with emergence of biochemical signs and the subsequent clinical manifestation of the admixed cryoglobulinemia, and also accession of other extrahepatic implications is registered. The highest maintenance of the admixed cryoglobulins, rheumatoid factor of IgM, circulating immune complexes in blood serum is registered at patients with existence of cliniko-biochemical signs of the HCV associated admixed cryoglobulinemia in combination with other extrahepatic implications.

Keywords: chronic hepatitis C, extrahepatic implications, autoimmune disorders.

РЕЗЮМЕ

РОЛЬ АУТОИММУННЫХ НАРУШЕНИЙ В РАЗВИТИИ ВНЕПЕЧЕНОЧНЫХ ПРОЯВЛЕНИЙ ХРОНИЧЕСКОГО ГЕПАТИТА С

Рябоконе Ю.Ю.

Запорожский государственный медицинский университет, Запорожье, Украина

В статье представлены материалы, полученные в процессе обследования 104 больных хроническим гепатитом С.

В результате исследования выявлено, что у больных хроническим гепатитом С регистрируется широкий спектр аутоантител, частота выявления которых и расширение их спектра сочетаются с появлением и прогрессированием признаков смешанной криоглобулинемии и других внепеченочных проявлений.

Клиническая манифестация HCV-ассоциированного криоглобулинемического синдрома ассоциируется с высоким количественным содержанием в сыворотке крови смешанных криоглобулинов, ревматоидного фактора IgM и циркулирующих иммунных комплексов.

რეზიუმე

აუტოიმუნური დარღვევების როლი ქრონიკული C ჰეპატიტის ღვიძლგარე სიმპტომების განვითარებაში

ი. რიაბოკონი

ზაპოროჟიეს სახელმწიფო სამედიცინო უნივერსიტეტი, ზაპოროჟიე, უკრაინა

სტატიაში წარმოდგენილია ქრონიკული C ჰეპატიტით 104 ავადმყოფის გამოკვლევის შედეგად მიღებული მონაცემები.

აღნიშნულ ავადმყოფებში გამოვლენილ იქნა აუტოანტიბოდიების ფართო სპექტრი, რომელთა გამოვლენის სიხშირეს და სპექტრის გაფართოებას თან ერთვის შერეული კრიოგლობულინემიის კლინიკურ მანიფესტაცია და სხვა ღვიძლგარე გამოვლენებები. შერეული კრიოგლობულინემიის,

IgM რევმატოიდული ფაქტორის და ცირკულირებადი იმუნური კომპლექსების მაღალი შემცველობა სისხლის შრატში აღენიშნება HCV-ასოცირებული შერეული კრიოგლობულინემიის და თანამორბედი ღვიძლგარე სიმპტომების მქონე ავადმყოფებს. ამგვარად, კრიოგლობულინემიის სინდრომის კლინიკური მანიფესტაცია ასოცირდება სისხლის შრატში შერეული კრიოგლობულინემიის, რევმატოიდული IgM ფაქტორის და ცირკულირებადი იმუნური კომპლექსების მაღალ შემცველობასთან.

ВОЗМОЖНОСТИ ПРИМЕНЕНИЯ СТВОЛОВЫХ КЛЕТОК У БОЛЬНЫХ ИШЕМИЧЕСКОЙ БОЛЕЗНЬЮ СЕРДЦА (ОБЗОР ЛИТЕРАТУРЫ)

Мачавариანი П.Т., Джалабадзе Х.А., Арешидзе Т.Х., Кирвалидзе И.Г.

*Тбилисский государственный университет им. И. Джавахишвили,
Институт морфологии им. А.Н. Натишвили, Тбилиси; ООО Кардиологическая клиника «Гули», Тбилиси, Грузия*

По данным ВОЗ, основной причиной летальности населения в мире являются сердечно-сосудистые заболевания, среди них на первом месте - ишемическая болезнь сердца (ИБС) - 12,8% [37].

Несмотря на то, что, наряду с интенсивной медикаментозной терапией, при лечении некоторых видов ИБС – стенокардии и острого инфаркта миокарда (ОИМ), применяют интервенционные (коронарная ангиопластика и стентирование) и хирургические (шунтирование коронарных артерий) методы лечения, длительный прогноз этого заболевания часто неблагоприятный. Несмотря на разработанные эф-

фективные методы лечения, ежегодная летальность от ИБС, которая в 2008 году в мире составляла 17,3 млн., по прогнозам к 2030 году возрастет до 23,6 млн. [10].

Прогноз основан на том, что интервенционное или хирургическое лечение коронарных артерий, а также применение эффективных медикаментов увеличивают продолжительность жизни больных, однако у лиц в преклонном возрасте чаще возникают различные осложнения, в том числе сердечная недостаточность (СН). Кроме ИБС, СН часто развивается и при дилатационной кардиомиопатии.

Эффективные методы лечения сердечно-сосудистых заболеваний позволяют улучшить прогноз - в течение нескольких последующих лет состояние больных остается стабильным.

Однако вследствие того, что за ишемическим эпизодом и развитием гипоксемии повреждаются и кардиомиоциты и эндотелиоциты, наступает некроз кардиомиоцитов и развивается СН [23]. ИБС и СН считаются основными причинами смертности [24].

Исследования последних лет [3,6,8,10,12,21,23,25,30,39] показали, что возможно восстановить все клетки организма, в том числе – и миокардиальные, т.е. следует пересмотреть догму Рамон-и-Кахаля (Ramon y Cajal) [1].

Этим уникальным свойством обладают стволовые клетки (СК). С помощью СК возможно «вернуть к жизни» часть поврежденной сердечной мышцы, замещая погибшие кардиомиоциты.

Таким образом, СК предотвращают развитие СН, которая значительно понижает уровень жизни, приводит к инвалидности и преждевременной смерти [23].

СК в многоклеточных организмах – незрелые, недифференцированные клетки, обладающие способностью к самовоспроизведению и саморегуляции, вследствие чего новые СК, путём митоза превращаются в специализированные клетки различных органов и тканей. Среди типов СК особенно значительны мезенхимные СК (MSCs) [10,23].

Происхождение стволовых клеток. Исследование Friedenstein A. и соавт. «Heterotopic of bone marrow. Analysis of precursor cells for osteogenic and hematopoietic tissues», опубликованная в 1968 году [11] - одно из первых, посвященных мезенхимным СК. Клетки костного мозга (bone marrow - BM) наряду с мезенхимными, являются наиболее изученными клетками – предшественниками [8]. Популяция мезенхимных клеток небольшая - $\approx 0.0001-0.01$ % ядерных клеток костного мозга человека [27]. После извлечения из костного мозга мезенхимные СК очищаются. Подобным образом, но с помощью механических и энзимных процессов, смешанная популяция клеток (стромально - сосудистая фракция – SVF) выделяется из жирового запаса. После культивирования и гомогенизации *in vitro* дает основу росту мезенхимных клеток-предшественников, которые и называются СК, произведенными из жировой ткани (ADSCs) [22]. Жировая ткань является богатым источником клеток-предшественников [5], однако, несмотря на схожесть фенотипа, дифференциации и скорости роста, имеется определенная разница функциональных и геномных уровней [18,35], что указывает скорее на хондрогенное и остеогенное, чем жировое происхождение мезенхимных СК [15].

Поиск мезенхимных клеток – предшественников чаще производят в костном мозге и жировой ткани, поскольку здесь их легче выделить. Мезенхимные СК обнаруживаются в крови пуповины [38], пульпе зуба [14], менструальной крови [26], сердце [4] и др.

Тенденция применения тканеспецифических СК привела к идентификации нового типа миокардиальных СК, которые называют кардиальными стромальными (соединительнотканными) клетками (CStCs). Rossini A. и соавт. [29] доказали, что они «живут» дольше других трансплантированных клеток в поврежденном инфарктом сердце человека и имеют большую возможность дифференцироваться в кардиомиоциты, чем образованные из костного мозга мезенхимные СК.

При кардиальной патологии СК вводится в организм внутривенно, внутрикороноарно, а также интрамиокардиально и трансэндокардиально.

Использование стволовых клеток при ИБС. Проведено достаточное количество клинических наблюдений аутогенных СК, т.е. мезенхимных клеток костного мозга взрослых, в результате чего установлена их безопасность [6,7,17]. Во время первого клинического рандомизированного исследования больных ОИМ Chen S. и соавт. [6] интракороноарно вводили BM-MSC. 3-месячное наблюдение показало улучшение перфузии сердца и повышение фракции выброса (ФВ) левого желудочка.

На основании положительных результатов, начались фазы I-II исследований, в которые, помимо множества других, были включены: трансэндокардиальные аутогенные клетки в исследовании «Ишемическая сердечная недостаточность» – «TAC-HFT»; проспективное рандомизированное исследование «Терапия мезенхимными стволовыми клетками пациентов, которым проводится кардиальная хирургия» - «PROMETHEUS»; пилотное исследование «Эффект перкутанно введенных стволовых клеток на немиогенез» – «POSEIDON» [13].

В фазе I внутривенного аллогенного исследования у 53 больных ОИМ применяли одну из трёх доз - 0,5, 1,6 или 5×10^6 BM-MSC/кг одного и того же донора, и плацебо [12]. Результаты исследования показали безопасность лечения примененными клеточными образцами СК: 3 месяца спустя в группе, леченной СК уменьшилась частота желудочковой тахикардии, улучшилась функция легких, значительно увеличилась ФВ левого желудочка (по данным магнитно-резонансной томографии). Наблюдение в течение 6 месяцев не выявило негативного ремоделирования сердца. В фазе II была исследована безопасность применения BM-MSC у больных со средней и тяжелой хронической СН. В рандомизированном, слепом мультицентровом, плацебо-контролируемом исследовании аллогенные BM-MSC по возрастающей дозе вводили внутривенно в перинфарктную

зону. Процедура осложнений не вызывала. Состояние пациентов было проконтролировано 6 месяцев спустя. Оказалось, что значительно уменьшилось количество пациентов с тяжёлыми инцидентами (кардиальная смерть, сердечный приступ, необходимость коронарной реваскуляризации). Кроме того, в группе, получавшей СК в малых дозах (20 больных), ФВ возросла больше, чем в контрольной группе пациентов [9].

Особо важными являются длительные (в течение 4-5 лет) наблюдения больных ОИМ [3,16,39], в которых, как и при кратковременных исследованиях, установлена безопасность и положительный эффект СК на сократительную функцию сердца.

Несмотря на то, что в преclinical наблюдениях был продемонстрирован положительный потенциал мезенхимных СК из жировой ткани [10,34], клинических испытаний в этом направлении еще не проводилось. В настоящее время проводится исследование ADVANCE для определения степени достоверности полученных ранее результатов.

Таким образом, результаты многочисленных исследований по изучению стволовых клеток и эффекта их применения при ИБС позволяют заключить следующее:

1. Терапия стволовыми клетками весьма эффективна, а именно, при тяжелом состоянии больного (значительное снижение ФВ левого желудочка после реваскуляризации, обширный трансмуральный ИМ) [25,30,32].
2. Доза стволовых клеток и время начала терапии имеют критическое значение. Мета-анализы применения клеток костного мозга больным острым инфарктом миокарда показали, что результат значительно лучше, когда применяются высокие дозы СК (10^8 клеток) и инфузия СК осуществляется в течение первой недели острого инфаркта миокарда [21].
3. Аутогенное лечение не всегда является лучшим методом. С целью избежания реакции иммунного отторжения, большинство клинических испытаний проводились аутогенными клетками. При этом, применение аутогенных СК от лиц пожилого возраста представляет опасность развития атеросклероза, либо других заболеваний, следовательно лечение может быть не столь эффективным, как при использовании СК от молодых, здоровых доноров [19,20,31].

Положительные результаты дают основание к проведению новых, более масштабных рандомизированных и контролируемых исследований по испытанию популяции мезенхимных и других СК в комбинации с матрицами. Это создаст основу широкого использования СК в терапевтических целях не только при ИБС [23], но и при таких сложных нарушениях, как наследственные аритмогенные патологии сердца [28], кардиомиопатии разного происхождения [2,33] и заболевания клапанов сердца [36].

Огромное значение СК для человечества подтверждается не только количеством научных исследований, но и тем фактом, что в 2012 году Нобелевская премия по физиологии и медицине была присуждена Джону Гордону (Великобритания) и Синии Яманаке (Япония) за труды именно в этой области: “Возможность перепрограммирования сформировавшихся клеток в плюрипотентные стволовые клетки”.

ЛИТЕРАТУРА

1. Википедия. Стволовые клетки. ru.wikipedia.org/wiki/Стволовые_клетки
2. Abdelwahid E, Siminiak T, Guarita-Souza LC, Teixeira de carvalho KA, Gallo P, Shim W, Condorelli G. Stem cell therapy in heart diseases: a review of selected new perspectives, practical considerations and clinical applications. *Curr Cardiol Rev.* 2011; 7(3): 201-12.
3. Cao F, Jun D., Li C. et al. Long term myocardial functional improvement after autologous bone marrow mononuclear cells transplantation in patients with ST-segment elevation myocardial infarction: 4 years follow-up. *European Heart Journal* 2009; 30: 1986-1994.
4. Carlson S., Trial J., Soellr C., Entman M.J. Cardiac mesenchymal stem cells contribute to scar formation after myocardial infarction. *Cardiovascular Research* 2011; 91(1): 99-107.
5. Casteilla L., Plant-Bernard V., Laharrague P., Cousin B. Adipose-derived stromal cells: their identity and use in clinical trials, an update. *World Journal of Stem Cells* 2011; 3: 25-33.
6. Chen S.L., Fang W.W., Ye F. et al. Effect of left ventricular function of intracoronary transplantation of autologous bone marrow mesenchymal stem cells in patients with acute myocardial infarction. *American Journal of Cardiology* 2004; 94(1): 92-95.
7. Chen S., Liu Z., Tian N., et al. Intracoronary transplantation of autologous bone marrow mesenchymal stem cells for ischemic cardiomyopathy due to isolated chronic occluded left anterior descending artery. *Journal of Invasive Cardiology* 2006; 18(11): 552-556.
8. Clavel C., Verfaillie C.M. Bone-marrow-derived cells and heart repair. *Current Opinion in Organ Transplantation* 2008; 13(1): 36-43.
9. Dib N., Henry T., DeMaria A. et al. The first US study to assess the feasibility and safety of endocardial delivery of allogenic mesenchymal precursor cells in patient with heart failure: three-month interim analysis. *Circulation* 2009; 120: 810.
10. Elnakish M.T., Hassan F., Dakhllallah D. et al. Mesenchymal Stem Cells for Cardiac Regeneration: Translation to Bedside Reality. *Stem Cells International* 2012; 14.
11. Friedenestein A.F., Petrakova K. V., Kurolesova A.I., Frolova G.P. Heterotopic of Bone Marrow. Analysis of Precursor Cells for Osteogenic and Haematopoietic Tissues. *Transplantation* 1968; 6,(2): 230-247.
12. Hare J.M., Traverse J.H., Henry T.D. et al. A random-

- ized, double-blind, placebo-controlled, dose-escalation study of intravenous adult human mesenchymal stem cells (prochymal) after acute myocardial infarction. *Journal of the American College of Cardiology* 2009; 54(24): 2277-2286.
13. Hare J.M. Translation development of mesenchymal stem cell therapy for cardiovascular diseases. *Texas Heart Institute Journal* 2009; 36(2): 145-147.
14. Gandia C., Arminan A.N.A., Garcia-Verdugo J.M. et al. Human dental pulp stem cells improve left ventricular function, induce angiogenesis and reduce infarct size in rats with AMI. *Stem Cells* 2008; 26(3): 638-645.
15. Gimble J.M., Katz A.J., Bunnell B.A. Adipose-derived stem cells for regenerative medicine. *Circulation Research* 2007; 100(9): 1249-1260.
16. Kang H-J., Kim M-K., Lee H-J. et al. Five year results of intracoronary infusion of the mobilized peripheral blood stem cells by granulocyte colony-stimulating factor in patients with myocardial infarction. *European Heart Journal* 2012; 33: 3062-3069.
17. Katritsis D.G., Sotiropoulou P.A., Karvouni E. et al. Intracoronary transplantation of autologous mesenchymal stem cells and endothelial progenitors into infarcted human myocardium. *Catheterization and Cardiovascular Interventions* 2005; 65(3): 321-329.
18. Kern S., Eishler H., Stoeve J. et al. Comparative analysis of mesenchymal stem cells from bone marrow, umbilical cord blood, or adipose tissue. *Stem Cells* 2006; 24(5): 1294-1301.
19. Kissel C.K., Lehmann R., Assmus B. et al. Selective functional exhaustion haematopoietic progenitor cells in the bone marrow of patients with postinfarction heart failure. *Journal of the American College of Cardiology* 2007; 49(24): 2341-2349.
20. Li T.S., Kubo M., Ueda K. et al. Impaired angiogenic potency of bone marrow cells from patients with advanced age, anemia and renal failure. *Journal of Thoracic and Cardiovascular Surgery* 2010; 139(2): 459-465.
21. Martin-Rendon E., Brunskill S.J., Hyde C.J. et al. Autologous bone marrow stem cells to treat acute myocardial infarction: a systematic review. *European Heart Journal* 2008; 29(15): 1807-1818.
22. Mazo M., Gavira J.J., Pelacho B., Prosper F. Adipose-derived stem cells for myocardial infarction. *Journal of Cardiovascular Translational Research* 2001; 4(2): 145-153.
23. Mazo M., Arana M., Palacho B., Prosper F. Mesenchymal Stem Cells and Cardiovascular Disease: A Bench to Bedside Roadmap. *Stem Cells International* 2012; 11.
24. Mendis S., Puska P., Norrving B. Global Atlas on Cardiovascular Disease Prevention and Control. World Health Organization. Geneva: Swiezland 2011.
25. Miettinen J.A., Ylitalo K., Hedberg P. et al. Determinants of functional recovery after myocardial infarction of patients treated with bone marrow-derived stem cells after thrombolytic therapy. *Heart* 2009; 96(5): 362-367.
26. Nida N., Nishiyama N., Miyoshi S. et al. Nuvel cardiac precursor-like cells from human menstrual blood-derived mesenchymal cells. *Stem cells* 2008; 26(7): 1695-1704.
27. Pittenger M.F., Mackay A.M., Beck S.E. et al. Multilineage potential of adult human mesenchymal stem cells. *Science* 1999; 284(5411): 143-147.
28. Priori SG, Napolitano C, Di Pasquale E, Condorelli G. Induced pluripotent stem cell-derived cardiomyocytes in studies of inherited arrhythmias. *J.Clin Invest.* 2013; 123(1): 84-91.
29. Rossini A., Frati C., Lagrasta C. et al. Human cardiac and bone marrow stromal cells exhibit distinctive properties related to their origin. *Cardiovascular Research* 2011; 89(3): 650-660.
30. Scheafer A., Zwadlo C., Fuchs M. et al. Long-term effects of intracoronary bone marrow cell transfer on diastolic function in patients after acute myocardial infarction: 5-year results from the randomized-controlled BOOST trial - an echocardiographic study. *European Journal of Echocardiography* 2010; 11(2): 165-171.
31. Sorrentino S.A., Bahlmann F.H., Besler C. et al. Oxidant stress impairs in vivo reendothelization capacity of endothelial progenitor cell from patients with type 2 diabetes mellitus: restoration by the peroxisome proliferator-activated receptor- α agonist rosiglitazone. *Circulation* 2007; 116(2): 163-173.
32. Stamm C., Kleine H.D., Choi I.H. et al. Intermycardial delivery of CD 133+ bone marrow cells and coronary artery bypass grafting for chronic ischemic heart disease: safety and efficacy studies. *Journal of Thoracic and Cardiovascular Surgery* 2007; 133(3): 717- 725.
33. Szoke K, Brinckmann J.E. Concise review: therapeutic potential of adipose tissue derived angiogenic cells. *Stem cells Transl Med.* 2012; 1(1): 29-35.
34. Valina C., Pinkernell K., Song J.H. et al. Intracoronary administration of autologous adipose tissue-derived stem cells improves left ventricular function, perfusion and remodeling after acute myocardial infarction. *European Heart Journal* 2007; 28(21): 2667-2677.
35. Wagner W., Roderburg C., Wein F. et al. Molecular and secretory profiles of human mesenchymal stromal cells and their abilities to maintain primitive hematopoietic progenitors. *Stem Cells* 2007; 25(10): 2638-2647.
36. Weber B., Emmert M.Y., Hoerstrup S.P. Stem Cells for heart valve regeneration. *Swiss Med Wkly.* 2012; 142: 13622.
37. World Health Organization. World Health Statistics, 2008.
38. Yang S.E., Ha C.W., Jung M.H. et al. Mesenchymal stem progenitor cells developed in cultures from UC blood. *Cytotherapy* 2004; 6(5): 476-486.
39. Yousef M., Schannwell C.M., Koesterling M. et al. The BALANCE study: clinical benefit and long term outcome after intracoronary autologous bone marrow cell transplantation in patients with acute myocardial infarction. *J. Am. Coll Cardiol.* 2009; 53: 2262-2269.

SUMMARY

PROSPECTS OF STEM CELLS APPLICATION IN PATIENTS WITH ISCHEMIC HEART DISEASE (REVIEW)

Machavariani P., Jalabadze Kh., Areshidze T., Kirvalidze I.

I. Javakhishvili Tbilisi state University, A.N. Natishvili Institute of Morphology, Tbilisi; LTD Cardiology Clinic "Guli", Tbilisi, Georgia

Coronary heart disease (CHD) is the most common cause of human mortality. Despite of recent advances in the management of CHD (drug treatment, coronary angioplasty and stenting, coronary artery bypass surgery) prognostic estimation of this kind of mortality threatens to increase to the year 2030.

Major cause of adversity of CHD is decrease in myocardial contractility which leads to heart failure (HF). HF occurs as a result of myocardial cell ischemic injury or infarction.

There is general assumption that recovery of myocardial contractility after tissue injury is not available. This dogma has been changed for the last decade with the introduction of stem cell (SC) therapy in cardiology.

Research in this detection (nowadays the phase I-II of research is going on) proved SC therapy safety for human body (no risk of oncogenesis, heart attack or ventricular tachycardia, there is no heart remodeling and no need of coronary revascularization) and efficacy in myocardial contractility improvement (increase of left ventricular ejection fraction).

Such positive results were obtained with the use of high dose SC therapy (10⁸ cell) and its application the first week of acute myocardial infarction.

Keywords: stem cells, coronary heart disease, heart failure.

РЕЗЮМЕ

ВОЗМОЖНОСТИ ПРИМЕНЕНИЯ СТВОЛОВЫХ КЛЕТОК У БОЛЬНЫХ ИШЕМИЧЕСКОЙ БОЛЕЗНЬЮ СЕРДЦА (ОБЗОР ЛИТЕРАТУРЫ)

Мачавариани П.Т., Джалабадзе Х.А., Арешидзе Т.Х., Кирвалидзе И.Г.

Тбилисский государственный университет им. И. Джавахишвили, Институт морфологии им. А.Н. Нативили, Тбилиси; ООО Кардиологическая клиника «Гули», Тбилиси, Грузия

Основной причиной летальности в мире по сей день является ишемическая болезнь сердца (ИБС). Несмотря

на разработанные эффективные методы лечения (медикаментозная терапия, коронарная ангиопластика и стентирование, шунтирование коронарных артерий), предполагают, что к 2030 году показатель летальности от ИБС повысится.

Наиболее частой ее причиной является сердечная недостаточность (СН), развившаяся вследствие нарушения сократительной функции сердца ввиду ишемии и некроза кардиомиоцитов.

Считалось, что сократительную функцию сердца невозможно восстановить, хотя в последние десятилетия эта догма пересматривается. Оказалось, данную проблему можно решить с помощью стволовых клеток (СК). За экспериментальными изысканиями последовали клинические исследования (в настоящее время проводится фаза I-II исследований), в которых установлена безопасность СК (нет риска онкогенеза, сердечного приступа или желудочковой тахикардии, не развивается ремоделирование сердца, нет необходимости коронарной реваскуляризации) и их эффективность в восстановлении сократительной функции сердца (повышается фракция выброса левого желудочка).

Для достижения желательного эффекта следует применять высокие дозы СК (10⁸ клеток) и проводить их инфузию на первой неделе острого инфаркта миокарда.

რეზიუმე

ღეროვანი უჯრედების გამოყენების შესაძლებლობა გულის იშემიური დაავადებით ავადმყოფთა სამკურნალოდ (ლიტერატურის მიმოხილვა)

პ. მაჭავარიანი, ხ. ჯალაბაძე, თ. არეშიძე, ი. კირვალიძე

ივ. ჯავახიშვილის სახ. თბილისის უნივერსიტეტი, ა. ნათიშვილის მორფოლოგიის ინსტიტუტი, თბილისი; შპს კარდიოლოგიური კლინიკა «გული», თბილისი, საქართველო

ღეტალობის უზირეს მიზეზს მსოფლიოში სადღესოდ წარმოადგენს გულის იშემიური დაავადება (გიდ). მიუხედავად არსებული გიდ-ის მკურნალობის ეფექტური მეთოდებისა (მედიკამენტური მკურნალობა, კორონარული ანგიოპლასტიკა და სტენტირება, კორონარული არტერიების შუნტირება), ვარაუდობენ, რომ 2030 წლისათვის ღეტალობის მაჩვენებელი გაიზრდება.

ღეტალობის მიზეზთა შორის უმნიშვნელოვანესია გულის კუმშვადი ფუნქციის დაქვეითების გამო განვითარებული გულის უკმარისობა, რომელიც ყალიბდება მიოკარდიუმის იშემიის და ნეკროზის საფუძველზე.

ითვლებოდა, რომ გულის კუმშვადი ფუნქციის აღდგენა შეუძლებელი იყო. რამდენიმე ათწლეულია ეს დოგმა შეიცვალა. აღმოჩნდა, რომ ღეროვანი უჯრედების (ლუ) მეშვეობით შეიძლება ამ პრობლემის დაძლევა.

ექსპერიმენტულ კვლევას მოჰყვა კლინიკური გამოკვლევები (ამჟამად მიმდინარეობს კვლევების ფაზა I-II), რომელთა მეშვეობით დადგინდა ღუ-ის გამოყენების უსაფრთხოება (არ არსებობს

ონკოგენეზის, გულის შეტევის ან პარკუტოვანი ტაქიკარდიის რისკი, არ ხდება გულის რემოდელირება, არაა საჭირო კორონარული რევასკულარიზაცია) და ეფექტურობა გულის კუმშვადი ფუნქციის გაუმჯობესებაში (იზრდება მარცხენა პარკუტის განდევნის ფრაქცია). სასურველი ეფექტის მისაღწევად მიზანშეწონილია ღუ-ის მაღალი დოზების (10⁸ უჯრედი) გამოყენება და მათი ინფუზია მიოკარდიუმის ინფარქტის პირველ კვირაში.

SUBDURAL EMPYEMA DUE TO ESCHERICHIA COLI AND NEISSERIA MENINGITIDES IN AN IMMUNOCOMPETENT INFANT (A CASE REPORT)

Hendaus M., Khalifa M.

Hamad Medical Corporation, Department of Pediatrics, Doha, Qatar

Subdural empyema (SDE) is a focal accumulation of pus between the arachnoid and dura matter. In infants and young children, it is usually attributed to meningitis complications [13]. SDE is considered a serious neurological condition and the culprit is usually a single organism [16]. In rare occasions, polymicrobial is the cause and the organisms involved are, usually streptococci and anaerobe bacteria [6]. To the best of our knowledge, this is the first case of subdural empyema in an infant due to an unusual combination of *Escherichia coli* and *Neisseria meningitides*.

Material and methods. Case Presentation

A one month old male presented with intermittent fever, irritability, poor feeding and increased sleepiness for three days. There was no rash, vomiting, cough, rhinorrhea or diarrhea.

The patient was admitted to a suburban hospital with the diagnosis of fever where he developed tonic-clonic seizures for three minutes that was aborted with intravenous lorazepam. The seizures were not associated with bradycardia or hypoxia. Cerebrospinal fluid studies, blood culture and urine culture were sent and cefotaxime+ampicillin therapy was initiated. CSF protein was 5g/L and glucose levels was less than 0.10 mmol/L; the CSF gram stain showed Gram negative bacilli; while the CSF cell count showed wbc=48500/ μ L with differential of neutrophils 89%, lymphocytes 10%, monocytes 1%, eosinophils 3%; CSF RBC 87/ μ L. The CSF culture grew *Escherichia coli* sensitive to ceftriaxone, gentamicin, cefuroxime and trimethoprim/Sulfa but resistant to ampicillin. Blood and urine cultures did not grow any organisms.

Past medical history: the neonate was born via normal vaginal delivery at thirty nine weeks of gestation with a birth weight of 3.5 kg. In the mother-baby unit an echocardiogram was conducted due to a murmur and it showed mild left pulmonary artery stenosis and mild to moderate intra-ventricular septal hypertrophy; mom and baby were discharged home the following day in stable condition. Family history, including immunodeficiency disorders was not significant, and the mother's prenatal care was unremarkable.

Three days later the patient was transferred to our institution for further management; the vital signs were as follows: temperature 38°C; pulse 187/min; blood pressure 98 mmHg/50mm Hg, respiratory rate of 52/min, head circumference of 37cm (25th percentile); weight 4.3 kg (50th percentile); length 49.5 cm (10th percentile). The infant looked pale, and irritable. The anterior fontanelle was not bulging. The Moro and sucking reflexes were positive and the tone was normal. The cardiovascular examination showed mild palpable thrill and grade 2/6 ejection murmur best heard on left second inter-costal space. Brachial and femoral pulses were palpable and synchronous. As for the skin and the scalp there were no bruises, lacerations, or any signs of physical abuse. The rest of the physical examination was unremarkable.

Initial laboratory results in our institution were as follows: complete blood count showed white blood cell (WBC) 21500/uL; red blood cell (RBC) 3900000/uL; hemoglobin 13.2g/dL; hematocrit 39.7%; mean corpuscles volume 101.4 fl; mean corpuscular hemoglobin concentration 33.3g/dL; Red Blood Cell Distribution width (RDW): 16.1%; and platelets 626000 g/uL. The WBC differential

was neutrophils 66.4%; lymphocytes 20.8%; monocytes 10.1% and Basophils 0.3%. Serum glucose, blood urea nitrogen, creatinine, calcium, sodium, potassium, chloride, total protein, ammonia, lactic acid, liver function test, glucose-6-phosphate dehydrogenase, neonatal screen and albumin were normal as well as the arterial blood gas. A repeat Lumbar puncture was performed due to persistent fever and the CSF culture came back negative, but latex bacterial antigen detection was positive for *Escherichia coli* and *Neisseria meningitides*. CSF protein of 3.36 g/L and glucose 0.40 mmol/L. while the CSF cell count showed wbc=160/ μ l with differential of neutrophils 68%, lymphocytes 30%, monocytes 2%, eosinophils 0 %; CSF RBC 5/ μ L. We also conducted viral polymerase chain reaction (PCR) on the CSF as part of the septic work-up to check for Herpes simplex 1 &2, Varicella Virus DNA, enterovirus, mumps virus cytomegalovirus, Epstein-Barr virus and Adenovirus; the PCR did not detect any the above mentioned viruses. Urine and blood culture showed no growth. Immunoglobulins (A, M, G, and E) and Total hemolytic complements were unremarkable.

Course of Hospitalization. The infant was started on cefotaxime and gentamicin. A Computed Tomography (CT) of the head was done and showed subdural empyema along the left temporal convexity measuring approximately 2.5 *0.8*2.2 cm with no mass effect on the temporal lobe. There was 2-3 mm midline shift to the right. The CT using the bone window did not show any fractures. (Fig. 1). The pediatric neurology team was consulted and started the patient on phenobarbital. In addition, we consulted the Pediatric Neurosurgery team for possible drainage and they requested and MRI of the head with contrast and it showed left temporal extra-axial subdural collection of maximum thickness 10 mm involving the sub temporal and the anteromedial temporal regions. The lateral ventricles, third and fourth ventricle appeared dilated more on the left side. (Fig. 2). The neurosurgery team decided that surgical intervention is not warranted as the empyema collection was small. The infant became afebrile two days after the initiation of antibiotics. Feeding improved and the infant was gaining appropriate weight. The head circumference grew 0.5 cm in two week.

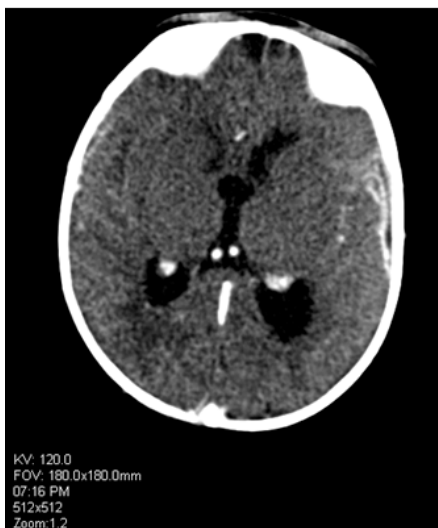


Fig. 1. CT head with intravenous contrast showing left temporal Convexity subdural collection

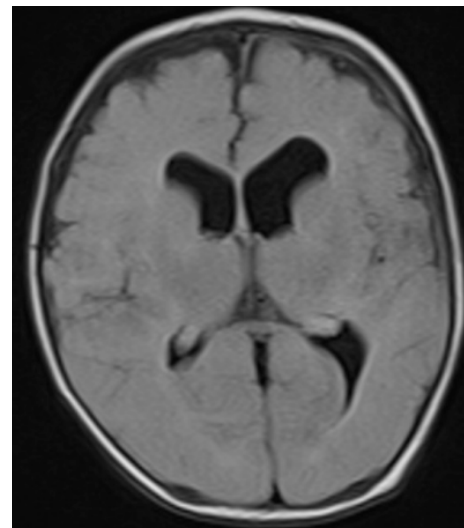


Fig. 2. T2-Dark fluid MRI showing left temporal extra-axial collection of 10 mm

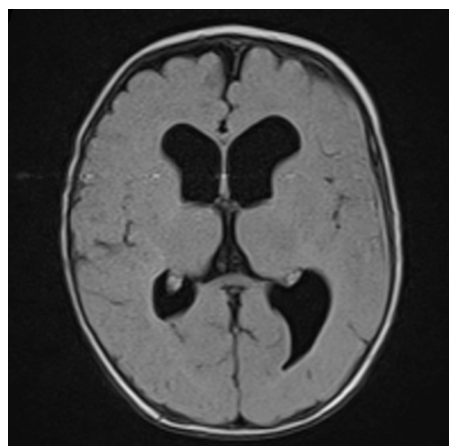


Fig. 3. T2-Dark fluid MRI of the same patient showing resolution of the left subdural collection

The infant completed intravenous antibiotics for total 3 weeks then shifted to oral antibiotics for 3 weeks. He was seen in our pediatric clinic 3 weeks after discharge and was in good general condition with normal head circumference for age and normal examination. Repeat MRI head 3 weeks after initiation of antibiotics was normal (Fig. 3).

Results and their discussion. SDE is a rare, but life threatening complication of meningitis in infants. Only 1-2% of bacterial meningitis lead to SDE [4]. SDE is more common in males (62%). Signs and symptoms of SDE include: increase intracranial pressure, meningeal signs, focal neurological signs, and change in the mental status [5].

Microbiology depends on the source of the initial infection. In children with meningitis the most common pathogens are: *H. influenza*, *Escherichia coli*, *S. pneumoniae* or *Neisseria meningitidis*. In neonates, it is usually due to *Enterobacteriaceae*, Group B streptococci or *Listeria monocytogenes*. In patients with brochogenic disease, *S. pneumoniae* and *klebsiella pneumoniae* are the most common organisms. Alpha-hemolytic streptococci, anaerobic streptococci, non-hemolytic streptococci, *S. aureus*, *Bacteroides* species or *Enterobacteriaceae* are found if the source is the paranasal sinuses.

S. aureus, *S. epidermidis* or *Enterobacteriaceae* are due to trauma. Lastly, but not the least, otitis media is a common source for SDE and the culprits are alpha-hemolytic streptococci, *P. aureginosa*, *Bacteroides* species or *S. aureus* [1].

John et al identified a single organism in each of the 19 infants with SDE and the microbiology showed *H. influenzae meningitis* in 11 infants, pneumococcal meningitis in 6 infants, and Hemolytic streptococci in 3 infants [8]. Klein et al also studied the micro-organisms in five children with SDE and showed that *Streptococcus intermedius* was found in two patients, *Streptococcus pneumoniae* in one patient, *Escherichia coli* in the fourth patient, while no organism was identified in the fifth one [9]. However, in rare occasions, polymicrobial cause of SDE could be due to the combination of streptococci and anaerobe bacteria. Coinfection with *Streptococcus intermedius* and *Streptococcus pneumoniae* has been reported [6].

CSF culture is considered “the gold standard” for the diagnosis of meningitis [4]. Viswanath et al studied the reliability of latex agglutination test and concluded that its sensitivity is 90% [15]. Shameen et al evaluated 236 cases of pyogenic meningitis and was able to clinch the diagnosis by latex agglutination test in 214 cases [12]. In addition, Surinder et al concluded that latex agglutination test correlated well with CSF culture [14].

In terms of imaging as a diagnostic mode of SDE, Computed Tomography (CT) is cost effective and is quite available. However, CT could be normal in almost 50 % of patients with SDE [7].

Magnetic Resonance Imaging (MRI) is a better diagnostic mode for patients with SDE compared to CT. In addition, diffusion weighted imaging (DWI) augments the accuracy of MRI imaging and it could be a great tool to check for response in the management of SDEs. However, MRI is more expensive and is not easily accessible [2].

Every patient with SDE should be started on empiric Intravenous antibiotics until the organism is identified. The best combination of antibiotics should include penicillin (e.g., nafcillin, oxacillin) or vancomycin, plus a third-generation cephalosporin and metronidazole [3]. The duration of the antibiotic course ranges for 3 to 6 weeks depending on the clinical response [1].

Surgical drainage is recommended if there is no response to antibiotics alone or if the subdural empyema is considered as large [16]. There is a debate whether craniotomy or burr hole is the better surgical intervention in patients with SDE. Liu et al compared the two methods on infants and the study concluded that the outcome was almost similar in terms of days of postsurgical antibiotic treatment, neurological outcome, recurrence rate, complication rate, and number of days until afebrile [10]. While Madhugiri et al commented in their study that craniotomy was superior to burr hole stating the latter procedure has a higher recurrence rate [11]. Recently, Hollow screws have been advocated as a treatment and diagnostic tool for subdural empyema when MRI or CT results are inconclusive [2].

Conclusion

Meningitis is a dynamic disease, and its detrimental consequences could be avoided if diagnosed early. It will be crucial to re-sample the CSF looking for additional organism if a patient with meningitis continues to be febrile, despite antibiotics therapy. Although CSF culture is considered the gold standard in identifying the organism in meningitis, it could be missed due to different reasons including technical flaws. Latex bacterial antigen test could be an indispensable ancillary technique in the diagnosis of meningitis and hence treatment. Polymicrobial cause should be incorporated in the list of differential diagnoses when facing a continuous febrile infant with SDE.

REFERENCES

1. Agrawal A, Timothy J, Pandit, L., Shetty L, Shetty JP. A Review of Subdural Empyema and Its Management. *Infectious Diseases in Clinical Practice*: 2007; 15(3): 149-153.
2. Aldinger FA, Shiban E, Gempt J, Meyer B, Kreutzer J, Krieg SM. Hollow screws: a diagnostic tool for intracranial empyema. *Acta Neurochir (Wien)*. 2013; 155(2):373-7.
3. Bernardini GL. Diagnosis and Management of Brain Abscess and Subdural Empyema. *Current Neurology and Neuroscience Reports* 2004; 4:448-456.
4. Brouwer MC, Tunkel AR, Van de Beek D. Epidemiology, Diagnosis, and Antimicrobial Treatment of Acute

Bacterial Meningitis. *Clinical Microbiology Reviews* 2010; 23(3): 467-492.

5. De Bonis P Anile C, Pompucci A, Labonia M, Lucantoni C, Mangiola A. Cranial and spinal subdural empyema. *Br J Neurosurg.* 2009; 23(3):335-40.

6. Greve T, Clemmensen D, Ridderberg W, Pedersen LN, Moller JK. Polymicrobial subdural empyema: involvement of *Streptococcus pneumoniae* revealed by *lytA* PCR and antigen detection. *BMJ Case Reports* 2011.

7. Gupta S, Vachhrajani S, Kulkarni AV, Taylor MD, Dirks P, Drake JM, Rutka JT. Neurosurgical management of extraaxial central nervous system infections in children. *J Neurosurg Pediatr.* 2011; 7(5):441-51.

8. John TJ. Subdural effusion or empyema in infants. *Indian Pediatr.* 2004; 41(9):968-70.

9. Klein O, Freppel S, Schuhmacher H, Pinelli C, Auque J, Marchal JC. Subdural empyema in children: therapeutic strategy. Five cases. *Neurochirurgie* 2006; 52(2-3 Pt 1):111-8.

10. Liu Z-H, Chen N-Y, Tu P-H, Lee S-T, Wu C-T. The treatment and outcome of postmeningitic subdural empyema in infants. *Neurosurg Pediatrics* 2010; 6:38-42.

11. Madhugiri VS, Sastri BV, Bhagavatula ID, Sampath S, Chandramouli BA, Pandey P. Posterior fossa subdural empyema in children - management and outcome. *Childs Nerv Syst.* 2011; 27:137-144.

12. Shameem S, Vinod Kumar CS, Neelagund YF. Bacterial meningitis: rapid diagnosis and microbial profile: a multi-centered study. *J Commun Dis.* 2008; 40(2):111-20.

13. Sucu N, Koksali I, Aksoy F, Aydin K, Caylan R. Subdural Empyema due to *Streptococcus constellatus*. *Ann Neurosurg.* 2006; 6(2): 1-4.

14. Surinder K, Bineeta K, Megha M. Latex particle agglutination test as an adjunct to the diagnosis of bacterial meningitis. *Indian J Med Microbiol.* 2007; 25(4):395-7.

15. Viswanath G, Praveen, Hanumanthappa AR, Chandrappa NR, Mahesh CB. Bacteriological study of pyogenic meningitis with special reference to latex agglutination. *Indian J Pathol Microbiol.* 2007; 50(1):97-100.

16. Wu T-J, Chiu N-C, Huang F-Y. Subdural empyema in children - 20-year experience in a medical center. *J Microbiol Immunol Infect.* 2008;41:62-67.

SUMMARY

SUBDURAL EMPYEMA DUE TO *ESCHERICHIA COLI* AND *NEISSERIA MENINGITIDES* IN AN IMMUNOCOMPETENT INFANT (A CASE REPORT)

Hendaus M., Khalifa M.

Hamad Medical Corporation, Department of Pediatrics, Doha, Qatar

Subdural empyema (SDE) is a focal accumulation of pus between the arachnoid and dura matter. In infants and young children, it is usually attributed to meningitis complications. SDE is considered a serious neurological condition and

the culprit is usually a single organism. In rare occasions, polymicrobial is the cause and the organisms involved are, usually streptococci and anaerobe bacteria. A search of the PubMed database was carried out, using a combination of the following terms: subdural empyema, infant, and meningitis. The majority studies conducted on infants mentioned one single organism as the cause of subdural empyema. We are presenting a rare, if not unique, case of subdural empyema in an immunocompetent infant due to an unusual combination of *Escherichia coli* and *Neisseria meningitidis*.

Meningitis is a dynamic disease, and its detrimental consequences could be avoided if diagnosed early. It will be crucial to re-sample the CSF looking for additional organism if a patient with meningitis continues to be febrile, despite antibiotics therapy. Although CSF culture is considered the gold standard in identifying the organism in meningitis, it could be missed due to different reasons including technical flaws. Latex bacterial antigen test could be an indispensable ancillary technique in the diagnosis of meningitis and hence treatment.

Keywords: subdural empyema, infant, meningitis.

РЕЗЮМЕ

СУБДУРАЛЬНАЯ ЭМПИЕМА, ВЫЗВАННАЯ *ESCHERICHIA COLI* И *NEISSERIA MENINGITIDES*, У ИММУНОКОМПЕТЕНТНОГО МЛАДЕНЦА (СЛУЧАЙ ИЗ ПРАКТИКИ)

Хендаус М.А., Халифа М.С.

Медицинская корпорация Хамад, отдел педиатрии, Доха, Катар

Субдуральная эмпиема (СДЭ) представляет собой ограниченное скопление гноя между твердой и паутинной мозговыми оболочками. В случаях с младенцами и маленькими детьми СДЭ обычно является осложнением менингита. СДЭ рассматривается как серьезное нейрологическое состояние, вызываемое одноклеточным организмом. В редких случаях СДЭ провоцируется полимикробными организмами - стрептококками и анаэробными бактериями. В PubMed database был проведен поиск с помощью комбинации терминов: СДЭ, младенцы, и менингит. В большинстве исследований младенцев причиной СДЭ был одноклеточный организм. Нами представлен редкий, если не уникальный, случай СДЭ у иммунокомпетентного младенца, вызванный комбинацией *Escherichia coli* и *Neisseria meningitidis*. Авторами делается вывод, что несмотря на динамический характер заболевания, вредные последствия менингита можно избежать при условии ранней диагностики. Известно, что золотым стандартом диагностики менингита является выделение культуры

возбудителя из цереброспинальной жидкости, однако для окончательной и точной диагностики и его последующего лечения необходимо дополнительно провести латекс-тест на наличие бактериальных антигенов.

რეზიუმე

Escherichia coli და Neisseria meningitides-ით გამოწვეული სუბდურალური ემპიემა იმუნოკომპეტენტურ ახალშობილებში (შემთხვევა პრაქტიკიდან)

მ. ხენდაუს, მ. ხალიფა

სამედიცინო კორპორაცია ხამადი, პედიატრიის განყოფილება, დოხა, კატარი

სუბდურალური ემპიემა (სდე) წარმოადგენს ჩირქის გროვას ტვინის მკერვ და ქსელისებრ გარსებს შორის. პატარა ბავშვებსა და ახალშობილებში სდე, როგორც წესი, მენინგიტის გართულებაა. სდე განიხილება როგორც სერიოზული ნეიროლოგიური მდგომარეობა, გამოწვეული ერთუჯრედიანი ორგანიზმით. იშვიათ შემთხვევაში სდე-ს პროვოცირება ხდება პოლიმიკრობებით – სტრეპტოკოკებით და ანაერობული ბაქტერიებით. საკითხის ირგვლივ ჩატარებულმა სამეცნიერო ლიტერატურის

ძიებამ გამოავლინა, რომ ავტორთა უმეტესობა ახალშობილებში სდე-ს განვითარების მიზეზად ერთუჯრედიან ორგანიზმს ასახელებს. მოცემულ სტატიაში აღწერილია იმუნოკომპეტენტურ ახალშობილებში სდე-ს იშვიათი, შეიძლება ითქვას, უნიკალური შემთხვევა, გამოწვეული Escherichia coli და Neisseria meningitides-ით.

ავტორების მიერ გამოტანილია დასკვნა: მიუხედავად იმისა, რომ მენინგიტი დინამიური დაავადებაა, მისი გართულებების თავიდან აცილება შეიძლება დიაგნოზის დროული დასმის შემთხვევაში. თუ მენინგიტით დაავადებულ პაციენტს, მიუხედავად ანტიბიოტიკებით მკურნალობისა, უგრძელდება შემცივნების პროცესი, აუცილებელია ჩატარდეს ცერებროსპინალური სითხის განმეორებითი ანალიზი. ცნობილია, რომ ცერებროსპინალური სითხის ანალიზი წარმოადგენს ოქროს სტანდარტს მენინგიტის იდენტიფიკაციაში. მაგრამ ზოგიერთ შემთხვევაში (ტექნიკური არასრულყოფილება) შეიძლება მისი გამოყენება იყოს უშედეგო.

აქედან გამომდინარე, მენინგიტის დიაგნოსტიკის და მისი შემდგომი ადეკვატური მკურნალობისათვის მიზანშეწონილია ბაქტერიული ანტიგენების აღმოსაჩენად დამატებით ჩატარდეს ლატექს-ტესტი.

INCLUSION OF ZINC FORTIFIED TEA INTO THE CHILDREN'S DIET AND ITS HYGIENIC ASSESSMENT

Tukvadze Sh., Kverenchkhiladze R.

Tbilisi State Medical University, Department of Environmental Health and Occupational Medicine, Georgia

The deficiency of microelement zinc has been in the spotlight of the medical world for already many years. It is claimed to contribute significantly to the creation of global spate of disease. In addition, zinc deficiency proved to be prevalent not only in the developing countries but in developed ones [3,5]. According to the data of world health organization, the regions where zinc deficiency among adolescents amounts to 20% are: Africa, Indian peninsula, Sri Lanka, Peru, Arabic peninsula and north eastern part of China [6,8].

Georgia is no exception in this point. Based on the recent statistics, the deficiency of micro element zinc is one of the major health issues of the society. Judging from Georgian state department statistics, 2004 nutrition programmed

research shows that the diet of the population contains mainly of vegetarian food (bread, cereals, vegetables) and less animal product (meat, fish). Accordingly, the diet of the population is not well-balanced as more than half of caloric intake is bread products. Nutrition safety conditions have not significantly improved in Georgia since 2003-2004. For example, meat consumption is only 2%, whereas, as it is known, meat is main source of zinc.

Deficiency of zinc is particularly dangerous at the age of puberty. Zinc deficiency in adolescents can cause such complications as sexual dysfunction, disorder of hair growth. It is proved that at the stage of sexual puberty, when sexual organs are being formed, adolescent boys need more zinc. In case of its deficiency spermatogenesis is suppressed [7].

Physical and intellectual development is hindered, it can also cause iron deficiency anemia, thalassemia, secondary immune deficiency with hypogamaglobulinemia with lymphadenopathy. Healing of cuts and wounds is slackened. Skin and its layers are damaged. The skin gets scaled off, follicular hyperkeratosis, hair dryness and hair drop, nail fragility, erosion, ulcer stomatitis start to develop.

Above mentioned examples illustrate that population, especially adolescents suffer from the deficiency of this important microelement. Since its deficiency is caused not only due to imbalanced diet but also due to the inefficiency of inclusion of the microelement in the plants [9]. Enriching, fortifying the food with microelements particularly with zinc is an issue of the day [4].

There are two recognized methods of correcting the deficiency of the microelement: medication and physiological. In case of zinc deficiency physiological method is more acceptable way-application of zinc enriched products. Relevant reference books show that correction of zinc deficiency by means of zinc fortified juice and cereals are widespread practice abroad.

In order to correct zinc deficiency in Georgia nowadays it is more feasible to fortify traditional and accessible product like tea, with zinc. It has an advantage of being consumed daily and being easily accessible for this age group unlike other products. Tea has been successfully implemented for the correction of some microelements. For example correction of iodine deficiency has been achieved through application of iodine fortified tea [1,2].

The aim of the above mentioned research was to study clinical efficiency of zinc fortified tea among young generation.

Material and methods. Research was conducted in the organized group of children (In the orphanages), in order to study the status of the diet of young generation through menu, and food composition tables, assessing actual diet and food ration. Nutrition results enabled us to identify

the feasibility of implementing fortified tea among the observed contingent.

Food ration has been assisted for 24 hour by means of compiling schedules which include the list of the products and indicate the amount for each person. Afterwards chemical components have been calculated in each product according to relevant schedules. Focus of the assessment were the children in puberty (11-14). The assessment of nutrition results was conducted by taking gender difference into consideration. The resulted data was compared with the physiological production quotas of children's basic nutrition substances and energy requirements. Biochemical assessment was conducted to identify the level of zinc in the observed contingent. Zinc excretion was defined through urine analysis; In addition zinc containment in hair was identified.

The research of clinical efficiency of zinc fortified tea was conducted in the orphanage with 36 adolescents (14 boys, 22 girls). They took zinc fortified tea (tea-bag 2g. in the 200 ml boiled water) twice a day during 90 days. At the end of the observation (after 90 days) biochemical check was carried out to identify zinc fulfillment in each child's body.

Results and their discussion. Based on hygienic research of the nutrition ration its energetic value was defined which includes on average 2856,0 calories in 24 hours, the result according to physiological requirement is 105-116%. The containment of proteins in the children's ration amounted to 93,5-102,3%. Furthermore, the deficiency of biologically perfect animal proteins was disclosed (55-60,8% out of 24 hour production quotas). The amount of fat was below the production quotas whereas the amount of carbohydrates exceeded the norm. Accordingly - 67,7-71,4 and 131,0-142,6%.

Indicated nutrition characteristics in the food rations lead to the disbalance of the substances. The correlation of proteins, fats, carbohydrates approximately amounted to 1:0,72:5,6. Whereas recommended one is 1:1:4 (Table 1).

Table 1. Containment of nutritious substances in the children's 24 hour diet and its energetic value

Chemical composition of diets	Composition
Proteins, g.	87
Animal proteins, g.	31
Fats, g.	63
Carbohydrates, g.	485
Iodine, mg.	0,08
Iron, mg.	14,1
Copper, mg.	2,1
Zinc, mg.	6,9
Energetic value, kcal	2856,0

Microelement components in the ration are not balanced. Iodine deficiency was identified, (Physiological norm

53,3%), iron inefficiency (norm 78,3%); zinc inefficiency: 69% of the norm in boys, 76,7% of the norm in girls. The

amount of copper in the ration exceeded physiological norm slightly (105,0% according to daily norm).

Imbalanced containment of basic nutritious substances in children's food ration—inefficiency of zinc prompts devel-

opment of zinc deficiency syndrome in their organism, for the correction of which, zinc fortified tea was used in the diet of children as a means of preventive inspection during our observation. The result of the observation is represented in the Table 2.

Table 2. Zinc content in the urine and hair at the beginning and end of the observation

Gender	Quantity	Duration of observation			
		The beginning of the observation		The end of the observation	
		Excretion of the zinc by urine mg./24hours	Zinc content in the hair µg/g	Excretion of the zinc by urine mg./24hours	Zinc content in the hair µg/g
Girls	14	0,22±0,03	135,0±12,4	0,315±0,03	160,0±20,0
Boys	22	0,25±0,02	129,01±14,0	0,333±0,025	157,8±15,0

At the initial stage of the observation the contingent to be observed 12 boys (85,7%) and 19 girls (86,3%) showed inefficiency of zinc in their organism. At the end of the observation after the zinc fortified tea had been included in the children's diet during 90 days, urine analysis showed increase in zinc containment in the organism first 1,43 then 1,33, and then it increased up to 0,315±0,03, 0,333±0,025 µg/g which meets physiologically accepted norm in 24 hours 0,3 mg in 24 hours. At the end of the observation zinc deficiency was identified in 4 boys (28,6%) and 5 girls (22,7%).

Zinc analysis also showed positive dynamics in the hair as well. At the beginning of the observation zinc deficiency in the boy's hair was up to 135,0±12,4 µg/g in girl's 129,1±14,0 µg/g. At the end of the observation zinc containment in hair increased in boy's by 25,0µg/g and in girl's by 28,7µg/g.

Thus results of the clinical assessment of implementing zinc fortified tea in children's diet show convincing amount of zinc statistics in urine analysis and hair. This confirms the efficiency of zinc usage for the correction of its deficiency and convinces us that this product is recommendable for the children's diet.

REFERENCES

1. ჰიგიენური ნორმატივები „საკვებ ნივთიერებებსა და ენერგიაზე ორგანიზმის ფიზიოლოგიური მოთხოვნების ნორმები“. საქართველოს შრომის, ჯანმრთელობისა და სოციალური დაცვის მინისტრის ბრძანება №111/ნ, 2003 წლის 8 მაისი.
2. ჭანტურაია ნ. ოლდრეზული და ვიტამინიზებული ჩაი „კოლხის“ პროფილაქტიკური მოქმედება ოლდრევიციტის დროს. დისერტაცია დოქტორის აკადემიური ხარისხის მოსაპოვებლად მედიცინაში. თბილისი: 2007; 91.
3. Black R., Allen LH., Bhutta ZA., Maternal and child under nutrition study Group. Maternal and child under nutrition and health consequences. Lancet 2008; 371: 243-260.
4. Brown K.H., de Romana L.D., Arsenault J.E., Peerson J.M. Comparison of the effects of zinc delivered in a forti-

fied food or a liquid supplement on the growth, morbidity, and plasma zinc concentrations of young Peruvian children. Am J Clin Nutr 2007; 85:538-47.

5. Carmen P. Wong, Kathy R. Magnusson, Emily Ho, Increased inflammatory response in aged mice is associated with age-related zinc deficiency and zinc transporter dysregulation, The Journal of Nutritional Biochemistry. Available online 13 September 2012, ISSN 0955-2863.
6. Gibson R.S., Anderson V.P. A review of interventions based on dietary diversification or modification strategies with the potential to enhance intakes of total and absorbable zinc. Department of Human Nutrition, University of Otago, New Zealand. Food And Nutrition Bulletin 2009; 30(1 Suppl): 108-43.
7. Hess S.Y., Brown K.H. Food and Nutrition Bulletin, 2009; 30(1 Suppl), 79-107.
8. Hettiarachchi M., Hilmers D.C., Lianage C., Abrams S.A. Na2EDTA enhances the absorption of iron and zinc from fortified rice flour in Sri Lankan Children. J Nutr 2004;134:3031-6.
9. Hotz Ch. The potential to improve zinc status through biofortification of staple food crops with zinc. HarvestPlus and International Food Policy Research Institute. Washington, DC, USA. Food And Nutrition Bulletin 2009; 30(1 Suppl): 172-8.

SUMMARY

INCLUSION OF ZINC FORTIFIED TEA INTO THE CHILDREN'S DIET AND ITS HYGIENICASSESSMENT

Tukvadze Sh., Kverenchkhiladze R.

Tbilisi State Medical University, Department of Environmental Health and Occupational Medicine, Georgia

Micronutrients are nutrients required by humans throughout life in small quantities to orchestrate a whole range of physiological functions, but which the human body itself cannot produce. The most important micronutrients are iron, zinc and iodine.

Microelements are essential part of nutrition. Among them particular importance is attached to those micro elements that are comparatively in low quantity in the food (such as iron, iodine). Accordingly occurrence of the iodine deficiency, iron deficiency in adolescents requires particular attention so that they are duly prevented.

Monitoring of the nutrition of adolescents in the present none stable economic conditions is absolutely necessary. We have studied the ration of the nutrition of the adolescents and conducted its analysis. The research was conducted in the boarding house among the adolescents (between the ages 11 and 13) in which 36 adolescents participated (22 girls and 14 boys). The results are compared to the norms of physiological requirements of the adolescents taking into account the major substances and energy. Besides that, biochemical monitoring of the Zn requirement in the adolescents has been conducted. Thus results of the clinical assessment of implementing zinc fortified tea in children's diet show convincing amount of zinc statistics in urine analysis and hair. This confirms the efficiency of zinc usage for the correction of its deficiency and convinces us that this product is recommendable for the children's diet.

Keywords: Micronutrients, zinc fortified tea.

РЕЗЮМЕ

ГИГИЕНИЧЕСКАЯ ОЦЕНКА РЕЗУЛЬТАТОВ ПРИМЕНЕНИЯ В ПИЩЕВОМ РАЦИОНЕ ФОРТИФИЦИРОВАННОГО ЦИНКОМ ЧАЯ В ОРГАНИЗОВАННОМ ДЕТСКОМ КОЛЛЕКТИВЕ

Туквадзе Ш.Т., Кверенчиладзе Р.Г.

Тбилисский государственный медицинский университет, программное направление гигиены окружающей среды и профессиональной медицины, Тбилиси, Грузия

Целью исследования явилась оценка состояния фактического питания на основании изучения режима питания детей по меню-раскладке и рационам, а также гигиеническая оценка эффективности применения фортифицированного цинком чая с целью коррекции цинк-дефицитных состояний у детей пубертатного возраста.

Исследования проведены в Детском доме при участии 36 подростков пубертатного возраста (11-13 лет, 22 девочки и 14 мальчиков). Полученные по меню-раскладке и рационам данные фактического питания сопоставлялись с нормами физиологической потребности организма в основных пищевых ингредиентах и энергии. В исследуемом контингенте проведена также биохимическая оценка обеспеченности организма цинком.

Установлено несбалансированное содержание в рационах основных пищевых ингредиентов, недостаточность белков животного происхождения и микроэлементов (железа, йода, цинка), что является предпосылкой развития у детей цинк-дефицитных, йод-дефицитных и железо-дефицитных состояний. С целью коррекции цинк-дефицитного состояния в пищевой рацион включен фортифицированный цинком чай. Спустя три месяца от начала наблюдения контроль содержания цинка в моче и волосах выявил положительную динамику. Полученный результат подтверждает эффективность применения фортифицированного цинком чая с целью коррекции цинк-дефицитного состояния.

რეზიუმე

ბავშვთა ორგანიზებულ კოლექტივში კვების რაციონში თუთიით ფორტიფიცირებული ჩაის გამოყენების შედეგების ჰიგიენური შეფასება

შ. ტუკვაძე, რ. კვერენჩილაძე

თბილისის სახელმწიფო სამედიცინო უნივერსიტეტი, გარემოს ჯანმრთელობისა და პროფესიული მედიცინის პროგრამული მიმართულება, თბილისი, საქართველო

კვლევის მიზანს წარმოადგენდა ბავშვთა ორგანიზებულ კოლექტივში ფაქტობრივი კვების მდგომარეობის შეფასება კვების რეჟიმის შესწავლის საფუძველზე მენიუ-განწილვების და რაციონების მიხედვით. კვლევაში ჩართული იყო 11-13 წლის 36 მოზარდი (22 გოგონა, 14 ვაჟი). მიღებული შედეგები შედარებული იქნა საკვებ ნივთიერებებსა და ენერჯიაზე ორგანიზმის ფიზიოლოგიური მოთხოვნების ნორმებთან.

კვლევის შედეგად დადგინდა იქნა რაციონებში ძირითადი საკვები ნივთიერებების არადაბალანსებული შემცველობა, ცხოველური წარმოშობის ცილების, მიკროელემენტების (რკინის, იოდის, თუთიის) უკმარისობა, რაც ბავშვებში იოდდეფიციტური, რკინადეფიციტური ანემიისა და თუთიის დეფიციტით გამოწვეული დაავადებების განვითარების წინაპირობას წარმოადგენს. აღნიშნულ კონტიგენტში ჩატარდა ორგანიზმის თუთიით მომარაგების ბიოქიმიური შეფასებაც. გამოვლინდა, რომ რაციონებში მიკროელემენტური შემადგენლობა არადაბალანსებულია თუთიის დეფიციტის სახით. კვების რაციონში ჩართული იქნა თუთიით ფორტიფიცირებული ჩაი. დაკვირვების ბოლოს (3 თვის შემდეგ) თუთიის შემცველობის ანალიზმა შარდსა და თმაში დადებითი დინამიკა აჩვენა, რაც ამ პროდუქტის გამოყენების ეფექტურობას ადასტურებს თუთიადეფიციტური მდგომარეობის კორექციისათვის.

ПАТОГЕНЕЗ ПОВРЕЖДЕНИЯ ДНК КЛЕТОК ПАРОДОНТА ПРИ ПАРОДОНТИТАХ

¹Кузенко Е.В., ¹Романюк А.Н., ²Политун А.М., ¹Москаленко Р.А.

¹Сумский государственный университет, кафедра патологической анатомии, Сумы, Украина;

²Медицинский институт Украинской ассоциации народной медицины,
кафедра терапевтической стоматологии, Киев, Украина

Изучению прямого и косвенного алкилирующего действия бактериальных токсинов на ткани пародонта человека и экспериментальных животных посвящены единичные зарубежные работы, в большинстве из которых описано их негативное влияние на органы и системы организма [1]. Алкилирование и метилирование ДНК приводит к появлению одно- и двунитевых разрывов ДНК.

При возникновении одонитных разрывов ДНК запускается механизм апоптоза путем активации гена-супрессора p53. Этот ген (у человека - TP53), получил свое название из-за молекулярной массы кодирующего им белка - 53 кДа. В норме он присутствует в клетке, выполняет много функций, в том числе антиоксидантную [1]. Ген P53 способствует дифференцировке клеток, регулирует клеточный ответ на повреждение ДНК. Участвует в репарации ДНК и репликации, а также индукции апоптоза [7].

Ген P53 активируется в ответ на разнообразные повреждения клетки, аномальную их пролиферацию. Белок p53 через свои гены-мишени останавливает репликацию ДНК в фазе G1 или G2 клеточного цикла перед митозом и стимулирует процессы репарации ДНК или индуцирует апоптоз [6]. Кроме того, этот белок сам принимает участие в репарации ДНК, подавляет ангиогенез и выступает транскрипционным фактором многих генов [1,3].

Цель данного исследования - провести сравнительную оценку уровня экспрессии белка p53 и сопоставить его со степенью повреждения ДНК при воспалении пародонта.

Материал и методы. Изучены ткани пародонта 40 умерших с различной соматической патологией в Сумской областной клинической больнице. Обследовано 17 больных воспалением тканей пародонта в возрасте от 40 до 65 лет. Забор материала проводился в соответствии с требованиями биоэтики МОЗ Украины №690 от 23.19.2009 и протокола №1 комиссии биоэтики СумДУ от 16.01.2013. На вскрытие пациентов получено согласие родственников умерших.

Изменения в хроматине клетки пародонта на ранних этапах развития апоптоза изучали с помощью метода ДНК-комет, позволяющего различать клетки, которые погибают по механизму апоптоза и некроза [13,14].

Для приготовления геля использовали легкоплавкую

(38°C) и тугоплавкую агарозу (40°C) фирмы «Serva» (Германия). Другие реагенты включали протеиназу К («Merck», Германия), ЭДТА («Reanal», Венгрия), лаурилсаркозинат («Sigma», США), Tris, борную и трихлоруксусную кислоты, сульфат цинка, нитрат аммония, нитрат серебра («Рехим», Россия), глицерин (Ч.Д.), кремнийвольфрамовую кислоту (РИАП), 37% раствор формалина (фармакопейный препарат).

Предметные стекла покрывали пленкой агарозы путем нанесения 2 мл 1% тугоплавкой агарозы при дальнейшем высушивании в термостате при 37°C. Ткани пародонта растирали в фарфоровой ступке с жидким азотом. Суспензию клеток в количестве 40 мкл вносили в пробирку Эппендорф и помещали в водяную баню при 40°C, смешивали с 120 мкл раствора легкоплавкой агарозы (конечная концентрация агарозы 0,75%), быстро наносили на теплые предметные стекла 150 мкл такой смеси, покрывали теплым покровным стеклом. После застывания агарозы (2 мин) осторожно снимали покровное стекло, предметное стекло с залитыми в гель клетками помещали в охлажденный (4°C) лизирующий буфер. Выдерживали 1 час при 4°C, а затем в течение 21 часа в термостате при 37°C, согласно рекомендациям Olive P [13]. Препараты выдерживали трижды по 20 мин. в электрофоретическом буфере, после чего вносили в электрофоретическую камеру и заливали электрофоретическим буфером (уровень буфера над стеклом составлял 2-3 мм). Электрофорез проводили при напряжении 0,6 В/см² в течение 25 мин. [13]. Электрическое поле направляли поперек предметного стекла. После электрофореза препараты промывали дистиллированной водой и подсушивали в термостате при 37°C в течение 30 мин.

Препараты помещали в фиксатор на 10 мин., трижды промывали водой по 10 мин. и помещали в термостат до полного высыхания агарозы (3 часа).

Раствор для окраски готовили непосредственно перед использованием. К 14 мл раствора А (5% раствор Na₂CO₃) добавляли 7 мл раствора В (0,3%-NH₄NO₃, 0,3%-AgNO₃, 0,7%-формальдегид). Препараты выдерживали 10 мин в дистиллированной воде, после чего вертикально помещали в раствор для окраски и выдерживали в течение 20 мин. до появления серого фона. Процесс останавливали промывкой препаратов в течение 5 мин. в 1% растворе уксусной кислоты, затем промывали дистиллированной водой и высушивали.

Подсчет количества комет проводили при увеличении $\times 200-400$. Считали в образце не менее 500 клеток. Кометы разделяли на 5 классов в зависимости от соотношения ДНК в «голове» и «хвосте» кометы [14].

Наличие белка p53 на срезах тканей выявляли иммуногистохимическими методами. Исследуемые образцы тканей фиксировали в нейтральном формалине (pH 7,4) для сохранения максимального прижизненного состояния. После фиксации изготавливали парафиновые срезы толщиной 3-5 мкм методом Сант-Мари, депарафинировали по стандартной методике с последующим промыванием в TBS (pH 7,4). Демаскировка проводилась в течение 5 минут в 0,1% растворе трипсина в TBS с 0,1% CaCl_2 . Инактивировали трипсин промыванием в холодной дистиллированной воде. Для блокировки эндогенной пероксидазы срезы инкубировали в течение 10 мин. в 1% растворе H_2O_2 и промывали в TBS. После чего их помещали в 5% раствор обезжиренного сухого молока в TBS во влажную камеру при температуре $+37^\circ\text{C}$ в течение 30 мин для блокирования неспецифического связывания вторичных антител. Срезы инкубировали с моноклональными антителами во влажной камере при температуре $+37^\circ\text{C}$ в течение 30 мин. В работе использовались первичные антитела против белка p53 (1:100) производства «Dako» (США). После этого срезы инкубировали с вторичными видоспецифическими конъюгированными с пероксидазой хрена антителами (1:200) производства «Jackson Immuno Research» (США) во влажной камере при температуре $+37^\circ\text{C}$ в течение 30 мин. От первичных и вторичных антител срезы промывали в TBS с добавлением 0,1% Tween-20 трижды. Визуализация комплекса антиген-антитело проводилась с помощью активатора пероксидазы 3,3'-диаминобензидина (DAB), в котором

срезы находились 2-3 мин. Ядра с негативной реакцией докрасивались гематоксилином Майера.






Результаты реакции с антигенами, которые имеют ядерную локализацию p53, оценивали в процентах, считая количество ядер с положительной реакцией на 1000 клеток в трех полях зрения. Результаты трактовались следующим образом: 0-20% окрашенных ядер - низкий уровень экспрессии p53, 21-50% - умеренный уровень экспрессии p53, 51-100% - высокий уровень экспрессии p53.

Интенсивность реакций, локализованных в ядре p53, оценивали полуколичественным способом по балльной шкале от 0 до 3 баллов, Учитывали интенсивность реакции и ее локализацию: 0 - отсутствие реакции, 1 - слабая реакция, 2 - умеренная реакция, 3 - сильная реакция. Документирование микрообъектов проводили на микроскопе «Micro Med» с объективами 25x, 40x и 60x с помощью цифрового фотоаппарата «DCM 310» 3Мр.

Математические вычисления проводились в программе STATISTICA 6 (Serial number 31415926535898).

Результаты и их обсуждение. Уровень повреждения ДНК при воспалении пародонта выявляли методом ДНК-комет. Кометы классифицировали на пять типов в зависимости от степени повреждений ДНК: С0 (ДНК интактных клеток), С1 (фрагменты ДНК размером > 300 тысяч пар нуклеотидов), С2 (фрагменты < 50 тысяч пар нуклеотидов), С3 (фрагменты 180 пар нуклеотидов), С4 (деградация генома и экскреция низкополимерной ДНК из клеток) [4] (таблица). В целом, количество выхода ДНК в хвост кометы колебалось в пределах от 1,23% до 25,0%. Средний показатель процента ядер с положительной реакцией при воспалении составил $11,32 \pm 1,27\%$.

Таблица. Кометы различных классов окраска AgNO_3 ; окуляр 40x; камера 3Мр

	Комет интактной клетки С0
	Комет класса С1 фрагменты ДНК 300 тысяч пар нуклеотидов
	Комет класса С2 характерные для преапоптотических клеток с фрагментами ДНК 50 000 пар нуклеотидов
	Комет класса С3 соответствуют апоптотическим клеткам с межнуклеосомной фрагментацией ДНК 180 пар нуклеотидов
	Комет С4 указывают на гибель клеток по типу некроза

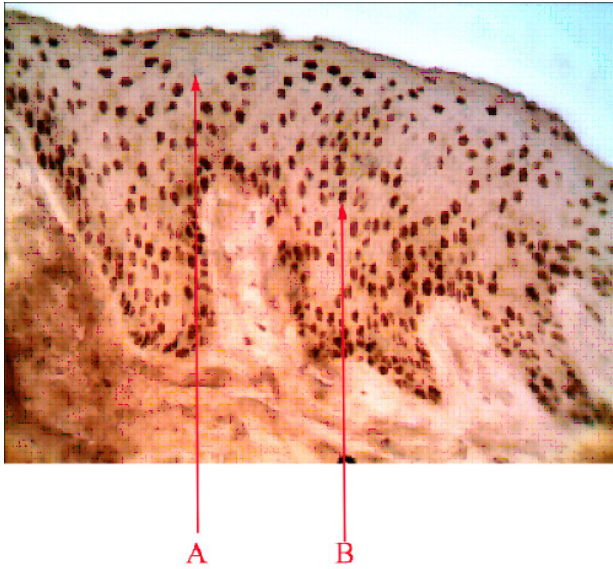


Рис 1. Иммуногистохимическое выявление p53 в тканях пародонта при воспалении. Увеличение X340, А - p53-отрицательные ядра, В - p53-положительные ядра

Во всех образцах присутствовали ядра как с положительной реакцией, так и с отрицательной реакцией. В целом, количество p53-положительных ядер колебалось в пределах от 10,8 до 41,4%. Средний показатель процента ядер с положительной реакцией при воспалении составил $24,8 \pm 2,5\%$ (рис. 1).

Нами проведена проверка выборок на нормальность с помощью модифицированного критерия Колмогорова и Смирнова. В обоих случаях гипотеза о нормальности не отклонена и составила 0,16 при 0,28 и 0,16 при 0,14 соответственно. F критерий Фишера составил 4,15 $p=0,006$.

Результаты наблюдений в изучаемых объектах оказались корреляционно связанными признаками. Диаграмма рассеяния степени повреждения ДНК с уровнем экспрессии p53 позволяет судить о форме и связи между признаками. Эта связь имеет линейную зависимость (рис. 2). Показано, что корреляция между показателями равна 0,7614 при $p=0,0004$. Исследование величины среднеквадратических отклонений $S_x=9,10$ и $S_y=3,59$ и величины классовых интервалов $\lambda_x=2$ и $\lambda_y=3$. Определение коэффициента регрессии повреждения ДНК от уровня экспрессии p53 при воспалении пародонта показало, что увеличение повреждения ДНК тканей пародонта на 1% приводит к увеличению активации p53 на 1,79%, а увеличение активации p53 на 1% приводит к увеличению повреждения ДНК на 11,55%.

Повреждение ДНК клеток и экспрессия p53 показана на диаграмме рассеивания коэффициента корреляции (рис 2). Линейная зависимость между экспрессией p53 и повреждением ДНК указывает на возможное участие протеина p53 в патогенезе воспаления тканей пародонта.

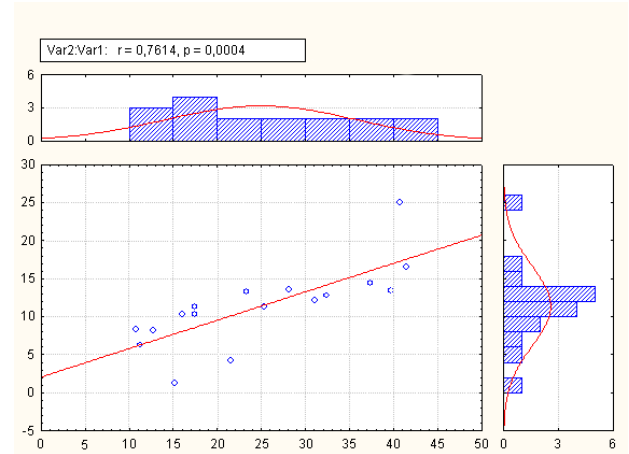


Рис. 2. Диаграмма рассеивания коэффициента корреляции. Взаимосвязь повреждения ДНК клеток и уровня экспрессии p53 у пациентов с острым пародонтитом различной степени тяжести

Исходя из вышесказанного, с уверенностью можно судить о наличии повреждения ДНК клеток пародонта при воспалении, вызванного различными факторами. Кроме того, наблюдается ускорение апоптотического процесса при активации p53, который вызывает каскадное повреждение ядерной ДНК. Незначительная активация p53 при повреждении пародонта приводит к остановке репликации ДНК в фазе G1 или G2 перед митозом и стимулирует процессы репарации через энзимы MGMT и MMR [5,11]. Возможно p53 в небольшом количестве снимает окислительный стресс тканей пародонта [7]. Значительное повреждение ядерной ДНК, которое опосредованно вызывается p53, включает апоптоз при невозможности репарации ДНК, о чём свидетельствует проведенный нами регрессионный анализ.

Известно, что одно- и двуниевые разрывы ядерной ДНК индуцируют апоптоз через активацию транскрипционного фактора p53 [10]. Белок p53 влияет на внешний и митохондриальный пути индукции апоптоза [19]. Воздействуя на митохондриальный путь, p53 блокирует транскрипцию антиапоптотического белка Bcl2, и активирует транскрипцию проапоптотических белков p53AIP1 [18] и Puma [4,12]. Кроме того, p53 активирует транскрипцию гена APAF1 PMP22, повышает чувствительность клеток к внешним проапоптотическим факторам, стимулируя транскрипцию генов Fas (APO1)[18] и KILLER/DR5 [9,15,16,20]. Белок p53 активирует также множество других белков: Wip1, STAG1, p53CABC1, p53RDL1, Perp, Scotin, Pidd связанных с индукцией апоптоза [1]. Существует значительная группа p53-индуцированных генов, функция которых связана с изменением метаболизма клетки (PIG3, PIG8, FDXR и другие). Резкое повышение уровня внутриклеточных кислородных радикалов, приводит к индукции генов апоптоза, которые, в свою очередь, могут способствовать ускорению клеточной смерти [1].

Воспаление тканей пародонта приводит к повреждению ДНК, активации p53 и в последствии апоптозу клеток.

ЛИТЕРАТУРА

1. Чумаков М.П. Белок p53 и его универсальные функции в многоклеточном организме. Успехи биологической химии 2007; 47: 3-52.
2. Benhusein G.M., Mutch E., Aburawi S., Williams F.M. Genotoxic effect induced by hydrogen peroxide in human hepatoma cells using comet assay. J Med. 2010; 5: 4637-4643.
3. Bourdon J.C., Renzing J., Robertson P.L., Fernandes K.N., Lane D.P. Scotin, a novel p53-inducible proapoptotic protein located in the ER and the nuclear membrane. J. Cell Biol. 2002; 158: 235-246.
4. Follis A.V., Chipuk J.E., Fisher J.C. Puma binding induces partial unfolding within BCL-xL to disrupt p53 binding and promote apoptosis. Nature Chemical Biology 2013; 9: 163-168.
5. Giaginis C., Michailidi C., Stolakis V., Alexandrou P., Tsourouflis G., Klijanienko J., Delladetsima I., Theocharis S. Expression of DNA repair proteins MSH2, MLH1 and MGMT in human benign and malignant thyroid lesions: An immunohistochemical study. Med SciMonit. 2011; 17(3): 81-90.
6. Krzyciak W., Cierniak A., Kózka M., Kozie J. Oxidative DNA damage in blood of cvd patients taking detralex. The Open Cardiovascular Medicine Journal 2011; 5: 179-187.
7. Kumar H. et al. Nimbolide a limonoid from azadirachtaindica inhibits proliferation and induces apoptosis of human choriocarcinoma (BeWo) cells. Invest. New Drugs 2008; 27: 246-252.
8. Liebermann D. A., Hoffman B., Steinman R. A. Molecular control of growth and apoptosis: p53-dependent and independent pathways. Oncogene 1995; 11 (1): 199-210.
9. Lin K., Sherrington P.D., Dennis M. et al. Relationship

- between p53 dysfunction, CD38 expression, and IgVH mutation in chronic lymphocytic leukemia. Blood 2002; 100(4): 1404-1409.
10. Marques J.T., Ramana Ch.V. et al. Down-regulation of p53 by double-stranded RNA Modulates. The Journal of Virology, 2005; 79(17): 11105-11114.
11. Muller P.A., Caswell P.T., Doyle B. et al. Mutant p53 drives invasion by promoting integrin recycling. Cell 2009; 139: 1327-1341.
12. Nakano K., Vousden K.H. Puma, a novel proapoptotic gene, is induced by p53. Mol. Cell. 2001; 7: 683-694.
13. Olive P.L. Methods in Molecular Biology. 2001; 203: 179-194.
14. Olive P.L., Banáth J.P. The comet assay: a method to measure DNA damage in individual cells. Nature Protocols 2006; 1 (1): 23-29.
15. Pietsch E.Ch., Sykes S.M., McMahon S.B., Murphy M.E. The p53 family and programmed cell death. Oncogene 2008; 27(50): 6507-6521.
16. Rao R.G., Sudhakar D., Hogue C.P. Peripheral myelin protein-22 (PMP22) modulates alpha 6 integrin expression in the human endometrium. Reproductive Biology and Endocrinology 2011; 9: 56-67.
17. Singh R., Pradhan V., Patwardhan M., Ghosh K. Indian APO-1/Fas gene: Structural and functional characteristics in systemic lupus erythematosus and other autoimmune diseases. Journal of Human Genetics 2009; 15(3): 98-102.
18. Shin-ichi Yamashita, Masao Chujo, Michiyo Miyawaki et al. Combination of p53AIP1 and survivin expression is a powerful prognostic marker in non-small cell lung cancer. Journal of Experimental and Clinical Cancer Research, 2009; 28: 22-28.
19. Viadiu H. Molecular architecture of tumor suppressor p53. Current topics in medicinal chemistry 2008; 8: 1-7.
20. Wafik S., Wu El-D.G.Sh., Kim K. Killer/DR5, A Novel DNA-Damage Inducible Death Receptor Gene, Links the p53-Tumor Suppressor to Caspase Activation and Apoptotic Death. Advances in Experimental Medicine and Biology 2002; 465: 143-151.

SUMMARY

PATHOGENESIS OF PERIODONTAL CELL DNA DAMAGE DURING PERIODONTITIS

¹Kuzenko Y., ¹Romanyuk A., ²Politun A., ¹Moskalenko R.

¹Sumy State University, Department of Pathological Anatomy, Sumy;

²Institute of Ukrainian Association of Folk Medicine Department of Therapeutic Dentistry, Kiev, Ukraine

Objective of our work: To carry out a comparative assessment of the expression level p53 protein and associate it with the degree of DNA damage in inflammation of periodontal disease.

The research was conducted on periodontal tissue with signs of inflammation taken from dead patients of Sumy Regional Hospital. The materials were investigated using immunohis-

tochemistry and DNA comet assay. It was established that acute inflammation in the periodontal tissues develop changes leading to DNA damage Acute inflammation is characterized by high levels of p53 Considerable damage to the nuclear DNA is called p53. p53 in apoptosis may include inability to repair.

Keywords: inflammation of the periodontal tissues, DNA damage, immunohistochemistry.

РЕЗЮМЕ

ПАТОГЕНЕЗ ПОВРЕЖДЕНИЯ ДНК КЛЕТОК ПАРОДОНТА ПРИ ПАРОДОНТИТАХ

¹Кузенко Е.В., ¹Романюк А.Н., ²Политун А.М.,
¹Москаленко Р.А.

¹Сумский государственный университет, кафедра патологической анатомии, Сумы, Украина; ²Медицинский институт Украинской ассоциации народной медицины, кафедра терапевтической стоматологии, Киев, Украина

Цель исследования - оценка уровня экспрессии белка p53 и его взаимосвязь со степенью повреждения ДНК при воспалении пародонта.

Для решения поставленной задачи использовали ткани пародонта с признаками воспаления умерших в Сумской областной клинической больнице пациентов. Материалы изучались иммуногистохимически и при помощи метода ДНК- комет.

Установлено, что при остром воспалении в тканях пародонта развиваются изменения, приводящие к повреждению ДНК. Острое воспаление характеризуется повышением уровня p53. Значительное повреждение ядерной ДНК, которое опосредованно вызывается p53, включает апоптоз при невозможности репарации, о чём свидетельствует проведенный нами регрессионный анализ.

რეზიუმე

პაროდონტის დნმ უჯრედების დაზიანების პათოგენეზი პაროდონტიტის დროს

¹ე. კუზენკო, ¹ა. რომანიუკ, ²ა. პოლიტუნ,
¹რ. მოსკალენკო

¹სუმის სახელმწიფო სამედიცინო უნივერსიტეტი, სამედიცინო ინსტიტუტი, პათოლოგიური ანატომიის კათედრა, სუმი; ²ხალხური მედიცინის უკრაინული ასოციაციის სამედიცინო ინსტიტუტი, თერაპიული სტომატოლოგიის კათედრა, კიევი, უკრაინა

შრომის მიზანია – p53 ცილის ექსპრესიის დონის ცვლილების შესწავლა და მისი გავლენა დნმ-ს დაზიანების ხარისხზე პაროდონტის ანთებისას.

დასახული ამოცანის გადასაწყვეტად გამოყენებული იყო სუმის ოლქის კლინიკური საავადმყოფოში გარდაცვლილი პაციენტების პაროდონტის ქსოვილები ანთების ნიშნით. მასალები შესწავლილი იყო იმუნოჰისტოქიმიურად და დნმ-კომეტების მეთოდით.

დადგენილია, რომ პაროდონტის ქსოვილებში მწვავე ანთების დროს ვითარდება ცვლილებები, რომლებიც იწვევენ დნმ-ს დაზიანებას. მწვავე ანთება ხასიათდება p53 დონის მატებით და ბირთვული დნმ-ს მნიშვნელოვანი დაზიანებით. ბირთვული დნმ-ს დაზიანება, რომელიც გამოწვეულია p53, რთავს აპოპტოზს, რაც შეუძლებელს ხდის რეპარაციას. ყოველივე ზემოაღნიშნულს ადასტურებს ჩვენს მიერ ჩატარებული რეგრესიული ანალიზი.

ИЗУЧЕНИЕ ПРОЦЕССА ВЫДЕЛЕНИЯ ФАРМАКОЛОГИЧЕСКИ АКТИВНЫХ СУММ АЛКАЛОИДОВ ИЗ CHELIDONIUM MAJUS L., ПРОИЗРАСТАЮЩЕГО В ГРУЗИИ

¹Божадзе А.Д., ²Вачнадзе В.Ю., ¹Джохадзе М.С., ¹Берашвили Д.Т., ¹Бакуридзе А.Дж.

¹Тбилисский государственный медицинский университет;
²Институт фармакохимии им. И. Кутателадзе, Тбилиси, Грузия

Чистотел большой - *Chelidonium majus* L. (Papaveraceae), многолетнее травянистое растение, широко распространенное на территории Грузии, применяется в народной и традиционной медицине. Согласно литературным данным, алкалоиды *Chelidonium majus* проявляют выраженную фармакологическую активность: хели-

донин оказывает цитотоксическое и анальгетическое, морфиноподобное действие, гомохелидонин проявляет местно анестезирующий эффект, коптизин обладает желчегонным действием, протопин и аллокриптопин оказывают выраженную противовоспалительную активность [2,5,6].

Фармакологическое исследование *in vitro* суммы и индивидуальных оснований, полученных из *Chelidonium majus*, выявило, что сумма алкалоидов и (+) хелидонин проявляет цитотоксическую активность против A-549 (клеточная линия рака легкого), DLD-1 (клеточная линия аденокарциномы прямой кишки) и WS-1 (клеточная линия нормальных фибробластов кожи); а стилопин и протопин оказывают селективную цитотоксическую активность против A-549 [3].

Целью данного исследования явилось изучение процесса выделения суммарного количества алкалоидов из *Chelidonium majus* L. способами жидкостно-жидкостной экстракции, сжиженным газом и микрофильтрацией через мембранную установку для получения фармакологически активной субстанции.

Материал и методы. Объектами исследования явились:

- индивидуальные алкалоиды (+) хелидонин, протопин, I-стилопин;
- трава *Chelidonium majus*, собранная в фазе цветения. Ботаническая идентификация была проведена в лаборатории фармакоботаники института Фармакохимии им. И.Г. Кутателадзе (герб. № 218);
- образцы сумм алкалоидов, полученных жидкостно-жидкостной экстракцией (A_1); извлечением алкалоидов сжиженным газом (A_2); способом микрофильтрации через мембранную установку (A_3).

Анализ всех трех сумм A_1 , A_2 , A_3 проводили, используя методику хромато-масс-спектрометрии (GC/MS) на хроматографе PerkinElmer Clarus 600. Опытные образцы готовили, добавлением к сухому остатку (50 мкг) 50мкл смеси BSTFA/EtOAc (50:30). Готовую смесь нагревали при температуре 70°C в течение 20 мин. После охлаждения подвергали хроматографированию по 1 мкл.

Основные параметры GC/MS хроматографа: Колонка – кварцевая Elite-5MS, длина – 30м, толщина слоя – 250 мкм, газовая фаза – гелий, скорость движение гелия – 1мл/мин, источник ионизации – электронный удар, энергия ионизации – 70 eV, объем инъекции – 1 мкл, температура инжектора – 250°C, температура трансферлайна – 300°C.

Условия и время контакта: При температуре 60°C – задержка 1 мин. 60°C → 220°C, скорость 15°C/мин – задержка 2 мин; 220°C → 300°C, скорость 20°C/мин – задержка 2 мин; 300°C → 310°C, скорость 20°C/мин – задержка 3 мин. Идентификация алкалоидов осуществлялась как на основании данных Nist-2010, так и в сопоставлении с данными литературы [4,7]. Качественный анализ проводили на пластинках Silufol 60 F₂₅₄ Merck в системах бензол : этилацетат : метанол (7:2:1), метанол-25% NH₄OH – вода (5:1:4).

Согласно технологической классификации, алкалоиды (+)- хелидонин, протопин, I-стилопин могут быть отнесены к средне основным соединениям, поэтому для них приемлема жидкостно-жидкостная экстракция [1]. Экстракция алкалоидов из травы *Chelidonium majus* L. проводилась этиловым спиртом.

Экстракция этиловым спиртом. Воздушно-сухую измельченную траву (2 кг, размер частиц 3 мм), трижды обрабатывали этиловым спиртом при комнатной температуре методом настаивания. Из объединенных извлечений отгоняли органический растворитель, густой экстракт при растирании экстрагировали 5% раствором HCl. Кислое извлечение подщелачивали 25% NH₄OH до pH 9-10 и алкалоиды экстрагировали хлороформом, обезвоживали безводным Na₂SO₄, фильтровали. Фильтрат сгущали под вакуумом до сухого остатка. Получали 6,0 г суммы алкалоидов A_1 (0,3%).

Экстракция сжиженным газом - хладон-12. Работы проводились на установках производительностью 5 кг. Предварительно проведенные опыты показали, что максимальный выход липофильной фракции (120 г) достигается при четырехкратном цикле. Воздушно-сухую измельченную траву *Chelidonium majus* L. (5 кг, размер частиц 2 мм) экстрагировали сжиженным газом - хладон-12 под давлением 4,5-5,0 кг/см², влажность сырья - 7-8%. Полученный густой маслообразный остаток обрабатывали 10% раствором H₂SO₄. Кислые извлечения подщелачивали 25% раствором NH₄OH до pH 9-10 и алкалоиды экстрагировали дихлорэтаном (ДХЭ). ДХЭ экстракты обезвоживали безводным Na₂SO₄, фильтровали. Фильтрат сгущали в вакуум аппарате до сухого остатка, в результате получали сумму алкалоидов A_2 - 8,0 г (0,16%).

Микрофильтрация через мембранную установку. Опыты были проведены в лабораторных условиях с использованием лабораторной мембранной установки из фторопласта-4 (F-4) с пористостью 0,2 мкм, соответствующей максимальной молекулярной массе, в нашем случае, фармакологически активного алкалоида – гомохелидонина, скорость фильтрации 200 л/час с постепенным снижением до 50 л/ч под давлением 0,12 атм.

200 г воздушно-сухой измельченной травы растения экстрагировали этанолом (1:7). Этанольные извлечения фильтровали и пропускали через мембранную установку. Полученный спиртовой фильтрат сгущали под вакуумом, проводили кислотно-основную очистку густого экстракта, получали 0,38 г суммы алкалоидов A_3 (0,19%).

Полученные суммы A_1 , A_2 , A_3 анализировали на хромато-масс-спектрометре (GC/MS).

Результаты и их обсуждение. Анализ субстанций A_1 , A_2 , A_3 методами тонкослойного хроматографирования и

GC/MS показал, что во всех трех процессах экстракция протекает по принципу извлечения основных целевых алкалоидов.

Жидкостно-жидкостная экстракция. На рис. 1 приведена GC хроматограмма суммы A_1 , на которой зафиксированы пики хелидонина, протопина+стилопина, α и β аллокриптопинов.

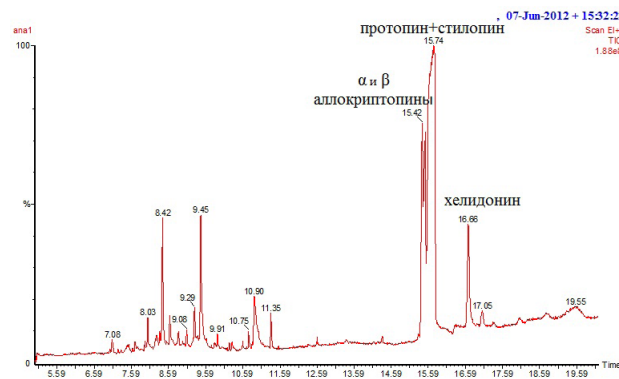


Рис. 1. GC хроматограмма A_1

Отнесение и расшифровку пиков других алкалоидов проводили на основании анализа масс-спектрограмм. Как известно, масс-спектрограмма дает молекулярную массу, которая соответствует брутто-формуле алкалоида, а схема фрагментации молекулы и максимальный пик

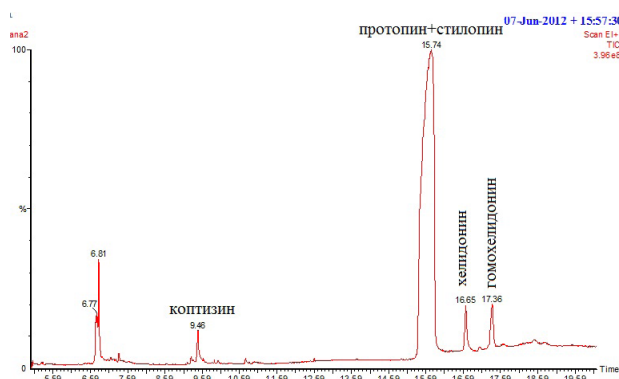


Рис. 2. GC хроматограмма A_2

Согласно данным масс-спектрограмм, в сумме A_3 помимо хелидонина и протопина присутствуют алкалоиды: стилопин, α и β аллокриптопины; тетрагидрокоптизин: $C_{19}H_{19}NO_4$ - MS: 323(M^+), 308, 204, 174, 149, 148 (100%), 147, 91; дигидросангвинарин.

Таким образом, в субстанциях A_1, A_2, A_3 , помимо хелидо-

иона (100%) позволяют на основании данных литературы провести идентификацию анализируемого соединения [3,4]. В результате установлено, что сумма A_1 помимо хелидонина, протопина содержит алкалоиды: α аллокриптопин: $C_{21}H_{23}NO_5$ - MS: 369 (M^+), m/z 206, 164 (100%), 134; β -таликтрамин (β -аллокриптопин): $C_{21}H_{23}NO_5$ - MS: 369 (M^+), m/z 206, 164 (100%), 134; криптопин: $C_{21}H_{23}NO_5$ - MS: 369 (M^+), m/z 354, 338, 148 (100%); гомохелидонин: $C_{21}H_{23}NO_5$ - MS: 369 (M^+), m/z 353(352), 309; нороксигидрастин: $C_{11}H_{11}NO_3$ - MS: 191(M^+), 162, 134 (100%) 104; дигидросангвинарин: $C_{20}H_{15}NO_4$ - MS: 333(M^+), 332(100%), 318, 274, 239, 201; стилопин: $C_{19}H_{19}NO_4$ - MS: 323(M^+), 322, 174, 149, 148 (100%), 147, 91.

Экстракция сжиженным газом. На GC хроматограмме A_2 (рис. 2) проявляются пики хелидонина, протопина. На основании анализа масс-спектрограмм выявлено присутствие в экстракте A_2 алкалоидов: гомохелидонина, α и β аллокриптопинов; коптизина: $C_{19}H_{14}NO_4$ - MS: m/z 321, 320 (M^+ 100%); стилопина и дигидросангвинарина.

Микрофльтрация через мембранную установку. На GC хроматограмме A_3 (рис. 3) аналогично предыдущей GC хроматограмме проявляются пики хелидонина, протопина α и β аллокриптопинов.

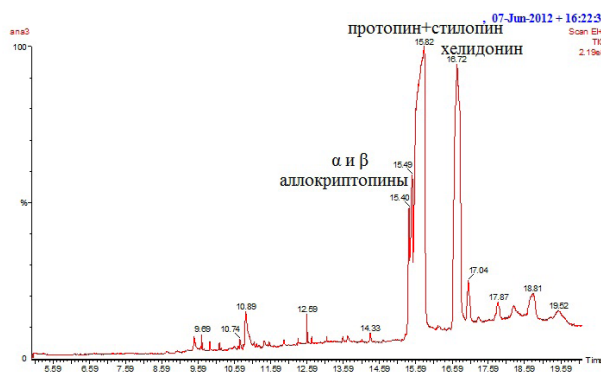
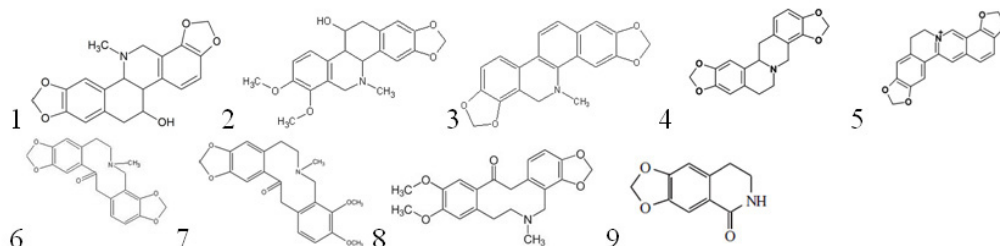


Рис. 3. GC хроматограмма A_3

нина и протопина, доминируют алкалоиды: l-стилопин, α и β аллокриптопин. Что касается дигидросангвинарина, то он присутствует как артефакт в A_1 и в A_3 , в GC A_2 его присутствие доказано только масс-спектрометрией.

Ниже приводятся структурные формулы идентифицированных алкалоидов:



1 - хелидонин, 2 - гомохелидонин, 3 - дигидросангвинарин, 4 - стилопин, 5 - коптизин, 6 - протопин, 7 - аллокриптопин, 8 - криптопин, 9 - носоксигидрастинин

Ввиду плохой разрешаемости на GC хроматограммах протопин и стилопин проявляются в виде одного уширенного пика ($T_{\text{мин}} 15.74$), стандартные образцы этих алкалоидов в аналогичных условиях дают пики: стилопин ($T_{\text{мин}} 15.608$), протопин ($T_{\text{мин}} 15.882$).

В результате проведенных исследований можно заключить следующее:

Сумма алкалоидов A_1 обогащена α и β криптопинами, протопином и низким содержанием гомохелидонина и хелидонина. В качестве сопутствующего алкалоида идентифицирован дигидросангвинарин как артефакт;

Сумма алкалоидов A_2 обогащена максимальным содержанием стилопина и протопина и низким содержанием хелидонина и гомохелидонина.

Сумма алкалоидов A_3 обогащена α и β криптопинами с максимальным содержанием хелидонина.

Таким образом, экстракция алкалоидов из травы *Chelidonium majus L.* протекает селективно, однако в зависимости от способа экстракции позволяет варьировать качественным и количественным составом конечного продукта.

ЛИТЕРАТУРА

1. Гагуа Н.Д., Бакуридзе А.Дж., Вачнадзе Н.С., Берашвили Д.Т., Вачнадзе В.Ю. Изучение процесса экстракции фармакологически активных алкалоидов из видов *Vinca*. Медицинские Новости Грузии 2011; 6 (195):105-110.
2. Ahmad N., Gupta S., Husain M.M., Heiskanen K.M., Mukhtar N. Differential antiproliferative and apoptotic response of sanguinarine for cancer cell versus normal cells. *Clinical Cancer Research* 2000; 6: 1524-1526.
3. Bozhadze A., Mshvildadze V., Legault J., Pichette A., Vachnadze V., Bakuridze A. Study on cytotoxic activity of some isoquinoline alkaloids and extracts of *Chelidonium majus L.* growing in Georgia. *J. Allergology and immunology* 2010; 11 (2): 172-174.
4. Bozhadze A., Mshvildadze V., Vachnadze V., Tsitsishvili V., Bakuridze A. Analytical studies of (+)- Chelidonine, Protopine, L-Stylopine in *Chelidonium majus L.* growing in Georgia, using High-performance liquid chromatography (HPLC). *Chemistry of Natural Compounds* 2011; 47(3): 424-426.
5. Kaminsky V., Lin K.W., Filyak Y., Stoika R. Differential effect of sanguinarine, chelerythrine and chelidonine on DNA damage and cell viability in primary mouse spleen cells and mouse leukemic cells. *Cell Biology International*. 2008; 32: 271-277.
6. Lee J., Shon M.Y., Jangv, Ha T.J., Hwang S.W., Nam S.H., Seo E.K., Park K.H., Yang M.S. Cytotoxic isoquinoline alkaloids from *Chelidonium majus var. asiaticum*. *Agric. Chem. Biotechnol.* 2005; 48(4): 198-201.

7. Voloshchuk T.P., Patskovsky Yu.V., Zayika L.A. Study of Ukrain composition using HPLC and UV-spectroscopy methods. *Ucrainica Bioorganica Acta* 2006; 2: 27-32.

SUMMARY

STUDY ON THE SEPARATION PROCESS OF PHARMACOLOGICAL ACTIVE TOTAL ALKALOIDS FROM CHELIDONIUM MAJUS L. GROWING IN GEORGIA

¹Bozhadze A., ²Vachnadze V., ¹Jokhadze M., ¹Berashvili D., ¹Bakuridze A.

¹Tbilisi State Medical University; ²I.Kutateladze Institute of Pharmacochimistry, Tbilisi, Georgia

In present article was studied the separation process of pharmacological active total alkaloids from *Chelidonium majus L.* growing in Georgia. Alkaloids were extracted from medicinal herbal material and separated by liquid extraction, diluents gas and a microfiltration through membrane equipment. The obtained A_1, A_2, A_3 fractions were analyzed by GC/MS method; in all cases separation proceeds by the principle of extraction of the target alkaloids. It was concluded that the A_1 is enriched with α and β cryptopins, and protopin, but homochelidonine and chelidonine are in low contents. As accompanying alkaloid is identified dihydrosanguinarine as an artifact; the A_2 is enriched with the maximum contents of stylopine and protopin, but the poor contents of chelidonine and homochelidonine; the A_3 is enriched with α and β cryptopins and maximum content of chelidonine. Extraction of alkaloids from *Chelidonium majus L.* proceeds selectively, but depending on a way of separation of the total alkaloids allows varying qualitative and quantitative consistence of the final product.

Keywords: Alkaloids, *Chelidonium majus L.* GC/MS, extraction.

РЕЗЮМЕ

ИЗУЧЕНИЕ ПРОЦЕССА ВЫДЕЛЕНИЯ ФАРМАКОЛОГИЧЕСКИ АКТИВНЫХ СУММ АЛКАЛОИДОВ ИЗ CHELIDONIUM MAJUS L., ПРОИЗРАСТАЮЩЕГО В ГРУЗИИ

¹Божадзе А.Д., ²Вачнадзе В.Ю., ¹Джохадзе М.С., ¹Берашвили Д.Т., ¹Бакуридзе А.Дж.

¹Тбилисский государственный медицинский университет; ²Институт фармакохимии им. И. Кутателадзе, Тбилиси, Грузия

Изучен процесс выделения суммарного количества фармакологически активных алкалоидов из *Chelidonium majus L.*, произрастающего в Грузии, способами

жидкостно-жидкостной экстракции, сжиженным газом и микрофильтрацией через мембранную установку. Полученные суммы A_1 , A_2 , A_3 анализировали на хромато-масс-спектрометре (GC/MS). Анализ субстанций A_1 , A_2 , A_3 GC/MS показал, что во всех процессах экстракция протекает по принципу извлечения основных целевых алкалоидов. В результате проведенных исследований можно заключить, что сумма алкалоидов A_1 обогащена α и β криптопинами, протопином и низким содержанием гомохелидонина и хелидонина. В качестве сопут-

ствующего алкалоида идентифицирован дигидросангвинарин как артефакт; сумма алкалоидов A_2 обогащена максимальным содержанием стилопина и протопина и низким содержанием хелидонина и гомохелидонина; сумма алкалоидов A_3 обогащена α и β криптопинами с максимальным содержанием хелидонина. Выделения фармакологически активных сумм алкалоидов из *Chelidonium majus* L. протекает селективно, однако в зависимости от способа экстракции позволяет варьировать качественным и количественным составом конечного продукта.

რეზიუმე

საქართველოში მოზარდი ქრისტესისხლას ბალახიდან ფარმაკოლოგიურად აქტიური ალკალოიდების გამოყოფის პროცესის შესწავლა

1. ბოუაძე, 2. ვანნაძე, 3. ჯოსაძე, 4. ბერაშვილი, 5. ბაკურიძე

1. თბილისის სახელმწიფო სამედიცინო უნივერსიტეტი;
2. ქუთათელაძის ფარმაკოქიმიის ინსტიტუტი, თბილისი, საქართველო

შესწავლილია საქართველოში მოზარდი ქრისტესისხლადან (*Chelidonium majus* L.) ალკალოიდების გამოყოფის პროცესი სითხე-სითხოვანი ექსტრაქციით, გათხევადებული აირით და მემბრანულ დანადგარზე მიკროფილტრაციის საშუალებით. მიღებული ალკალოიდების ჯამების A_1 , A_2 , A_3 ანალიზი განხორციელდა ქრომატო-მას-სპექტრომეტრული მეთოდით (GC/MS); დადგენილია, რომ სამივე შემთხვევაში ხდებოდა სამიხედიანი ალკალოიდების ექსტრაგირება. ამრიგად, A_1 გამდიდრებულია α და β კრიპტოპინით პროტოპინით; ამავდროულად, აღინიშნება ჰომოხელიდონინის და

ხელიდონინის დაბალი შემცველობა, ხოლო არტეფაქტის სახით იდენტიფიცირებულია დიჰიდროსანგვინარინი; A_2 -ში აღინიშნება სტილოპინის და პროტოპინის მაღალი, ხოლო ჰომოხელიდონინის და ხელიდონინის დაბალი შემცველობა; A_3 გამდიდრებულია α და β კრიპტოპინით და აღინიშნება ხელიდონინის მაქსიმალური შემცველობა. ქრისტესისხლას ბალახიდან ალკალოიდების ექსტრაქცია მიმდინარეობს სელექტიურად, თუმცა გამოყოფის ხერხების შერჩევით შესაძლებელია საბოლოო პროდუქტის თვისობრივი და რაოდენობრივი შემცველობის ვარიირება.

ОПРЕДЕЛЕНИЕ ПОДЛИННОСТИ КОМПОНЕНТОВ В ФИТОПРЕПАРАТАХ, СОДЕРЖАЩИХ ЛЕКАРСТВЕННОЕ РАСТИТЕЛЬНОЕ СЫРЬЕ

Цомаია И.В., Чургулия Э.Дж.

Грузинский технический университет, Тбилиси, Грузия; Московский государственный медицинский университет им. И.М. Сеченова, Научно-исследовательский институт фармации Москва, Россия

Многокомпонентные фитопрепараты в последние годы широко внедряются в медицинскую практику, причем часто используются растения с недостаточно изученным химическим составом. Фитопрепараты затруднительно контролировать не только по определению

содержания, но и установлению присутствия того или иного компонента растения.

В последнее время проводятся исследования по созданию методик, определяющих подлинность присутствия

того или другого растения в сложных лекарственных фитопрепаратах [2,4,10,11,13,14]. Проводимое исследование основывается на методике, включенной в фармакопеи некоторых государств - Германии, Китая, Кореи, Вьетнама [7,8], в которой для установления подлинности применяют хроматографию в тонком слое сорбента, используя в качестве «свидетелей» основные действующие вещества, извлекаемые из используемых растений. Для большинства сложных растительных препаратов методики подлинности не разработаны.

Целью исследования явилось определение подлинности качественного состава водных экстрактов лекарственных растений в таблетках сложного состава.

Материал и методы. В качестве объекта исследования использовали таблетки сложного состава, содержащие густые водные экстракты следующих лекарственных растений: травы десмодии, травы аденосматы, плодов померанца, коры магнолии, корней аукопандии.

Хроматографические исследования проводили на пластинках сорбфил ПТСХ-АФ-А-УФ (Россия).

Для разработки методик необходимо изучить химический состав растений, входящих в состав данных таблеток. Согласно данным литературы [1,2-6,9,12], трава десмодии содержит танин, органические кислоты, алкалоиды, флавоноиды; трава аденосматы – эфирное масло, в состав которого входит l-фенхон, l-лимонен, λ-гумулен, цинеол; незрелые плоды померанца содержат эфирное масло, горечи, алкалоиды, гликозиды и сапонины; в коре магнолии обнаружены алкалоиды, сиквитерпеноиды, эфирное масло; корни аукопандии содержат эфирное масло, алкалоиды, смолы и инулин. Знание химического состава ингредиентов растений необходимо для разработки специфических методов извлечения активных компонентов, характерных для каждого растения и их идентификации. С целью извлечения активных компонентов для каждого растения подобраны соответствующие специфические системы растворителей. Хроматографически изучали стандартные растворы (извлечения из лекарственных растений: травы десмодии, травы аденосматы, плодов померанца, коры магнолии, корней аукопандии) и испытуемые растворы (извлечения из таблеток сложного состава). Затем проводили сопоставление хроматограмм испытуемых и стандартных растворов. Присутствие на хроматограмме испытуемого раствора зон адсорбции, характерных для адсорбции активных компонентов стандартного раствора свидетельствует о наличии в таблетке сложного состава компонентов данного растения.

Действующие вещества из травы десмодии и таблеток извлекали смесью 70% этанола и кислотой хлористо-

водородной, разведенной 50:1. Фильтраты упаривали досуха. Действующие вещества из сухого остатка извлекали этилацетатом. Этилацетат упаривали досуха. Остаток растворяли в 95% этаноле и наносили на пластинку и хроматографировали в системе растворителей: хлороформ – уксусная кислота - 9:1. Зоны адсорбции выявляли с помощью УФ-света при длине волны 254 нм.

На хроматограммах испытуемого и стандартного растворов выявлены зоны адсорбции желто-зеленого цвета с Rf 0,17; 0,42; 0,56; 0,65; 0,71; 0,88. На рис. 1. представлены схемы полученных хроматограмм.




Рис. 1. Сравнительная характеристика хроматограмм стандартного и испытуемого растворов (извлечения из таблетки), идентифицирующих активные компоненты травы десмодии.

1 • - зоны адсорбции Rf 0,17; 0,42; 0,56; 0,65; 0,71; 0,88 (снизу вверх) стандартного раствора травы десмодии;

2 • - зоны адсорбции извлечения из сложной таблетки

Действующие вещества из травы аденосматы и таблеток извлекали 90% этанолом. Извлечение упаривали досуха. Действующие вещества выделяли из извлечения аналогично методике, описанной выше. Хроматографирование проводили в системе растворителей: бензол – этилацетат (95:5). Зоны адсорбции выявляли 10% спиртовым раствором серной кислоты.

На хроматограммах испытуемого и стандартного растворов обнаружены зоны адсорбции малинового цвета с Rf 0,17; 0,25; 0,40; 0,47; 0,64; 0,89. На рис. 2. представлены схемы полученных хроматограмм.

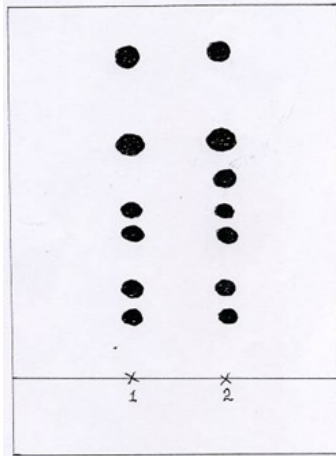


Рис. 2. Сравнительная характеристика хроматограмм стандартного и испытуемого растворов (извлечения из сложной таблетки), идентифицирующих активные компоненты травы аденосматы.

1 • - зоны адсорбции R_f 0,17; 0,25; 0,40; 0,47; 0,64; 0,89 (снизу вверх) стандартного раствора травы аденосматы;
2 • - зоны адсорбции извлечения из сложной таблетки

Извлечение сапонинов из плодов померанца и таблеток проводили 70% этанолом при нагревании. Извлечение упаривали до водного остатка (раствор А) и сапонины извлекали хлороформом. Хроматографирование проводили в системе растворителей: бензол – этилацетат – ацетон (98:8:1). Зоны адсорбции выявляли 10% спиртовым раствором серной кислоты.

На хроматограмме испытуемого и стандартного растворов померанца обнаружены зоны адсорбции сиреневого цвета с R_f 0,08; 0,37; 0,49 и 0,96. На рис. 3. представлены схемы полученных хроматограмм.




Рис. 3. Сравнительная характеристика хроматограмм стандартного и испытуемого растворов (извлечения из сложной таблетки), идентифицирующих активные компоненты плодов померанца.

1 • - зоны адсорбции R_f 0,08; 0,37; 0,49 и 0,96 (снизу вверх) стандартного раствора плодов померанца;
2 • - зоны адсорбции извлечения из сложной таблетки

Алкалоиды из коры магнолии и таблеток извлекали хлороформом подщелоченным раствором аммиака. Алкалоиды из хлороформного раствора извлекали 1% раствором кислоты хлористоводородной. Солянокислые извлечения подщелачивали раствором аммиака, алкалоиды извлекали хлороформом. Хлороформ выпаривали досуха. Сухой остаток растворяли в 95% этаноле и хроматографировали в системе растворителей: бензол – ацетон – метанол (7:2:1). Зоны адсорбции выявляли реактивом Драгендорфа.

На хроматограммах испытуемого и стандартного растворов магнолии обнаружены зоны адсорбции оранжевого цвета с R_f 0,83. На рис. 4. представлены схемы полученных хроматограмм.




Рис. 4. Сравнительная характеристика хроматограмм стандартного и испытуемого растворов (извлечения из сложной таблетки) идентифицирующих активные компоненты коры магнолии.

1 • - зоны адсорбции R_f 0,83 стандартного раствора коры магнолии;
2 • - зоны адсорбции извлечения из сложной таблетки




Рис. 5. Сравнительная характеристика хроматограмм стандартного и испытуемого растворов (извлечения из сложной таблетки), идентифицирующих активные компоненты корней аюкопадии.

1 • - зоны адсорбции R_f 0,54 стандартного раствора корней аюкопадии;
2 • - зоны адсорбции извлечения из сложной таблетки

Действующие вещества из корней аукопандии и таблеток извлекали 40% этанолом при нагревании. Извлечение упаривали до водного остатка. Водный остаток обрабатывали хлороформом, хлороформное извлечение отбрасывали. Водный остаток пропускали через стеклянную колонку (1x25 см) с 3 г алюминия оксида и хроматографировали в системе растворителей: изопропанол – вода (9:1). Зоны адсорбции выявляли резорциновым реактивом.

На хроматограмме испытуемого и стандартного растворов обнаружены зоны адсорбции коричневого цвета с R_f 0,54. На рис.5. представлены схемы полученных хроматограмм.

Сопоставление и анализ зон адсорбции активных компонентов хроматограмм стандартных растворов лекарственных растений: травы десмодии, травы аденосматы, плодов померанца, коры магнолии, корней аукопандии с зонами адсорбции активных компонентов хроматограмм испытуемых растворов исследуемой таблетки указывают на совпадение этих зон, что свидетельствует о подлинности качественного состава исследуемой сложной таблетки. Следует отметить, что на хроматограммах испытуемого раствора с целью идентификации активных компонентов всех исследуемых растений (травы десмодии, травы аденосматы, плодов померанца, корней аукопандии), за исключением коры магнолии, обнаруживается дополнительная зона адсорбции, не характерная для стандартных растворов. Данный факт объясняется тем, что в ряде случаев при применяемых системах растворителей и условиях хроматографирования, для извлечения активных компонентов определенного растения из сложной таблетки могут извлекаться и другие компоненты, имеющиеся в составе сложной таблетки, однако не свойственные растению стандартного раствора. В таких случаях они адсорбируются в зонах, не характерных для компонентов исследуемой травы.

Таким образом, в результате проведенных исследований разработаны методики определения подлинности водных экстрактов растений в сложных таблетках.

Разработанные методики могут быть внедрены в практику для достоверного контроля качественного состава многокомпонентных фитопрепаратов, содержащих водные экстракты исследуемых в данной работе растений. Контроль качественного состава фитопрепаратов как при их производстве, так и на этапах реализации повысит эффективность и безопасность лекарственных средств.

ЛИТЕРАТУРА

1. Муравьева Д.А. Фармакогнозия. М.: «Медицина»; 1991; 560.

2. Парфенов А.А. Количественное определение флавоноидов в надземных органах кустарника пятилопастного. Современные вопросы теории и практики лекарствоведения. Сб. материалов научно-практической конференции с международным участием, посвященной 25-летию фармацевтического факультета ЯГМА. Ярославль; 2007: 207-269.

3. Прокопенко А.П., Максютин Н.П., Нестеренко Н.Ф. и др. Растительные лекарственные средства. Под редакцией Н.П. Максютин. К.: Здоровье; 1985: 250.

4. Турова А.Д., Сапожникова Э.Н., Вьен Дьюк Ли. Лекарственные растения СССР и Вьетнама. М.: «Медицина»; 1987: 464.

5. Шаменкова Н.В, Попов Д.М. Выбор методики стандартизации сырья кустарника. Современные вопросы теории и практики лекарствоведения. Сб. материалов научно-практической конференции с международным участием, посвященной 25-летию фармацевтического факультета ЯГМА. Ярославль: 2007; 71-279.

6. Шретер А.И. Лекарственная флора Советского Дальнего Востока. М.: «Медицина»; 1975: 328.

7. Charles L. Lochman Pharmacopoea Germanic. BiblioLife 2008; 308.

8. European Pharmacopoeia 2005. 5th Edition.

9. Kamboj V.P. Herbal medicine. Current Science 2000; 78(1): 35-39.

10. Kurkin V.A., Ezhkov V.N., Avdeeva E.V. and all. Phenylpropanoids as biologically active compounds and standards of the medicinal plants. Polyphenols communications 2004. XXII International Conference on Polyphenols. Helsinki: 2004; 619-620.

11. Patil P.S., Shettigar R. An advancement of analytical techniques in herbal research J. Adv. Sci. Res. 2010; 1(1): 8-14.

12. Philipson J.D. Phytochemistry and pharamacognosy. Phytochemistry 2007; 68: 2960-2972.

13. Reich E., Blatter A., Meier B. Handbook of Thin-Layer Chromatography 3 rd Ed., Chapter 18. New York: Dekker; 2003.

14. Thin-Layer Chromatography, General Metod 2.02.27.00. In: Eur. 4th ed. Strasbourg: Council of Europe. 2002.

SUMMARY

IDENTIFICATION OF ORIGINALITY OF CONSTITUENTS OF THE TABLETS CONTAINING MEDICAL HERBS

Tsomaia I., Churgulia E.

Georgian Technical University, Tbilisi, Georgia; Scientific Research Institute of Pharmacy of I.M. Sechenov First Moscow State Medical University, Moscow, Russia

In the article are shown the results of development of methods for identification of originality of aqueous extract s obtained from herbs with medical properties ingressed in multicomponent phyto preparations. During provided research were developed different methods of evaluation

of identity of herbal aqueous extracts with poorly known structure in complex tablets. These methods could be introduced in practice for reliable evaluation of qualitative composition of multicomponent phyto preparations, containing aqueous extracts of herbs studied in this work. Monitoring of qualitative composition of phyto preparations during production and in the phase of marketing will promote further rise of efficacy and safety of remedy. We demonstrate the results of the work aimed to develop the methods for identification of originality of aqueous extracts obtained from herbs with medical properties ingressed in multicomponent phyto preparations.

Keywords: identification of originality of aqueous extracts, multicomponent tablets, medical herbs.

РЕЗЮМЕ

ОПРЕДЕЛЕНИЕ ПОДЛИННОСТИ КОМПОНЕНТОВ В ФИТОПРЕПАРАТАХ, СОДЕРЖАЩИХ ЛЕКАРСТВЕННОЕ РАСТИТЕЛЬНОЕ СЫРЬЕ

Цомаია И.В., Чургулия Э.Дж.

Грузинский технический университет, Тбилиси, Грузия; Московский государственный медицинский университет им. И.М. Сеченова, Научно-исследовательский институт фармации Москва, Россия

В статье приведены результаты по разработке методик определения подлинности водных экстрактов из лекарственных растений, входящих в многокомпонентные фитопрепараты.

В результате проведенных исследований разработаны методики определения подлинности водных экстрактов растений с малоизученным химическим составом в таблетках сложного состава. Разработанные методики

могут быть внедрены в практику для достоверного контроля качественного состава многокомпонентных фитопрепаратов, содержащих водные экстракты исследуемых в данной работе растений. Контроль качественного состава фитопрепаратов, как при их производстве, так и на этапах реализации повысит эффективность и безопасность лекарственных средств.

რეზიუმე

სამკურნალო მცენარეული ნედლეულის შემცველი ტაბლეტების კომპონენტების იგივეობის დადგენა

ი. ცომაია, ე. ჭურღულია

საქართველოს ტექნიკური უნივერსიტეტი, თბილისი, საქართველო; მოსკოვის ი.მ. სეჩენოვის სახ. პირველი სახელმწიფო სამედიცინო უნივერსიტეტი, ფარმაციის სამეცნიერო-კვლევითი ინსტიტუტი, მოსკოვი, რუსეთი

სამეცნიერო კვლევის მიზანს წარმოადგენდა მრავალკომპონენტიან ფიტოპრეპარატებში შემავალი სამკურნალო მცენარეებიდან მიღებული წყლის ექსტრაქტების იგივეობის განსაზღვრა. კვლევის შედეგად შემუშავებულია რთული შემადგენლობის ტაბლეტებში ნაკლებად შესწავლილი ქიმიური შემადგენლობის წყლის ექსტრაქტების იგივეობის განსაზღვრის მეთოდები. შემუშავებული მეთოდების პრაქტიკული გამოყენება შესაძლებელია მრავალკომპონენტიანი ფიტოპრეპარატების ხარისხობრივი შემადგენლობის სარწმუნო კონტროლისათვის. როგორც წარმოების ეტაპზე, ასევე რეალიზაციისას ფიტოპრეპარატების ხარისხობრივი კონტროლი ხელს შეუწყობს სამკურნალო საშუალებების ეფექტურობისა და უსაფრთხოების გაზრდას.

РАЗРАБОТКА ТЕХНОЛОГИИ ПРИГОТОВЛЕНИЯ ГИДРОГЕЛЯ GLYSOTRICAL И ИЗУЧЕНИЕ ЕГО РЕОЛОГИЧЕСКИХ И БИОФАРМАЦЕВТИЧЕСКИХ СВОЙСТВ

Мехралиева С.Дж.

Азербайджанский медицинский университет, Баку, Азербайджан

В настоящее время особенно актуально создание гелиевых препаратов, обладающих высокими структурно-механическими свойствами для лечения дерматологических заболеваний природного происхождения. В этом плане гидрогелиевые основы наиболее перспективны для разработки новых мягких лекарственных форм. Реологическое исследование мазевых основ показало, что гидрогелиевые основы в отличие от других основ (безводных, с низким содержанием воды, эмульсий типа вода/масло и масло/вода) сохраняют свою консистенцию при температуре кожи человека. Известно, что биофармацевтические качества гелей, используемых при лечении наружных ран, в первую очередь, зависят от природы, концентрации и способности структурообразования полимерного материала. В зависимости от концентрации и количества гелеобразующего материала, природы и режима температуры используемых компонентов, реологические свойства, в том числе, адгезивность приготовленных гелей подвергается тому или иному изменению. Наличие у геля определенной температуры в интервале стабильной вязкости является не только показателем его стабильности, но и играет значимую роль в изменении кинетической активности. Пластичные гели относятся к структурообразующим дисперсным системам с характерными эластично-пластическими свойствами [1,5,6].

Исходя из вышеизложенного, целью данного исследования явились разработка технологии приготовления гидрогеля Glysotrical и изучение некоторых его реологических и биофармацевтических особенностей.

Материал и методы. Осуществлено сравнительное изучение некоторых реологических свойств

геле-образующего материала 5% хитозана и 4% гелиевых растворов карбоксиметил целлюлозы натрия (Na-КМЦ). После приготовления гелиевых растворов при сравнительных температурных режимах (20°C, 40°C, 60°C) аппаратом «Реотест-2» (Россия) определяли реологические свойства гелей: касательное напряжение (τ , Н/м²), скорость сдвига (D, с⁻¹) и динамическую вязкость (η , спз). В растворе хитозана при температуре 20°C максимальное касательное напряжение соответствовало 595 Н/м², при температуре 40°C - 555 Н/м², а при 60°C - 238 Н/м², в то время как в растворе Na-КМЦ при тех же температурных режимах показатель максимального касательного напряжения соответственно составлял: 365 Н/м², 316 Н/м² и 220,9 Н/м², что свидетельствует о положительном влиянии повышения температуры на текучесть гелей. Определено, что при возрастании значения градиента скорости, динамическая вязкость гелиевых растворов уменьшалась. В частности, при идентичных температурных режимах соответственно исчислялась следующими показателями: 685 спз, 597 спз и 278 спз в гелиевом растворе хитозана, а для Na-КМЦ соответственно составляла 776 спз, 716 спз и 656 спз. В результате сравнительных исследований определено, что гелиевый раствор хитозана при 40°C имел лучшую способность текучести, что, в свою очередь, обуславливает хорошее распределение на коже при температуре тела гелиевых препаратов, приготовленных на их основе.

Исходя из вышеизложенного, осуществлено приготовление 4% гидрогелей в 1-3 композициях (таблица 1) с участием разных пенетратов и очищенного экстракта полученного из сбора Glysotrical [2-4].

Таблица 1. Состав композиций 4% гидрогелей

Композиции	Состав композиции
I	сумма БАВ - 3,0 г, экстракт прополиса - 1,0 г, хитозан - 4,0 г, эфирное масло лаванды - 0,25 г, глютаминовая кислота - 2 г, цинк-оксид - 0,5 г, сорбит - 3 г, ПЭГ-400 - 3,0 г, спирт этиловый 70% - 0,5 г, нипагин - 0,0825 г, нипазол - 0,0225 г, вода очищенная - 82,0 г
II	сумма БАВ - 3,0 г, экстракт прополиса - 1,0 г, хитозан - 4,0 г, эфирное масло лаванды - 0,25 г, глютаминовая кислота - 2 г, цинк-оксид - 0,5 г, сорбит - 3 г, глицерин - 3,0 г, спирт этиловый 70% - 0,5 г, нипагин - 0,0825 г, нипазол - 0,0225 г, вода очищенная - 82,0 г
III	сумма БАВ - 3,0 г, экстракт прополиса - 1,0 г, хитозан - 4,0 г, эфирное масло лаванды - 0,25 г, глютаминовая кислота - 2 г, цинк-оксид - 0,5 г, сорбит - 3 г, твин-80 - 3,0 г, спирт этиловый 70% - 0,5 г, нипагин - 0,0825 г, нипазол - 0,0225 г, вода очищенная - 82,0 г

примечание: БАВ – биологически активные вещества

Определялись некоторые технологические показатели, органолептические особенности, показатели рН, количество

БАВ, температура плавления и динамическая вязкость гелей, приготовленных по 3 композициям (таблица 2).

Таблица 2. Некоторые технологические особенности геля Glyotrical

Состав композиции	Описание	Количество биологически активных веществ, %		рН	Температура плавления, °С	Динамическая вязкость, спз
		Рутин	Глицеризиновая кислота			
I	темно-коричневый	9,32±0,07	8,12±0,07	5,8-6,0	92,2±1,36	786±1,79
II	темно-коричневый	9,24±0,07	8,08±0,12	5,5-6,0	85±1,3	648±2,63
III	темно-коричневый	9,52±0,07	8,31±0,08	5,5-6,0	75±1,07	890,6±3,57

Определено, что гелиевый препарат, приготовленный на основе III композиции, имеет более высокую вязкость, максимальное количество БАВ, низкую температуру плавления и отличается от I и II композиций. Высвобождение основных действующих веществ из гелиевой массы, некоторые биофармацевтические особенности приготовления по вышеуказанному составу исследованы *in vitro*. В опытах *in vitro* применяли метод диализа: использовали целлофан как искусственную мембрану, а куриную или свиную кожу использовали как естественную мембрану. Для опытов использовали кожу курицы с грудной области и свиную кожу с брюшной полости. Из куриной или свиной кожи изготавливали 4 круглых отрезка диаметром 3 см каждый. После очищения жирового слоя и волосяного покрова два таких отрезка помещали в 2% раствор лимонной кислоты на 45 минут, а два других отрезка промывали водой. С использованием указанных мембран устанавливали скорость высвобождения действующих веществ из гелей. Из массы геля, относящейся к первой композиции, забирали 2 г и равномерно распределяли на поверхность соответствующих мембран, которые прочно прикреплялись к открытой части пробирки. Пробирки прикреплялись к держателям и та часть, где находится мембрана, помещалась в химический стакан, наполненный 25 мл раствора Рингера (37°C), таким образом, чтобы она хорошо соприкасалась с поверхностью раствора. После этого пробирки помещали в термостат и оставляли там при 37°C. Каждые 30 минут из диализата забирали по 5 мл раствора, и в то же время, в диализат добавляли новый раствор Рингера того же объема. Таким образом, взяв 5 образцов из диализата, исследовали количество одного из основных биологически активных веществ - рутина, высвобожденного из состава геля в диализат. Для этого, каждый из взятых образцов помещали в фарфоровую чашку для сгущения до получения сухого остатка. Затем сухой остаток растворяли в 5 мл 95% этилового спирта и переливали в колбу объемом 10 мл, промывали 95% этиловым спиртом через бумажный фильтр, доводя его объем

до 5 мл. 0,1 мл этого раствора ставили на стартовую линию хроматографической бумаги, сушили в герметической камере - в водном растворе бутанол-уксусной кислоты (бутанол-уксусной кислотной воде - 4:1:1) и подвергали процессу хроматографии (восходящим методом) в течение 18 часов системой растворения. После истечения данного срока хроматографическую бумагу извлекали из камеры, сушили и на ее поверхности при помощи паров аммиака определяли место пятна, присутствующего рутина. В качестве первоначального образца использовали стандартный рутин. Все последующие действия проводили как в предыдущих работах [3]. Количество рутина, перешедшего в массу геля, вычисляли по формуле:

$$X = \frac{A \cdot m \cdot 100}{p \cdot B}$$

где А-объем диализата (мл);

В - объем раствора, использованного для определения количества рутина (мл);

m - количество рутина, в исследованном растворе (мг);

P - вес образца (мг);

X- количество рутина, переходящего в диализат (%).

В аналогичном порядке определялась скорость высвобождения рутина и конкретных биологически активных веществ из гелиевых композиций 2 и 3.

Статистическая обработка полученных данных производилась параметрическими (критерий Стьюдента) и непараметрическими методами (критерий Вилкоксона-Манна-Уитни).

Результаты и их обсуждение. В результате исследований установлено, что в зависимости от природы использованных мембран и пенетратов, входящих в состав гелей, скорость биологически активных веществ в массе геля диффундирующих в диализат может быть различной. Как видно из рисунка 1, в

опытах, проведённых на целлофановых мембранах, максимальное количество рутина, перешедшего в диализат из массы геля, содержащего до 3% твин-80 в течение 5 часов ($57,54 \pm 0,51\%$; $p < 0,001$), не обнаруживает количественных изменений в по-

следующие часы. Образцы рутина, переходящего в диализат из гелиевых композиций, содержащих ПЭГ-400 и глицерин вырабатывают наибольшее количество в течение 5 часов ($42,98 \pm 0,92\%$ и $34,56 \pm 0,47\%$; $p < 0,001$).

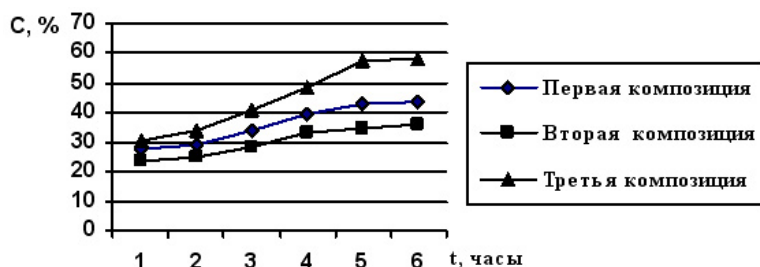
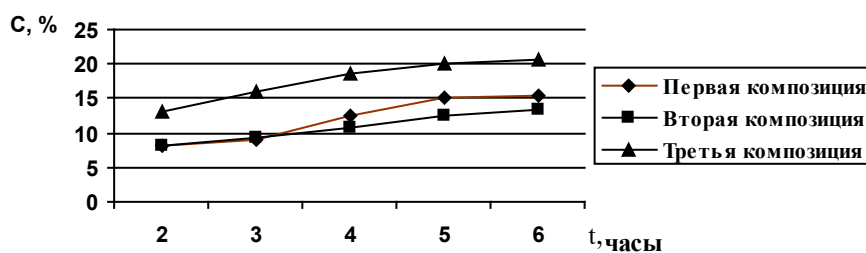


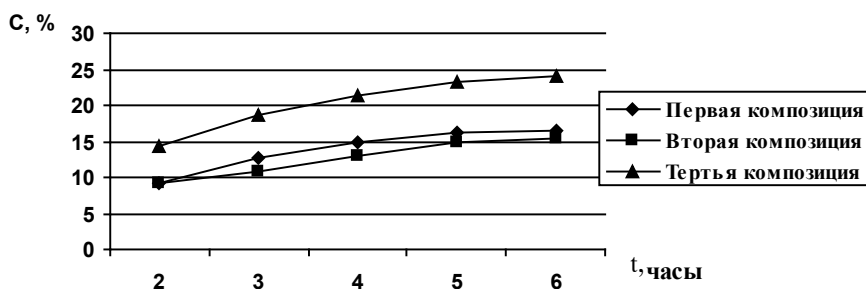
Рис. 1. Скорость высвобождения рутина при применении целлофановой мембраны из гелиевой массы 1-3 композиций

В опытах, в которых в качестве мембраны применена кожа курицы (рис. 2) максимальное количество рутина, переходящего в диализат из массы геля, наблюдали в течение 5 часов. Максимальное количество рутина, перешедшего в диализат из массы геля, содержащего

до 3% твин-80, составило $20,4 \pm 0,55\%$ ($p < 0,001$). При содержании ПЭГ-400 и глицерин в гелиевых композициях 1 и 2 количество рутина, переходящего в диализат в течение этого времени, составило $15,08 \pm 0,16\%$ и $12,64 \pm 0,05\%$ ($p < 0,05$).



А



Б

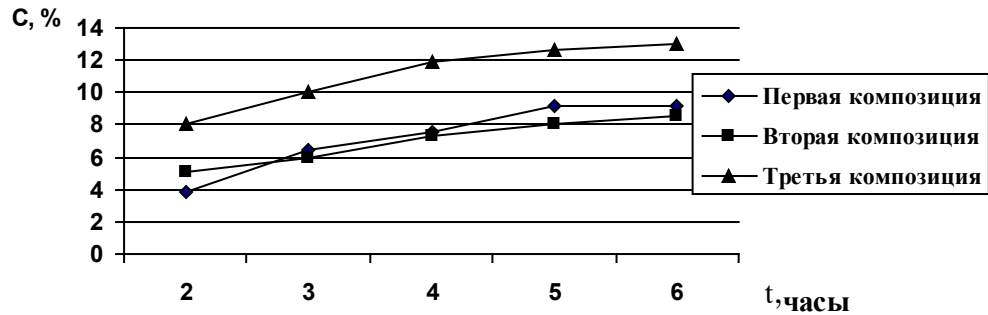
Рис. 2. Скорость высвобождения рутина при применении куриной кожи (А - необработанная кожа, Б - обработанная кожа с 2% лимонной кислотой) из гелиевой массы 1-3 композиций

Переход рутина в диализат из массы геля в течение первых 60 минут из кожи курицы не наблюдался. При применении мембраны из лимонной кислоты и куриной кожи было установлено, что в течение первых 60 минут активные вещества из массы геля не превращаются в диализат, однако, начиная со второго часа, наблюдалась диффузия рутина в диализат из массы геля. Рутин высвобождался из массы геля в максимальном количестве, а его переход в диализат происходил 5 часов спустя. В это время количество рутина, переходящего в диализат из гелиевых композиций 1, 2 и 3, составило $16,14 \pm 0,21\%$, $14,92 \pm 0,22\%$ ($p < 0,01$) и $23,14 \pm 0,45\%$, ($p < 0,001$), соответственно.

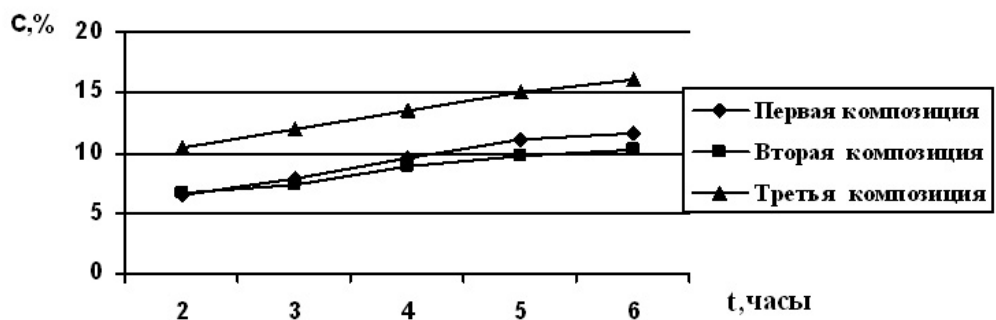
В последующие часы при учете количества рутина в диализате изменения не выявлены. Во всех опытах с использованием свиной кожи в качестве мембраны (с кислотой и без нее), как и в опытах с применением куриной кожи, получены сходные результаты. Во всех случаях высвобождение рутина из гелиевых композиций и переход его в диализат происходил очень медленно, а высвобождение рутина из массы геля и его диффузия в диализат при использовании свиной кожи с лимонной кислотой - более интенсивно. Следовательно, в течение первого часа высвобождение рутина из массы геля и его переход в диализат не наблюдались. В течение второго часа происходила диффузия вы-

свобожденного рутина в диализат. В обоих случаях высвобождение его максимального количества, как и в предыдущих опытах, происходило в течение 5 часов и составило $9,12 \pm 0,12\%$ и $11,18 \pm 0,14\%$ - первая гелиевая композиция; $8,06 \pm 0,10\%$ и $9,82 \pm 0,13\%$ - вторая гелие-

вая композиция ($p < 0,01$); $12,64 \pm 0,09\%$ и $15,08 \pm 0,11\%$ - третья гелиевая композиция ($p < 0,001$). В третьей гелиевой композиции, содержащей твин-80, процесс высвобождения биологически активных веществ происходил интенсивнее (рис. 3).



А



Б

Рис. 3. Скорость высвобождения рутина при применении свиной кожи (А - необработанная кожа, Б - обработанная кожа с 2% лимонной кислоты) из гелиевой массы 1-3 композиций

В результате сравнительных исследований выяснилось, что в гелиевой композиции, содержащей 3% твин-80, в отличие от гелей, содержащих пенетрат ПЭГ-400 и глицерин, скорость высвобождения рутина была более высокой, зависела от природы мембран и менялась по-разному: в случае сравнительно высокой скорости перехода биологически активных веществ в диализат из целлофановой мембраны происходило постепенное снижение скорости выделения из куриной и свиной кожи. Более интенсивная диффузия рутина и его переход в диализат при использовании куриной и свиной кожи с 2% раствором лимонной кислоты, следует объяснить тем, что использование кожи с раствором лимонной кислоты обеспечивает их обезжиренность и способствует усилению адгезивного эффекта между гелем и кожей, что, в свою очередь, обеспечивает всасывание воды массой геля из среды диализа, тем самым улучшая гидрофилизацию основы геля и входящих в ее состав биологически активных веществ. Поэтому воздействующие вещества, выделившиеся из массы геля посредством кожных мембран, постепенно диффундируют в среду диализа. Лимонная кислота устраняет ионы кальция, закупоривающие каналы кожных клеток мембраны и гарантирует диффузию действующих веществ в среду диализа. Исходя из вышеизложенного делается вывод, что из куриной кожи всасывается и переходит в среду диализа большее количество актив-

ных веществ (рис. 1-3), чем из свиной кожи. Это может быть следствием разной толщины использованных образцов кожи (толщина куриной составляла 1 мм, а толщина свиной - 1,5-2 мм).

В результате проведенных исследований выявлено, что в гелиевой композиции, содержащей 3% твин-80, в отличие от гелей, содержащих пенетраты ПЭГ-400 и глицерин, скорость высвобождения рутина более высокая, однако, она зависит от природы мембран и изменяется по-разному: в случае сравнительно высокой скорости перехода БАВ в диализат из целлофановой мембраны происходит постепенное снижение скорости выделения, из куриной и свиной кожи с 2% раствором лимонной кислоты - более интенсивная диффузия рутина.

Поэтому представляется целесообразным использовать III композицию, содержащую в составе твин-80. Изучены реологические свойства, а именно текучесть и динамическая вязкость геля Glysotrical в зависимости от режима температуры (20°C, 40°C, 60°C). Сравнительные исследования выявили, что при 20°C и 40°C значение касательного напряжения (458; 355 Н/м²) ниже, а динамическая вязкость (912, 602 спз) гелиевого препарата выше в сравнении с чистым гелем хитозана (5%) (рис. 4, 5).

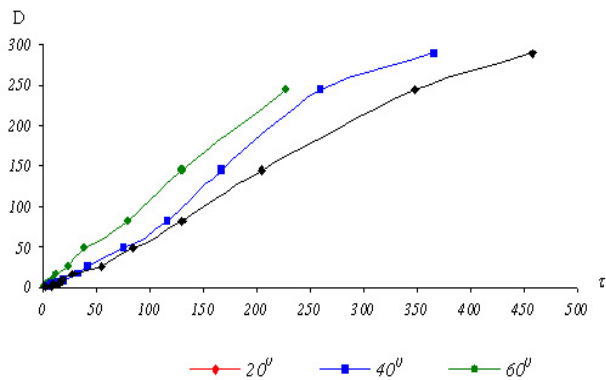


Рис. 4. Зависимость скорости сдвига (D , s^{-1}), от касательной напряженности (τ , N/m^2) при различных температурных режимах в образце геля Glyso-trical

В результате реологических исследований выявлено, что при 20-40°C в гелиевой системе значительных структурно-механических изменений не происходит, что, в свою очередь, позволяет использовать гелиевую лекарственную форму в различных климатических условиях (20-40°C), не нарушая ее стабильности. При 60°C наблюдались разные результаты: имело место понижение значения напряжения сдвига (212 N/m^2) и динамической вязкости в отличие от 20-40°C (287 спз).

В результате проведенных исследований установлено, что ингредиенты, входящие в состав гелиевого препарата, активно участвуют в образовании устойчивой структурно-механической системы. Среди них самый главный фактор, действующий на стабильность дисперсной системы, связан с твин-80. При реологических исследованиях проведенных при 60°C ослабление механической устойчивости системы заключается в снижении значения динамической вязкости. Причиной тому при указанной температуре служит то обстоятельство, что твин-80 постепенно подвергается дегидратации с последующим образованием гидрофобных частиц, теряя защитные функции, приводя к ослаблению взаимодействия между частицами. При температуре 60°C твин-80 постепенно уменьшает разрешение устойчивости способности системы, снижает механическую стабильность дисперсной фазы и ослабляет взаимодействие между частицами. Это связано с уменьшением напряжения сдвига и динамической вязкости. На основании полученных результатов следует отметить, что включенный в состав новоизготовленного геля твин-80 играет значимую роль в изменении биофармацевтического свойства и структурной формы механической стабильности.

При изучении стабильности дерматологических гелей обнаружено, что изменений в показателях уровня pH, а также органолептических особенностей в количестве основных действующих веществ в течение 24 месяцев при температурах 10°C и 22°C геля Glyso-trical не наблюдается. Вместе с тем, происходят определенные

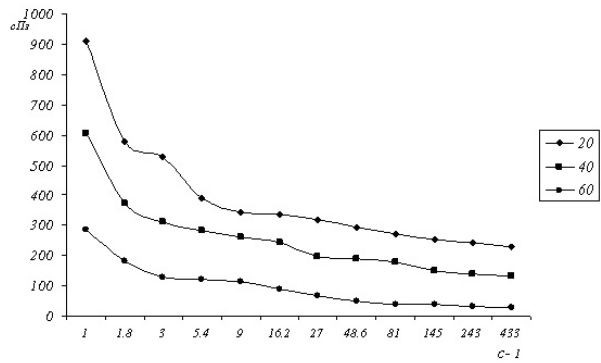


Рис. 5. Зависимость динамической вязкости (η , спз) от скорости сдвига (D , s^{-1}) при различных температурных режимах в образце геля Glyso-trical

изменения динамической вязкости при каждом температурном режиме. Причиной тому может служить продолжение процесса структурирования, происходящего в геле в течение 24 месяцев.

Исходя из вышеизложенного, в результате проведенных исследований следует заключить, что хранение полученных гелей в стеклянных флаконах при 10-22°C температурном режиме более целесообразно.

Выводы:

1. При выявлении биофармацевтических свойств геля Glyso-trical доказана высокая кинетическая активность твин-80 содержащего гидрогеля с различными значениями максимального количества рутина, проходящего в течение 5 часов диализат через целлофановую мембрану, обычную куриную кожу, куриную кожу, обработанную 2% лимонной кислотой, свиную кожу, также обработанную 2% лимонной кислотой.
2. Изучение биофармацевтических свойств предложенных фитосредств позволяет рекомендовать определение биологического усвоения фитопрепаратов.
3. Выявлены реологические свойства гидрогеля при различных температурных режимах и доказана стабильность геля при температуре 20-40°C, которая превосходит гель хитозана. Разработанные методы для изучения реологических свойств геля Glyso-trical могут быть использованы в фармацевтической промышленности и в аптечной практике при хранении гелей.
4. Гель Glyso-trical (патент АЗ 00672008), полученный на основе природного полимера хитозана, обладающий ранозаживляющим, регенерирующим свойством может быть использован при лечении и профилактике дерматологических заболеваний.

ЛИТЕРАТУРА

1. Григоров О.Н., Карпова И.Ф., Козьмина З.Н. Руководство к практическим работам по коллоидной химии. М.: Химия: 1964; 123-125.

2. Велиева М.Н., Мехралиева С.Д., Тагиев С.А. По стандартизации, метрологии и патентам Государственного комитета Азербайджанской Республики. Способ получения экстрактивных веществ из растительного сырья. Патент АЗ 0118. 2009 июль 07.
3. Мехралиева С.Д., Велиева М.Н., Тагиев С.А. По стандартизации, метрологии и патентам Государственного комитета Азербайджанской Республики. Ранозаживляющее и противоожоговое лекарственное средство. Патент АЗ 0067. 2008 март 11.
4. Мехралиева С.Д. Разработка технологии получения лекарственных форм на основе некоторых многокомпонентных растительных сборов и изучение их биофармацевтических особенностей Автореф. дисс.... Баку: 2010.
5. Fairclough J.P, Norman A.I. Structure and rheology of aqueous gels. Annu. Rep. Prog. Chem. Sect. 2003; 99: 243-46.
6. Ferry J.D. Viscoelastic Properties of Polymers. New York: Wiley; 1980: 36-38.

SUMMARY

DEVELOPMENT OF TECHNOLOGY, OF RHEOLOGICAL AND BIOPHARMACEUTICAL PROPERTIES OF NEW GEL

Mekhralieva S.

Azerbaijan Medical University, Baku, Azerbaijan

The purpose of this research is the development of technology for preparation of hydrogel Glysotrical and study its rheological and biopharmaceutical characteristics. Based on gel-forming chitosan, PEG-400, glycerol and Tween-80 a new composition of hydrogel - Glysotrical was developed. Rheological properties of Glysotrical, as well as biopharmaceutical properties of artificial (cellophane) and natural membrane (chicken and pork skin) were investigated by dialysis.

Rheological properties of different concentrations of chitosan solution and gel Glysotrical prepared on their basis were studied. It was determined that gel derived from the 5% solution of chitosan meets the technological requirements (pH-5,5-6,0, melting point-75,0±1,07°C, dynamic viscosity - 890,6 ± 3,57 cps). Rheological properties of the hydrogel Glysotrical, prepared on the basis of a multi-component composition in different temperatures (20, 40, 60°C) were identified. It was found that shear of helium drug (458 Н/м², 355 Н/м²) at 20° and 40°C is lower, and the value of dynamic viscosity (912спз, 602спз) higher than that of chitosan gel; the hydrogel is stable at 20° and 40°C. High kinetic activity of hydrogel with Tween-80 is observed.

During 5 hours membrane maximum quantity of routine diffusion from helium mass into dialysate in cellophane

is 57,54 ±0,51%; in normal skin chicken – 20,04±0,55%; in the skin of chicken treated with 2% citric acid – 23,14±0,45%; normal pig skin – 12,64±0,09%; in the skin of pigs, treated with acid – 15,08± 0,11%. The study showed that the gel Glysotrical at 10-22°C is maintained for 2 years. Physico-chemical, rheological, technological and biopharmaceutical research showed that 4% gel Glysotrical was good in treatment of dermatological diseases.

Keywords: gel Glysotrical, rheological properties, biopharmaceutical properties, dermatological diseases.

РЕЗЮМЕ

РАЗРАБОТКА ТЕХНОЛОГИИ ПРИГОТОВЛЕНИЯ ГИДРОГЕЛЯ GLYSOTRICAL И ИЗУЧЕНИЕ ЕГО РЕОЛОГИЧЕСКИХ И БИОФАРМАЦЕВТИЧЕСКИХ СВОЙСТВ

Мехралиева С.Дж.

Азербайджанский медицинский университет, Баку, Азербайджан

Целью данного исследования явилась разработка технологии приготовления гидрогеля Glysotrical и изучение его реологических и биофармацевтических особенностей.

На основе гелеобразующего хитозана и трех видов пенетратов (ПЭГ-400, глицерин и твин-80) разработан состав нового гидрогеля Glysotrical. Изучены его реологические свойства прибором Reotest-2 (Россия), а биофармацевтические свойства искусственной (целлофан) и природной мембран (куриной и свиной кожи) - методом диализа.

Представлен сравнительный анализ реологических свойств раствора хитозана в различных концентрациях и приготовленного на его основе геля Glysotrical. Определено, что полученный на основе 5% раствора хитозана гель отвечает технологическим требованиям (рН-5,5-6,0; температура плавления – 75,0±1,07°C; динамическая вязкость– 890,6±3,57 спз). Выявлены реологические свойства гидрогеля Glysotrical, приготовленного на основе многокомпонентного состава в различных температурных режимах (20,40,60°C). Выявлено, что при температуре 20 и 40°C напряжение сдвига гелиевого препарата (458 Н/м², 355 Н/м²) ниже, а значение динамической вязкости (912 спз, 602 спз) выше, чем у геля хитозана и при этих температурах гидрогель стабилен.

При сравнительных биофармацевтических исследованиях выявлена высокая кинетическая активность гидрогеля, в составе которого содержится твин-80. В целлофановой мембране - максимальное количество

рутина, диффузия в диализат из гелиевой массы в течение 5 часов составляет 57,54±0,51%; в обычной коже курицы - 20,04±0,55%; в коже курицы, обработанной 2% лимонной кислотой - 23,14±0,45%; в обычной коже свиньи - 12,64±0,09%; в коже свиньи, обработанной кислотой - 15,08±0,11%.

Изучение разработанных лекарственных форм при различных температурных режимах выявило, что гель Glysotrical при температуре 10-22°C сохраняется в течение двух лет.

Таким образом, на основе проведенного комплекса физико-химических, реологических, технологических и биофармацевтических исследований теоретически и экспериментально обоснован состав и технология получения 4% геля Glysotrical, обладающего фармацевтической доступностью, стабильностью и оптимальными реологическими показателями, рекомендованными для лечения дерматологических заболеваний.

რეზიუმე

ჰიდროგელი Glysotrical-ის მომზადების ტექნოლოგია და მისი რეოლოგიური და ბიოფარმაცევტული თვისებების შესწავლა

ს. მესხალია

ახერბაიჯანის სამედიცინო უნივერსიტეტი, ბაქო, ახერბაიჯანი

გელწარმოქმნელი ხიტოზანის და სამი სახეობის პენეტრატების (პეგ-400, გლიცერინი და თვინ-80) საფუძველზე შემუშავებულია ახალი ჰიდროგელი Glysotrical-ი. გელის რეოლოგიური თვისებები შესწავლილია Reotest-2 დანადგარის მეშვეობით, ხოლო ბიოფარმაცევტული – ხელოვნური (ცე-

ლოფანი) და ბუნებრივი (ქათმის და ღორის კანი) მემბრანების დიალიზის მეთოდით.

მოცემულია სხვადასხვა კონცენტრაციის ხიტოზანის ხსნარების და მის საფუძველზე მომზადებული Glysotrical-ის გელის შედარებითი ანალიზი. დადგენილია, რომ ხიტოზანის 5% ხსნარის საფუძველზე მიღებული გელი აკმაყოფილებს ტექნოლოგიურ მოთხოვნებს (pH-5,5-6,0; დნობის ტემპერატურა - 75,0±1,07°C; დინამიური სიბლანტე - 890,6±3,57 სპზ).

შესწავლილია მრავალკომპონენტური შემადგენლობის და სხვადასხვა ტემპერატურაზე (20,40,60°C) შემუშავებული ჰიდროგელ Glysotrical-ის რეოლოგიური თვისებები. დადგენილია, რომ 20 და 40°C ტემპერატურაზე ძვრის ძაბვის მანქანებზე ბევრად უფრო დაბალია, ხოლო დინამიური სიბლანტე კი უფრო მაღალია (912 სპზ და 602 სპზ), ვიდრე ხიტოზანის გელის.

ბიოფარმაცევტული თვისებების შედარებითი ანალიზის შედეგად აღმოჩნდა ჰიდროგელის მაღალი კინეტიკური აქტივობა, რაც გამოწვეულია მის შემადგენლობაში თვინ-80-ის შემცველობით. Glysotrical-ი 10-22°C ტემპერატურაზე ინარჩუნებს ყველა თავის თვისებას 2 წლის განმავლობაში.

ამგვარად, ფიზიკურ-ქიმიური, რეოლოგიური ტექნოლოგიური და ბიოფარმაცევტული გამოკვლევების საფუძველზე თეორიულად და ექსპერიმენტში შემუშავებულია 4% გელის Glysotrical-ის მიღების ტექნოლოგია და შემადგენლობა. გელი ხასიათდება ფარმაცევტული ხელმისაწვდომობით, სტაბილობით, ოპტიმალური რეოლოგიური მანქანებლებით. ყოველივე ზემოაღნიშნულიდან გამომდინარე ავტორი რეკომენდაციას უწევს Glysotrical-ის დერმატოლოგიურ პრაქტიკაში გამოყენებას.

THE ETYMOLOGICAL ROLE OF THE MAIN ATMOSPHERE POLLUTANTS IN DEVELOPMENT OF HUMAN DISEASES

¹Lomtadze N., ¹Kiknadze N., ¹Khakhnalidze R., ²Tusishvili Kh., ¹Alasania N., ²Kiknadze M.

¹Shota Rustaveli State University; ²Quality Management Public College, Batumi, Georgia

The atmospheric air occupies an important role among the other components of biosphere and its role on Earth is invaluable for every living organism. In the era of modern science-technological revolution human activities have increased to the geo-ecological extent causing changes in natural bio-geo-chemical cycle on Earth and ecological balance disorders in biosphere. These changes effect human health as 18 to 20% of human health level is determined by the environmental pollutants.

The atmospheric air pollution is caused by technological as well as natural polluting sources but the main pollutants are the anthropogenic sources: transport, industrial/agriculture enterprises, and energetic objects. New chemical and biological agents entering atmosphere cause negative results. Solid particles such as dust gets into the air from the fuel burning and other processes in which transport, cement factories and coal burning are mainly involved. These solid particles can cause the irritation of respiratory system (bronchi, lungs) if breathed in. There is data according to which they promote the malignant formations to appear in respiratory organs.

The negative results of unfavorable environment are directly bonded with the growth of population's health deterioration. Although it's hard to find the "cause and effect" link between the atmospheric air pollution and human health, long-term toxicological and epidemical researches point out that the atmospheric air pollution is a potential risk factor of the illnesses, disabilities and lethality. The chemical pollution of atmospheric air is a multicomponent process which causes the entrance of several various particles into the human organism simultaneously.

Because of the negative influence on human's health the World Health Organization has determined the air quality indicator and 6 most spread pollution criterias: suspended solid particles (PM); sulfure dioxide (SO₂); nitrogen dioxide (NO₂); carbon monoxide (CO); troposphere ozone (O₃) and plumbum (Pb). Polluted air influences a human through the direct contact as well as an indirect way - via precipitation of pollutants from the atmosphere and secondary pollution of water and soil.

The share of atmospheric air pollution in development of respiratory system diseases is 20% and of blood circulation system illnesses – 9%. The atmospheric air pollution degree is determined according to two basic classes of substances – carcinogenic and non-carcinogenic [2].

Sulfur dioxide (SO₂). Main sources of emission are the power stations working on oil or coal, boilers and metallurgical enterprises. The unlimited coal burning and usage of the motor fuel containing too much sulfur (diesel) are the main sources of spreading around sulfur dioxide. Sulfur dioxide causes the growth of water and soil acidity, influences human health and environment, irritates respiratory system, affects the nasal-gullet and trachea mucosa, causes the bronchi spasm and increases the respiratory system resistance while breathing. The irritating effect rises when using it as an aerosol which results in metabolic disorders, inhibition of oxidative processes in brain, liver, spleen and muscles; in irritating the blood-forming organs and in producing more hemoglobin. It's believed that high concentration of SO₂ in the air is directly linked with the growth of human morbidity and mortality. It's proved that respiratory organ diseases (bronchitis) become more frequent with growth of sulfur dioxide concentration in air. Breathing in the air with very high sulfur concentration causes shortness of breath and fainting. With its toxicity SO₂ belongs to the 3rd class of hazard [3].

Nitrogen Oxides. Are produced during a very high temperature and surplus of oxygen. The main sources of spreading nitrogen oxides are automobile and thermal power station exhaust, natural gas exhaust, smoke produced while gross waste burning, etc. It should be noted that nitrogen dioxide represents only 5% of oxides produced in a direct way while burning, but as a result of chemical reactions significant amount of nitrogen monoxide (NO) existing in the air quickly gets oxidized and turns into nitrogen dioxide (NO₂). NO₂ is more toxic than NO. First signs of poisoning are coughing, weakness, headache; it has irritating effect and sense of burning which causes the toxic swelling of lungs; it suppresses aerobic process and stimulates anaerobic oxidation process in lung tissues. The sense of a bad smell and mouth irritation are noticed in case of NO₂'s concentration being 0.008 mg/l. 0,014 mg/l cause the irritation of ocular and nasal mucosa. In case of higher concentration person gets heavily poisoned which often can end lethally. With its toxicity NO₂ belongs to the second class of hazard.

Carbon monoxide. Is a product of carbon's incomplete burning and arises during the incomplete burning of the fuel. The main sources of its emission are oil and coal burning, metallurgical manufacturing and transport fumes. Carbon

monoxide's (CO gas) negative effect on human organism is well-known but because of CO's low concentration in atmospheric air and its rapid oxidation ability it, most of the times, does not cause massive poisoning. However, in some circumstances, local air pollution with CO might reach an especially dangerous verge. With its toxicity CO belongs to the 4th class of the hazard. Carbone monoxide drives out an oxygen from the blood oxyhemoglobine, which causes oxygen deficiency in blood (hypoxia), or its absence (anoxia). The sensitivity towards acute poisoning and chronic poisoning by carbon monoxide can be various. The sensitivity among children and pregnant women is especially high.

Solid particles are other important pollutants of the atmospheric air that vary according to their chemical composition, size and origin (organic or inorganic). Solid particle is a mixture of electrically charged or neutral liquid or solid particles which can get into the atmospheric air through the direct emission as well as via interaction of other primary pollutants. The sources of solid particles' emission are: transport, fuel burning, industrial processes and so on [4,5].

The aim of our research was monitoring of the main atmospheric air pollutants concentration on Adjara Autonomous Republic territory in order to determine their role in causing different diseases.

Material and methods. Using analytical chemistry chemical and physical-chemical methods on the bases of Environment Monitoring laboratory the concentration of chemical atmospheric air pollutants (dust, SO₂, CO and NO₂) in the air was determined in Batumi. The dust determination method principle is based on establishing its concentration which is done by reducing special aerosol filter to the permanent weight before testing and afterwards by distinction of the latter weight and the weight received after the aspiration of examined air in a prepared filter. Determination of the CO mass concentration is based on its measuring with the help of gas-analyzer Palladium – 3M-01 which controls the maximum permissible concentration of CO in the atmospheric air. The measurement method is electric-chemical. The determination method of NO₂ is based on catching it with the special sorbent nitrogen paint. Produced nitrate ions are determined photometrically. Determination of SO₂ is based on oxidation of sulfur dioxide with hydrogen peroxide through the air; afterwards, catching it with barium chlorine and further photometric determination of the produced sulphate ions [6].

According to the researches it has been determined that the average annual concentrations of the main atmospheric air pollutants in Batumi in 2010 were: dust – 0,9 mg/m³; CO – 3,85 mg/m³; SO₂ – 0,066 mg/m³; NO₂ – 0,097 mg/m³. In 2011: dust – 0,60 mg/m³; CO – 2,89 mg/m³; SO₂ – 0,076 mg/m³; NO₂ – 0,128 mg/m³. In 2012: dust – 0,49 mg/m³; CO – 3,1 mg/m³; SO₂ – 0,111 mg/m³; NO₂ – 0,141 mg/m³ (Table 1).

Table 1. The Average annual concentration dynamics of major atmospheric air pollutants in Batumi according to 2010-2012 monitoring results

Index name	Years			Maximum permissible concentration, mg/m ³
	mg/m ³			
	2010	2011	2012	
Dust	0,9	0,60	0,49	0,15
Carbon Dioxide, CO	3,85	2,89	3,1	3,0
Sulfur Dioxide, SO ₂	0,066	0,076	0,111	0,05
Nitrogen Dioxide, NO ₂	0,097	0,128	0,141	0,04

As a result of the three-year monitoring on atmospheric air pollution the changes in terms of air pollution worsening have been noticed. It is connected with the increased number of vehicles, their technical problems, speed, fuel quality, etc. At the same time, taking into consideration that the air observation booth is located on a highway, near the traffic light, where the vehicles often brake, the fact of increased air pollution becomes explainable.

Based on Adjara Autonomous Republic Healthcare Center data we also studied the number of the registered diseases on Adjara Autonomous Republic territory in 2010-2012 which might significantly be in a correlative connection with the air pollution. The following belong to the category of above mentioned diseases: chronic

and nonspecific bronchitis - there were 2430 registered cases of chronic and unspecified bronchitis diagnosis in 2010; the prevalence was 646; in 2011 – 2395 cases, prevalence – 620; 2012 - 2720 cases, prevalence – 69. Asthma and asthma status diseases: 2010 – 1503 registered diagnosis, prevalence – 399; 2011 – 1302 cases, prevalence – 337; 2012 – 1151 cases, prevalence – 292. Allergic rhinitis – 1681 diagnosed registered cases in 2010, prevalence – 447; 2011 – 1519 diagnosed cases, prevalence – 393; 2010 – 1369 diagnosed cases, prevalence – 347. Trachea-, bronchi- and lung malignant tumor – 301 diagnosed registered cases in 2010, prevalence was 80; in 2011 – 242 diagnosed cases, prevalence – 63; in 2012 – 250 diagnosed cases, prevalence – 63 (Table 2).

Table 2. Adjara Autonomous Republic registered and diagnosed diseases in 2010-2012 connected to the atmospheric air pollution

Years	2010		2011		2012	
	Registered with determined diagnosis	Prevalence	Registered with determined diagnosis	Prevalence	Registered with determined diagnosis	Prevalence
Chronicle and nonspecific bronchitis	2430	646	2395	620	2720	690
Asthma and asthma status	1503	399	1302	337	1151	292
Allergic rhinitis	1681	447	1519	393	1369	347
Trachea, bronchi and lungs malignant tumor	301	80	242	63	250	63

To sum up, the data obtained by us makes it obvious that it is essential to pay a significant attention to the proper functionality of vehicles and to continue systematic observations on the atmospheric air chemical pollution in order to take preventive measures for its eradication. It is a present-day topic as well in terms of Batumi, with its rich natural, medical and climate resources, being one of the important tourist resorts on the Black Sea coast. The Public Healthcare Center statistics claim that the number of registered diseases which may be connected to the air pollution, specifically - chronic and nonspecific bronchitis, allergic rhinitis, asthma and asthma status diseases, lug-, trachea- and bronchi malignant tumor was especially high among the people above the age of 40 which is even more alarming.

It's vital to make some steps in order to prevent or reduce the number of influential risk-factors in relation to the environment and human; significant attention should be paid to the proper functionality of the vehicles and systematic observations should continue on the chemical pollution of the air to make proper decisions to reduce the number of diseases.

REFERENCES

1. გ. გუნია. ატმოსფეროს ეკოლოგიური მონიტორინგის მეტეოროლოგიური ასპექტები. თბილისი: საქართველოს ჰიდრომეტეოროლოგიის ინსტიტუტი; 2005: 265.
2. გ. ქაჯაია. გარემოყენებითი ეკოლოგიის საფუძვლები. გარემოს დაცვის ეკოლოგიური პრინციპები. თბილისი: 2002.
3. მ. გორდუხიანი, გ. ხატისაშვილი, თ. ვარაზი, მ. ყურაშვილი, მ. ფრუიძე. ქსენობიოქიმიის ეკოლოგიური ქიმიის საფუძვლები. თბილისი: 2011; 42-55.
4. ლ. თოდუა, თ. ქარჩავა, ჯ. ქარჩავა, ნ. ჩხუბიანი-აშვილი. ატმოსფერული ჰაერის დაბინძურების

რეგულირება და ძირითადი დაბინძურებული სექტორები საქართველოში. საქართველოს სტრატეგიული კვლევებისა და განვითარების ცენტრი. 2007; ბიულეტენი №106; 3-10.

5. Руководство по контролю загрязнения атмосферы. РД 52.04.186-89. М.: 1991; 101-18.

6. Zedginidze I. Expertise. Methods and Means. Tbilisi: Technical University; 1991.

SUMMARY

THE ETYMOLOGICAL ROLE OF THE MAIN ATMOSPHERE POLLUTANTS IN DEVELOPMENT OF HUMAN DISEASES

¹Lomtadze N., ¹Kiknadze N., ¹Khakhnalidze R., ²Tushishvili Kh., ¹Alasania N., ²Kiknadze M.

¹Shota Rustaveli State University; ²Quality Management Public College, Batumi, Georgia

The aim of research was monitoring of the main atmospheric air pollutants concentration on Adjara Autonomous Republic territory in order to determine their role in causing different diseases. The following atmospheric air pollutants have been determined in Batumi: dust, carbon monoxide, sulfur and nitrogen dioxide. The number of diseases registered in Adjara Autonomous Republic, which may be linked to the air pollution, has been studied. These are the following: chronic and nonspecific bronchitis, asthma and asthma status diseases, allergic rhinitis, trachea-, bronchi- and lung malignant tumor. In order to reduce the number of risk-factors significant attention should be paid to the proper functionality of the vehicles and systematic observations should continue on the chemical pollution of the air to make proper decisions to reduce the number of diseases.

Key words: air pollutants, air quality, diseases.

РЕЗЮМЕ

ЭТИОЛОГИЧЕСКАЯ РОЛЬ ОСНОВНЫХ ЗАГРЯЗНИТЕЛЕЙ АТМОСФЕРНОГО ВОЗДУХА В РАЗВИТИИ ЗАБОЛЕВАНИЙ ЧЕЛОВЕКА

¹Ломтатидзе Н.Д., ¹Кикнадзе Н.О., ¹Хахнелидзе Р.Г.,
²Тусишвили Х.А., ¹Аласания Н.Ш., ²Кикнадзе М.О.

¹Государственный университет им. Ш. Руставели;
²Общественный колледж по управлению качеством,
Батуми, Грузия

Целью исследования был мониторинг концентрации основных загрязнителей атмосферного воздуха на территории Аджарской АР для определения их роли в возникновении различных заболеваний. Определены следующие загрязняющие вещества атмосферного воздуха города Батуми: пыль, монооксид углерода, диоксиды серы и азота. Изучено число заболеваний, зарегистрированных на территории Аджарской АР в 2010-2012 гг. которые, предположительно, связаны с загрязнением воздуха: хронический и неспецифический бронхит, астма и заболевания астматического статуса, аллергический ринит, злокачественные опухоли трахеи, бронхов и легких. Делается вывод, что для сокращения риск факторов заболеваемости особое внимание необходимо обратить на исправность транспортных средств; систематически следить за загрязнением атмосферы химическими веществами.

რეზიუმე

ატმოსფერული ჰაერის ძირითად დამაბინძურებელთა ეტიოლოგიური როლი დაავადებათა განვითარებაში

¹ნ. ლომთათიძე, ¹ნ. კიკნაძე, ¹რ. ხახნელიძე,
²ხ. ტუსიშვილი, ¹ნ. ალასანია, ²მ. კიკნაძე

¹შოთა რუსთაველის სახელმწიფო უნივერსიტეტი,
ბათუმი; ²ზარისხის მართვის საზოგადოებრივი
კოლეჯი, ბათუმი, საქართველო

კვლევის მიზანს წარმოადგენდა აჭარის ა/რ ტერიტორიაზე ატმოსფერული ჰაერის ძირითადი დამაბინძურებლების კონცენტრაციის მონიტორინგი სხვადასხვა დაავადების განვითარებაში მათი როლის დასადგენად.

შესწავლილია ბათუმის ატმოსფერული ჰაერის დამაბინძურებელი ნივთიერებები: მტვერი, ნახშირბადის მონოქსიდი, გოგირდის და აზოტის დიოქსიდები, პარალელურად 2010-2012 წწ. აჭარის ა/რ ტერიტორიაზე რეგისტრირებული დაავადებათა რიცხვი, რომლებიც შესაძლოა მნიშვნელოვანწილად დაკავშირებულია ჰაერის დაბინძურებასთან: ქრონიკული და არასპეციფიკური ბრონქიტი, ასთმა და ასთმური სტატუსის დაავადებები, ალერგიული რინიტი, ტრაქეის, ბრონქების, ფილტვების ავთვისებიანი სიმსივნეები. გამოვლენილია ატმოსფერული ჰაერის დაბინძურებით გამოწვეულ დაავადებათა შესაძლო რაოდენობა.

* * *