

GEORGIAN MEDICAL NEWS

ISSN 1512-0112

№ 4 (313) Апрель 2021

ТБИЛИСИ - NEW YORK



ЕЖЕМЕСЯЧНЫЙ НАУЧНЫЙ ЖУРНАЛ

Медицинские новости Грузии
საქართველოს სამედიცინო სიახლენი

GEORGIAN MEDICAL NEWS

No 4 (313) 2021

Published in cooperation with and under the patronage
of the Tbilisi State Medical University

Издается в сотрудничестве и под патронажем
Тбилисского государственного медицинского университета

გამოიცემა თბილისის სახელმწიფო სამედიცინო უნივერსიტეტთან
თანამშრომლობითა და მისი პატრონაჟით

ЕЖЕМЕСЯЧНЫЙ НАУЧНЫЙ ЖУРНАЛ
ТБИЛИСИ - НЬЮ-ЙОРК

GMN: Georgian Medical News is peer-reviewed, published monthly journal committed to promoting the science and art of medicine and the betterment of public health, published by the GMN Editorial Board and The International Academy of Sciences, Education, Industry and Arts (U.S.A.) since 1994. **GMN** carries original scientific articles on medicine, biology and pharmacy, which are of experimental, theoretical and practical character; publishes original research, reviews, commentaries, editorials, essays, medical news, and correspondence in English and Russian.

GMN is indexed in MEDLINE, SCOPUS, PubMed and VINITI Russian Academy of Sciences. The full text content is available through EBSCO databases.

GMN: Медицинские новости Грузии - ежемесячный рецензируемый научный журнал, издаётся Редакционной коллегией и Международной академией наук, образования, искусств и естествознания (IASEIA) США с 1994 года на русском и английском языках в целях поддержки медицинской науки и улучшения здравоохранения. В журнале публикуются оригинальные научные статьи в области медицины, биологии и фармации, статьи обзорного характера, научные сообщения, новости медицины и здравоохранения.

Журнал индексируется в MEDLINE, отражён в базе данных SCOPUS, PubMed и ВИНТИ РАН. Полнотекстовые статьи журнала доступны через БД EBSCO.

GMN: Georgian Medical News – საქართველოს სამედიცინო სიახლენი – არის ყოველთვიური სამეცნიერო სამედიცინო რეცენზირებადი ჟურნალი, გამოიცემა 1994 წლიდან, წარმოადგენს სარედაქციო კოლეგიისა და აშშ-ის მეცნიერების, განათლების, ინდუსტრიის, ხელოვნებისა და ბუნებისმეტყველების საერთაშორისო აკადემიის ერთობლივ გამოცემას. GMN-ში რუსულ და ინგლისურ ენებზე ქვეყნდება ექსპერიმენტული, თეორიული და პრაქტიკული ხასიათის ორიგინალური სამეცნიერო სტატიები მედიცინის, ბიოლოგიისა და ფარმაციის სფეროში, მიმოხილვითი ხასიათის სტატიები.

ჟურნალი ინდექსირებულია MEDLINE-ის საერთაშორისო სისტემაში, ასახულია SCOPUS-ის, PubMed-ის და ВИНТИ РАН-ის მონაცემთა ბაზებში. სტატიების სრული ტექსტი ხელმისაწვდომია EBSCO-ს მონაცემთა ბაზებშიდან.

МЕДИЦИНСКИЕ НОВОСТИ ГРУЗИИ

Ежемесячный совместный грузино-американский научный электронно-печатный журнал
Агентства медицинской информации Ассоциации деловой прессы Грузии,
Международной академии наук, индустрии, образования и искусств США.
Издается с 1994 г., распространяется в СНГ, ЕС и США

ГЛАВНЫЙ РЕДАКТОР

Николай Пирцхалаишвили

НАУЧНЫЙ РЕДАКТОР

Елене Гиоргадзе

ЗАМЕСТИТЕЛЬ ГЛАВНОГО РЕДАКТОРА

Нино Микаберидзе

НАУЧНО-РЕДАКЦИОННЫЙ СОВЕТ

Зураб Вадачкориа - председатель Научно-редакционного совета

Михаил Бахмутский (США), Александр Геннинг (Германия), Амиран Гамкрелидзе (Грузия),
Константин Кипиани (Грузия), Георгий Камкамидзе (Грузия),
Паата Куртанидзе (Грузия), Вахтанг Масхулия (Грузия),
Тенгиз Ризнис (США), Реваз Сепиашвили (Грузия), Дэвид Элуа (США)

НАУЧНО-РЕДАКЦИОННАЯ КОЛЛЕГИЯ

Константин Кипиани - председатель Научно-редакционной коллегии

Архимандрит Адам - Вахтанг Ахаладзе, Амиран Антадзе, Нелли Антелава, Тенгиз Асатиани,
Гия Берадзе, Рима Бериашвили, Лео Бокерия, Отар Герзмава, Лиана Гогиашвили, Нодар Гогебашвили,
Николай Гонгадзе, Лия Дваладзе, Тамар Долиашвили, Манана Жвания, Тамар Зерекидзе,
Ирина Квачадзе, Нана Квирквелия, Зураб Кеванишвили, Гурам Кикнадзе, Димитрий
Кордзаиа, Теймураз Лежава, Нодар Ломидзе, Джанлуиджи Мелотти, Марина Мамаладзе,
Караман Пагава, Мамука Пирцхалаишвили, Анна Рехвиашвили, Мака Сологашвили, Рамаз Хецуриани,
Рудольф Хохенфеллнер, Кахабер Челидзе, Тинатин Чиковани, Арчил Чхотуа,
Рамаз Шенгелия, Кетеван Эбралидзе

Website:

www.geomednews.org

The International Academy of Sciences, Education, Industry & Arts. P.O.Box 390177,
Mountain View, CA, 94039-0177, USA. Tel/Fax: (650) 967-4733

Версия: печатная. **Цена:** свободная.

Условия подписки: подписка принимается на 6 и 12 месяцев.

По вопросам подписки обращаться по тел.: 293 66 78.

Контактный адрес: Грузия, 0177, Тбилиси, ул. Асатиани 7, IV этаж, комната 408
тел.: 995(32) 254 24 91, 5(55) 75 65 99

Fax: +995(32) 253 70 58, e-mail: ninomikaber@geomednews.com; nikopir@geomednews.com

По вопросам размещения рекламы обращаться по тел.: 5(99) 97 95 93

© 2001. Ассоциация деловой прессы Грузии

© 2001. The International Academy of Sciences,
Education, Industry & Arts (USA)

GEORGIAN MEDICAL NEWS

Monthly Georgia-US joint scientific journal published both in electronic and paper formats of the Agency of Medical Information of the Georgian Association of Business Press; International Academy of Sciences, Education, Industry and Arts (USA).
Published since 1994. Distributed in NIS, EU and USA.

EDITOR IN CHIEF

Nicholas Pirtskhalaishvili

SCIENTIFIC EDITOR

Elene Giorgadze

DEPUTY CHIEF EDITOR

Nino Mikaberidze

SCIENTIFIC EDITORIAL COUNCIL

Zurab Vadachkoria - Head of Editorial council

Michael Bakhmutsky (USA), Alexander Gënning (Germany),
Amiran Gamkrelidze (Georgia), David Elua (USA),
Konstantin Kipiani (Georgia), Giorgi Kamkamidze (Georgia), Paata Kurtanidze (Georgia),
Vakhtang Maskhulia (Georgia), Tengiz Riznis (USA), Revaz Sepiashvili (Georgia)

SCIENTIFIC EDITORIAL BOARD

Konstantin Kipiani - Head of Editorial board

Archimandrite Adam - Vakhtang Akhaladze, Amiran Antadze, Nelly Antelava,
Tengiz Asatiani, Gia Beradze, Rima Beriashvili, Leo Bokeria, Kakhaber Chelidze,
Tinatin Chikovani, Archil Chkhotua, Lia Dvaladze, Tamar Doliashvili, Ketevan Ebralidze,
Otar Gerzmava, Liana Gogiashvili, Nodar Gogebashvili, Nicholas Gongadze,
Rudolf Hohenfellner, Zurab Kevanishvili, Ramaz Khetsuriani, Guram Kiknadze,
Dimitri Kordzaia, Irina Kvachadze, Nana Kvirkvelia, Teymuraz Lezhava, Nodar Lomidze, Marina
Mamaladze, Gianluigi Melotti, Kharaman Pagava, Mamuka Pirtskhalaishvili,
Anna Rekhviashvili, Maka Sologhashvili, Ramaz Shengelia, Tamar Zerekidze, Manana Zhvania

CONTACT ADDRESS IN TBILISI

GMN Editorial Board
7 Asatiani Street, 4th Floor
Tbilisi, Georgia 0177

Phone: 995 (32) 254-24-91
995 (32) 253-70-58
Fax: 995 (32) 253-70-58

CONTACT ADDRESS IN NEW YORK

NINITEX INTERNATIONAL, INC.
3 PINE DRIVE SOUTH
ROSLYN, NY 11576 U.S.A.

Phone: +1 (917) 327-7732

WEBSITE

www.geomednews.org

К СВЕДЕНИЮ АВТОРОВ!

При направлении статьи в редакцию необходимо соблюдать следующие правила:

1. Статья должна быть представлена в двух экземплярах, на русском или английском языках, напечатанная через **полтора интервала на одной стороне стандартного листа с шириной левого поля в три сантиметра**. Используемый компьютерный шрифт для текста на русском и английском языках - **Times New Roman (Кириллица)**, для текста на грузинском языке следует использовать **AcadNusx**. Размер шрифта - **12**. К рукописи, напечатанной на компьютере, должен быть приложен CD со статьей.

2. Размер статьи должен быть не менее десяти и не более двадцати страниц машинописи, включая указатель литературы и резюме на английском, русском и грузинском языках.

3. В статье должны быть освещены актуальность данного материала, методы и результаты исследования и их обсуждение.

При представлении в печать научных экспериментальных работ авторы должны указывать вид и количество экспериментальных животных, применявшиеся методы обезболивания и усыпления (в ходе острых опытов).

4. К статье должны быть приложены краткое (на полстраницы) резюме на английском, русском и грузинском языках (включающее следующие разделы: цель исследования, материал и методы, результаты и заключение) и список ключевых слов (key words).

5. Таблицы необходимо представлять в печатной форме. Фотокопии не принимаются. **Все цифровые, итоговые и процентные данные в таблицах должны соответствовать таковым в тексте статьи**. Таблицы и графики должны быть озаглавлены.

6. Фотографии должны быть контрастными, фотокопии с рентгенограмм - в позитивном изображении. Рисунки, чертежи и диаграммы следует озаглавить, пронумеровать и вставить в соответствующее место текста **в tiff формате**.

В подписях к микрофотографиям следует указывать степень увеличения через окуляр или объектив и метод окраски или импрегнации срезов.

7. Фамилии отечественных авторов приводятся в оригинальной транскрипции.

8. При оформлении и направлении статей в журнал МНГ просим авторов соблюдать правила, изложенные в «Единых требованиях к рукописям, представляемым в биомедицинские журналы», принятых Международным комитетом редакторов медицинских журналов - <http://www.spinesurgery.ru/files/publish.pdf> и http://www.nlm.nih.gov/bsd/uniform_requirements.html В конце каждой оригинальной статьи приводится библиографический список. В список литературы включаются все материалы, на которые имеются ссылки в тексте. Список составляется в алфавитном порядке и нумеруется. Литературный источник приводится на языке оригинала. В списке литературы сначала приводятся работы, написанные знаками грузинского алфавита, затем кириллицей и латиницей. Ссылки на цитируемые работы в тексте статьи даются в квадратных скобках в виде номера, соответствующего номеру данной работы в списке литературы. Большинство цитированных источников должны быть за последние 5-7 лет.

9. Для получения права на публикацию статья должна иметь от руководителя работы или учреждения визу и сопроводительное отношение, написанные или напечатанные на бланке и заверенные подписью и печатью.

10. В конце статьи должны быть подписи всех авторов, полностью приведены их фамилии, имена и отчества, указаны служебный и домашний номера телефонов и адреса или иные координаты. Количество авторов (соавторов) не должно превышать пяти человек.

11. Редакция оставляет за собой право сокращать и исправлять статьи. Корректур авторам не высылаются, вся работа и сверка проводится по авторскому оригиналу.

12. Недопустимо направление в редакцию работ, представленных к печати в иных издательствах или опубликованных в других изданиях.

При нарушении указанных правил статьи не рассматриваются.

REQUIREMENTS

Please note, materials submitted to the Editorial Office Staff are supposed to meet the following requirements:

1. Articles must be provided with a double copy, in English or Russian languages and typed or computer-printed on a single side of standard typing paper, with the left margin of 3 centimeters width, and 1.5 spacing between the lines, typeface - **Times New Roman (Cyrillic)**, print size - 12 (referring to Georgian and Russian materials). With computer-printed texts please enclose a CD carrying the same file titled with Latin symbols.

2. Size of the article, including index and resume in English, Russian and Georgian languages must be at least 10 pages and not exceed the limit of 20 pages of typed or computer-printed text.

3. Submitted material must include a coverage of a topical subject, research methods, results, and review.

Authors of the scientific-research works must indicate the number of experimental biological species drawn in, list the employed methods of anesthetization and soporific means used during acute tests.

4. Articles must have a short (half page) abstract in English, Russian and Georgian (including the following sections: aim of study, material and methods, results and conclusions) and a list of key words.

5. Tables must be presented in an original typed or computer-printed form, instead of a photocopied version. **Numbers, totals, percentile data on the tables must coincide with those in the texts of the articles.** Tables and graphs must be headed.

6. Photographs are required to be contrasted and must be submitted with doubles. Please number each photograph with a pencil on its back, indicate author's name, title of the article (short version), and mark out its top and bottom parts. Drawings must be accurate, drafts and diagrams drawn in Indian ink (or black ink). Photocopies of the X-ray photographs must be presented in a positive image in **tiff format**.

Accurately numbered subtitles for each illustration must be listed on a separate sheet of paper. In the subtitles for the microphotographs please indicate the ocular and objective lens magnification power, method of coloring or impregnation of the microscopic sections (preparations).

7. Please indicate last names, first and middle initials of the native authors, present names and initials of the foreign authors in the transcription of the original language, enclose in parenthesis corresponding number under which the author is listed in the reference materials.

8. Please follow guidance offered to authors by The International Committee of Medical Journal Editors guidance in its Uniform Requirements for Manuscripts Submitted to Biomedical Journals publication available online at: http://www.nlm.nih.gov/bsd/uniform_requirements.html
http://www.icmje.org/urm_full.pdf

In GMN style for each work cited in the text, a bibliographic reference is given, and this is located at the end of the article under the title "References". All references cited in the text must be listed. The list of references should be arranged alphabetically and then numbered. References are numbered in the text [numbers in square brackets] and in the reference list and numbers are repeated throughout the text as needed. The bibliographic description is given in the language of publication (citations in Georgian script are followed by Cyrillic and Latin).

9. To obtain the rights of publication articles must be accompanied by a visa from the project instructor or the establishment, where the work has been performed, and a reference letter, both written or typed on a special signed form, certified by a stamp or a seal.

10. Articles must be signed by all of the authors at the end, and they must be provided with a list of full names, office and home phone numbers and addresses or other non-office locations where the authors could be reached. The number of the authors (co-authors) must not exceed the limit of 5 people.

11. Editorial Staff reserves the rights to cut down in size and correct the articles. Proof-sheets are not sent out to the authors. The entire editorial and collation work is performed according to the author's original text.

12. Sending in the works that have already been assigned to the press by other Editorial Staffs or have been printed by other publishers is not permissible.

**Articles that Fail to Meet the Aforementioned
Requirements are not Assigned to be Reviewed.**

ავტორთა საქურაღებოლ!

რედაქციაში სტატიის წარმოდგენისას საჭიროა დაიცვათ შემდეგი წესები:

1. სტატია უნდა წარმოადგინოთ 2 ცალად, რუსულ ან ინგლისურ ენებზე დაბეჭდილი სტანდარტული ფურცლის 1 გვერდზე, 3 სმ სიგანის მარცხენა ველისა და სტრიქონებს შორის 1,5 ინტერვალის დაცვით. გამოყენებული კომპიუტერული შრიფტი რუსულ და ინგლისურენოვან ტექსტებში - **Times New Roman (Кириллица)**, ხოლო ქართულენოვან ტექსტში საჭიროა გამოვიყენოთ **AcadNusx**. შრიფტის ზომა – 12. სტატიას თან უნდა ახლდეს CD სტატიით.

2. სტატიის მოცულობა არ უნდა შეადგენდეს 10 გვერდზე ნაკლებს და 20 გვერდზე მეტს ლიტერატურის სიის და რეზიუმეების (ინგლისურ, რუსულ და ქართულ ენებზე) ჩათვლით.

3. სტატიაში საჭიროა გაშუქდეს: საკითხის აქტუალობა; კვლევის მიზანი; საკვლევი მასალა და გამოყენებული მეთოდები; მიღებული შედეგები და მათი განსჯა. ექსპერიმენტული ხასიათის სტატიების წარმოდგენისას ავტორებმა უნდა მიუთითონ საექსპერიმენტო ცხოველების სახეობა და რაოდენობა; გაუტკივარებისა და დაძინების მეთოდები (მწვავე ცდების პირობებში).

4. სტატიას თან უნდა ახლდეს რეზიუმე ინგლისურ, რუსულ და ქართულ ენებზე არანაკლებ ნახევარი გვერდის მოცულობისა (სათაურის, ავტორების, დაწესებულების მითითებით და უნდა შეიცავდეს შემდეგ განყოფილებებს: მიზანი, მასალა და მეთოდები, შედეგები და დასკვნები; ტექსტუალური ნაწილი არ უნდა იყოს 15 სტრიქონზე ნაკლები) და საკვანძო სიტყვების ჩამონათვალი (key words).

5. ცხრილები საჭიროა წარმოადგინოთ ნაბეჭდი სახით. ყველა ციფრული, შემაჯამებელი და პროცენტული მონაცემები უნდა შეესაბამებოდეს ტექსტში მოყვანილს.

6. ფოტოსურათები უნდა იყოს კონტრასტული; სურათები, ნახაზები, დიაგრამები - დასათაურებული, დანომრილი და სათანადო ადგილას ჩასმული. რენტგენოგრამების ფოტოასლები წარმოადგინეთ პოზიტიური გამოსახულებით **tiff** ფორმატში. მიკროფოტოსურათების წარწერებში საჭიროა მიუთითოთ ოკულარის ან ობიექტივის საშუალებით გადიდების ხარისხი, ანათალების შედეგის ან იმპრეგნაციის მეთოდი და აღნიშნოთ სურათის ზედა და ქვედა ნაწილები.

7. სამამულო ავტორების გვარები სტატიაში აღინიშნება ინიციალების თანდართვით, უცხოურისა – უცხოური ტრანსკრიპციით.

8. სტატიას თან უნდა ახლდეს ავტორის მიერ გამოყენებული სამამულო და უცხოური შრომების ბიბლიოგრაფიული სია (ბოლო 5-8 წლის სიღრმით). ანბანური წყობით წარმოდგენილ ბიბლიოგრაფიულ სიაში მიუთითეთ ჯერ სამამულო, შემდეგ უცხოელი ავტორები (გვარი, ინიციალები, სტატიის სათაური, ჟურნალის დასახელება, გამოცემის ადგილი, წელი, ჟურნალის №, პირველი და ბოლო გვერდები). მონოგრაფიის შემთხვევაში მიუთითეთ გამოცემის წელი, ადგილი და გვერდების საერთო რაოდენობა. ტექსტში კვადრატულ ფხიხლებში უნდა მიუთითოთ ავტორის შესაბამისი N ლიტერატურის სიის მიხედვით. მიზანშეწონილია, რომ ციტირებული წყაროების უმეტესი ნაწილი იყოს 5-6 წლის სიღრმის.

9. სტატიას თან უნდა ახლდეს: ა) დაწესებულების ან სამეცნიერო ხელმძღვანელის წარდგინება, დამოწმებული ხელმოწერითა და ბეჭდით; ბ) დარგის სპეციალისტის დამოწმებული რეცენზია, რომელშიც მითითებული იქნება საკითხის აქტუალობა, მასალის საკმაობა, მეთოდის სანდოობა, შედეგების სამეცნიერო-პრაქტიკული მნიშვნელობა.

10. სტატიის ბოლოს საჭიროა ყველა ავტორის ხელმოწერა, რომელთა რაოდენობა არ უნდა აღემატებოდეს 5-ს.

11. რედაქცია იტოვებს უფლებას შეასწოროს სტატია. ტექსტზე მუშაობა და შეჯერება ხდება საავტორო ორიგინალის მიხედვით.

12. დაუშვებელია რედაქციაში ისეთი სტატიის წარდგენა, რომელიც დასაბეჭდად წარდგენილი იყო სხვა რედაქციაში ან გამოქვეყნებული იყო სხვა გამოცემებში.

აღნიშნული წესების დარღვევის შემთხვევაში სტატიები არ განიხილება.

Содержание:

Rahardjo H.E., Ückert S., Maerker V., Bannowsky A., Kuczyk M.A., Kedia G.T. STIMULATION OF THE CYCLIC AMP/GMP SIGNALLING ENHANCES THE RELAXATION OF ISOLATED HUMAN DETRUSOR SMOOTH MUSCLE ACHIEVED BY PHOSPHODIESTERASE INHIBITORS	7
Styopushkin S., Chaikovskiy V., Chernylovskiy V., Sokolenko R., Bondarenko D. POSTOPERATIVE HEMORRHAGE AS A COMPLICATION OF A PARTIAL NEPHRECTOMY: FREQUENCY, FEATURES AND MANAGEMENT.....	12
Бурьянов А.А., Лыходий В.В., Задниченко М.А., Соболевский Ю.Л., Пшеничный Т.Е. КЛИНИЧЕСКАЯ ОЦЕНКА РЕЗУЛЬТАТОВ ХИРУРГИЧЕСКОГО ЛЕЧЕНИЯ ПАЦИЕНТОВ С ДЕГЕНЕРАТИВНЫМИ ПОВРЕЖДЕНИЯМИ КОРНЯ МЕДИАЛЬНОГО МЕНИСКА	20
Чернооков А.И., Рамишвили В.Ш., Долгов С.И., Николаев А.М., Атаян А.А., Белых Е.Н. СОВРЕМЕННАЯ СТРАТЕГИЯ ЛЕЧЕНИЯ БОЛЬНЫХ С РЕЦИДИВАМИ ВАРИКОЗНОЙ БОЛЕЗНИ ПОСЛЕ ЭНДОВАЗАЛЬНЫХ ВМЕШАТЕЛЬСТВ.....	26
Babaskin D., Litvinova T., Babaskina L., Krylova O., Savinova O., Winter E. EFFECT OF ELECTRO- AND ULTRAPHONOPHORESIS OF THE PHYTOCOMPLEX ON MICROCIRCULATORY AND BIOCHEMICAL PARAMETERS IN PATIENTS WITH KNEE JOINT OSTEOARTHRITIS	34
Japaridze Sh., Lomidze L., Nakhutsrishvili I., Davituliani V., Kekelidze I. APPLICATION OF ANTIBIOTIC-CONTAINING EAR DROPS IN TREATMENT OF ACUTE OTITIS MEDIA.....	41
Sevbitov A., Emelina E., Khvatov I., Emelina G., Timoshin A., Yablokova N. EFFECT OF SMOKING STEAM COCKTAILS ON THE HARD TISSUES OF THE ORAL CAVITY	44
Borysenko A., Dudnikova M. CLINICAL RATIONALE OF CHOOSING A TOOTH-BLEACHING AGENT	48
Kladnichkin I., Ivanov S., Bekreev V., Salata A., Trufanov V. METHODOLOGY FOR CONSISTENT COPYING OF THE OVERDENTURE RESTORATION PARAMETERS FOR DENTAL IMPLANT PROSTHESIS IN THE TREATMENT OF TOTAL EDENTIA.....	51
Гоциридзе К.Э., Кинтрая Н.П., Гогия Т.Э., Надареишвили Л.Н. ИММУННЫЕ НАРУШЕНИЯ И ИХ РОЛЬ В ПРЕРЫВАНИИ БЕРЕМЕННОСТИ.....	57
Sirko A., Mizyakina K., Chekha K. POST-TRAUMATIC HEADACHE. CURRENT VIEWS ON PATHOPHYSIOLOGICAL MECHANISMS OF DEVELOPMENT AND CLINICAL SPECIFICS (REVIEW)	60
Fedorenko S., Onopriienko I., Vitomskiy V., Vitomska M., Kovelska A. INFLUENCE OF A PSYCHOTYPE OF A PATIENT WITH MUSCULOSKELETAL DISORDER ON THE DEGREE OF WORK DISABILITY.....	66
Krylov A., Khorobrykh T., Petrovskaya A., Khmyrova S., Agadzhyanov V., Khusainova N. ROLE OF THROMBODYNAMICS GLOBAL COAGULATION TEST IN IMPROVING TREATMENT RESULTS IN PATIENTS WITH CORONAVIRUS INFECTION AT A COVID-19 HOSPITAL	72
Petrov V., Molozhavenko E., Ivashina E., Sozonov A., Baksheev E. LASER THERMAL ABLATION OF BENIGN THYROID NODULES AS AN EFFECTIVE, SAFE AND MINIMALLY INVASIVE METHOD FOR TREATING NODULAR GOITER (REVIEW)	79
Gavrtsyuk V., Merenkova I., Vlasova N., Vychenko O. CLINICAL FACTORS ASSOCIATED WITH THE RISK OF PULMONARY SARCOIDOSIS RELAPSE	84
Дорош Д.Н., Лядова Т.И., Волобуева О.В., Попов Н.Н., Сорокина О.Г., Огнивенко Е.В. КЛИНИКО-ИММУНОЛОГИЧЕСКИЕ ОСОБЕННОСТИ ГЕРПЕСВИРУСНЫХ ЗАБОЛЕВАНИЙ НА ФОНЕ ВИЧ.....	89

Ivakhniuk T., Ivakhniuk Yu. INTESTINAL MICROBIOTA IN ALZHEIMER'S DISEASE	94
Lazashvili T., Silagadze T., Kapetivadze V., Tabukashvili R., Maglapheridze Z., Kuparadze M. ACTION OF SIMVASTATIN IN IMPROVING COGNITIVE FUNCTIONS IN VASCULAR DEMENTIA.....	98
Kolinko L., Shlykova O., Izmailova O., Vesnina L., Kaidashev I. SIRT1 CONTRIBUTES TO POLARIZATION OF PERIPHERAL BLOOD MONOCYTES BY INCREASING STAT6 EXPRESSION IN YOUNG PEOPLE WITH OVERWEIGHT AND LOW-RISK OBESITY	102
Акимов М.А., Политова А.С., Пекарский С.П., Коваленко В.В., Телефонко Б.М. ПСИХИЧЕСКОЕ РАССТРОЙСТВО КАК ОБЯЗАТЕЛЬНЫЙ МЕДИЦИНСКИЙ КРИТЕРИЙ ОГРАНИЧЕННОЙ ВМЕНЯЕМОСТИ	113
Жармаханова Г.М., Сырлыбаева Л.М., Кононец В.И., Нурбаулина Э.Б., Байкадамова Л.И. МОЛЕКУЛЯРНО-ГЕНЕТИЧЕСКИЕ АСПЕКТЫ РАЗВИТИЯ МЕТИЛМАЛОНОВОЙ АЦИДУРИИ (ОБЗОР)	118
Zhvania M., Kvezereli-Kopadze M., Kutubidze T., Kapanadze N., Gordeladze M., Iakobashvili A., Nakhutsrishvili E. COVID-19 AND CHILDREN: COMPLICATIONS AND LATE OUTCOMES.....	124
Tukhtiyeva N., Dossanov B., Sakalouski A., Syzdykbayev M., Zhunussov Y. METHODS OF TREATMENT OF LEGG - CALVÉ - PERTHES DISEASE (REVIEW)	127
Shengelia M., Burjanadze G., Koshoridze M., Kuchukashvili Z., Koshoridze N. STRESS-AFFECTED Akt/mTOR PATHWAY UPREGULATED BY LONG-TERM CREATINE INTRAPERITONEAL ADMINISTRATION.....	134
Morar I., Ivashchuk A., Bodyaka V., Domanchuk T., Antoniv A. FEATURES OF GRANULATION TISSUE MORPHOLOGY AROUND THE NET ALLOTRANSPLANT WHEN APPLYING POSTOPERATIVE RADIATION THERAPY	139
Харисова Н.М., Смирнова Л.М., Кузьмин А.Ф., Рыспаева Г.К., Лепесбаева Г.А. ОСОБЕННОСТИ РАЗВИТИЯ РЕПРОДУКТИВНОЙ СИСТЕМЫ ПРИ ИСПОЛЬЗОВАНИИ ГЕНЕТИЧЕСКИ МОДИФИЦИРОВАННЫХ ИСТОЧНИКОВ (ЭКСПЕРИМЕНТАЛЬНОЕ ИССЛЕДОВАНИЕ).....	146
Nikolaishvili M., Nanobashvili Z., Mitagvaria N. RADON HORMESIS IN EPILEPTIC PATHOGENESIS AND PREDICTORS OF OXIDATIVE STRESS.....	152
Ходели Н.Г., Чхaidze З.А., Шенгелия О.С., Сонгулашвили Д.П., Инаури Н.А. СОВЕРШЕНСТВОВАНИЕ ПЕРФУЗИОННОГО ПОТОКА НАСОСОВ КРОВИ.....	158
Гнатюк М.С., Татарчук Л.В., Крицак М.Ю., Коноваленко С.О., Слабый О.Б., Монастырская Н.Я. МОРФОМЕТРИЧЕСКАЯ ОЦЕНКА ОСОБЕННОСТЕЙ РЕМОДЕЛИРОВАНИЯ КРОВЕНОСНЫХ СОСУДОВ СЕМЕННИКОВ ПРИ АРТЕРИАЛЬНОЙ ГИПЕРТЕНЗИИ В МАЛОМ КРУГЕ КРОВООБРАЩЕНИЯ В ЭКСПЕРИМЕНТЕ	163
Goncharuk O., Savosko S., Petriv T., Medvediev V., Tymbaliuk V. QUANTITATIVE HISTOLOGICAL ASSESSMENT OF SKELETAL MUSCLE HYPOTROPHY AFTER NEUROTOMY AND SCIATIC NERVE REPAIR IN RATS	169
Sharashenidze T., Shvelidze Kh., Tsimakuridze M., Turabelidze-Robaqidze S., Buleishvili M., Sanikidze T. ROLE OF β -ADRENOCEPTORS IN REGULATION OF ERYTHROCYTES' RHEOLOGICAL FUNCTIONS (REVIEW)	173
Afanasieva M., Stoianov M., Kuli-Ivanchenko K., Ivanchenko A., Shotova-Nikolenko A. VACCINATION: STATE-IMPLEMENTED MEDICO-SOCIAL AND LEGAL MEASURES.....	176
Булеца С.Б., Заборовский В.В., Менджул М.В., Пирого И.С., Тымчак В.В., Стойка А.В. ПРАВОВАЯ ЗАЩИТА И ОСОБЕННОСТИ ПРИМЕНЕНИЯ ТЕХНОЛОГИЙ ВИРТУАЛЬНОЙ РЕАЛЬНОСТИ В МЕДИЦИНЕ	180
Осмолян В.А., Домбровская Е.Н., Хорошенко О.В. УЧАСТИЕ ВРАЧА В ДОПРОСЕ НЕСОВЕРШЕННОЛЕТНЕГО ЛИЦА КАК ОБЯЗАТЕЛЬНАЯ ПРАВОВАЯ НОРМА В ЗАКОНОДАТЕЛЬСТВЕ	186

რეზიუმე

სისხლდენა თირკმლის რეზექციის შემდეგ: სისშირე, წინაპირობები და მენეჯმენტი

ს. სტიოპუშკინი, ვ. ჩაიკოვსკი, ვ. ჩერნილოვსკი,
რ. სოკოლენკო, დ. ბონდარენკო

ქალაქის №1 კლინიკური საავადმყოფო, დნეპრი,
უკრაინა

კვლევის მიზანს წარმოადგენდა შესაძლო ოპერაციის შემდგომი გართულებების ხასიათის და მიზეზების და ოპერაციის შემდგომი სისხლდენის სისშირის განსაზღვრა თირკმლის რეზექციის შემდეგ.

ქალაქის №4 კლინიკური ჰოსპიტალის ბაზაზე 2008 წლიდან 2019 წლის დეკემბრამდე ჩატარებულია თირკმლის 175 რეზექცია, მათგან 41 ოპერაცია – თირკმლის ლაპაროსკოპიული რეზექცია, 134 ოპერაცია – თირკმლის ღია რეზექცია. 152 შემთხვევაში გამოვლინდა თირკმლის კიბო. ორივე ჯგუფში შეფასდა პაციენტის ზოგადი სტატუსი, სიმსივნის ზომა, R.E.N.A.L-სკალის მაჩვენებლები, ოპერაციული მიდგომა, თერმული იშემიის დრო, ოპერაციის შემდგომი სისხლდენების სისშირე და მათი ხარისხი.

ჩატარებული კვლევის შედეგებზე დაყრდნობით დადგენილია, რომ R.E.N.A.L-სკალა წარმოადგენს კარგ ინსტრუმენტს ოპერაციის შემდგომი მოგვიანებითი სისხლდენების პროგნოზისათვის ორგანო-შემანარჩუნებელი ქირურგიული ჩარევის შემდგომ, რაც სტატისტიკურად მნიშვნელოვანია. მეორე მხრივ, მხოლოდ R.E.N.A.L-სკალის გამოყენება ვერ იქნება მოგვიანებითი სისხლდენების განვითარების პროგნოზული ინსტრუმენტი. შესაძლოა, კვლევაში განხილული ოპერაციის შემდგომი სისხლდენის შემთხვევების არასაკმარის რაოდენობას (175 შემთხვევიდან - 6) აქვს გარკვეული სტატისტიკური შეზღუდვები. მოგვიანებითი სისხლდენების უკეთესი პროგნოზისათვის, როგორც ჩანს, ნეფრომეტრიის გარდა, მხედველობაში მისაღები და მნიშვნელოვანია სვემენტური არტერიების სიახლოვე რეზექციის კედესთან, კოაგულოპათიის რაიმე ფორმის არსებობა და ოპერაციამდელი ანტიოთრომბული თერაპია, სიმუქნე. R.E.N.A.L ინდექსის მაღალი მაჩვენებლები ოპერაციის შემდგომი მნიშვნელოვანი სისხლდენის რისკის პირდაპირპროპორციულია, თუმცა, ასეთი სისხლდენა თირკმელზე ორგანო-შემანარჩუნებელი ოპერაციის შემდეგ იშვიათია. ოპერაციის შემდგომი სელექციური ემბოლიზაცია წარმოადგენს არჩევის მეთოდს და, უმეტეს შემთხვევაში, ეფექტურია თირკმლის სისხლდენის შეჩერებისა და მისი ფუნქციის შენარჩუნებისათვის.

КЛИНИЧЕСКАЯ ОЦЕНКА РЕЗУЛЬТАТОВ ХИРУРГИЧЕСКОГО ЛЕЧЕНИЯ ПАЦИЕНТОВ С ДЕГЕНЕРАТИВНЫМИ ПОВРЕЖДЕНИЯМИ КОРНЯ МЕДИАЛЬНОГО МЕНИСКА

Бурьянов А.А., Лыходий В.В., Задниченко М.А., Соболевский Ю.Л., Пшеничный Т.Е.

Национальный медицинский университет им. А.А. Богомольца, кафедра травматологии и ортопедии, Киев, Украина

Разрывом корня мениска является отрыв с костным фрагментом или радиальный разрыв мениска на расстоянии до 1 см от места его прикрепления на большеберцовой кости [17]. Повреждения корня медиального мениска бывают травматическими, 70% - дегенеративными разрывами [3,9], которые чаще встречаются у женщин среднего возраста и составляют от 10 до 21% повреждений заднего рога медиального мениска [4,18].

В связи с прогрессивным накоплением знаний о структурно-функциональных нарушениях в менисках, коленном суставе, развитием технологий и хирургических техник подходы к лечению повреждений менисков постоянно меняются.

Биомеханические нарушения при повреждениях корня мениска являются «критическими», приводят к быстрому прогрессированию остеоартроза коленного сустава [19] и требуют хирургического лечения в отличие от дегенеративных повреждений заднего рога, которые эффективно подвигаются консервативному лечению.

Традиционно для лечения повреждений менисков применяют частичную менискэктомию, которая демонстрирует удовлетворительные клинические результаты [12,15]. Однако, частичное или полное удаление мениска

приводит к возникновению остеоартроза, а при его наличии - к быстрому прогрессированию [20].

Вопрос хирургического лечения дегенеративных повреждений корня медиального мениска по сей день остается открытым и требует дальнейшего изучения.

Цель исследования - анализ результатов лечения пациентов после трансоссального шва и частичной менискэктомии при дегенеративных повреждениях корня мениска у пациентов с остеоартрозом коленного сустава 1-2 стадии по Kalgren-Lawrence.

Материал и методы. Проведено проспективное исследование 55 пациентов с дегенеративными повреждениями корня медиального мениска.

Критерии включения: дегенеративные разрывы корня медиального мениска у пациентов с медиальным остеоартрозом 1-2 стадии по Kalgren-Lawrence (K-L).

Критерии исключения: остеоартроз коленного сустава 3 и 4 степени по K-L, сопутствующие разрывы латерального мениска, варусная деформация коленного сустава более 7 град, ограничение сгибания и/или разгибания в коленном суставе более 10 град, асептический некроз медиального мыщелка бедренной или большеберцовой кости, ожирение 2 и 3 степени, наличие тяжелой соматической патологии.

Показания к хирургическому лечению – наличие механических симптомов повреждения медиального мениска, длительность заболевания более 3 месяцев, неэффективность консервативного лечения (нестероидные противовоспалительные препараты, физиотерапия, ЛФК), подтвержденный разрыв медиального мениска на МРТ.

Для диагностики дегенеративного повреждения корня медиального мениска использовали артроскопию (рис. 1) и МРТ (1,5 Тесла), рис. 2.

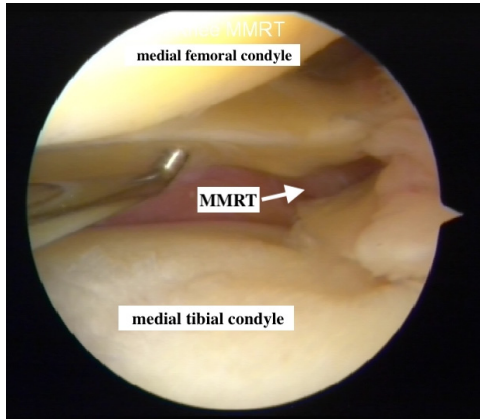


Рис. 1. Артроскопия левого коленного сустава, вид с латерального портала: MMRT - разрыв корня медиального мениска

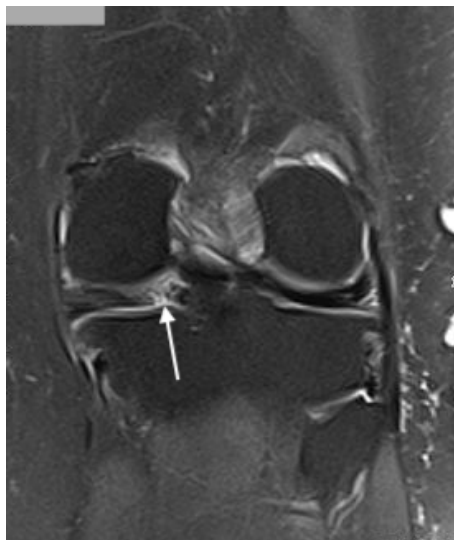

Рис. 2. МРТ левого коленного сустава стрелкой указан разрыв корня медиального мениска

Тип повреждения корня медиального мениска оценивали согласно артроскопической классификации, предложенной La Prade et al. [14]. Исследовали результаты хирургического лечения при повреждениях «корня» медиального мениска 2,3,4 типа по La Prade et al.

Степень повреждения хряща медиального мыщелка бедренной кости оценивали по шкале Outerbridge, выбирая участок с наиболее тяжелым повреждением.

В зависимости от вида хирургического вмешательства пациенты распределены на основную ($n_0=18$) и группу сравнения ($n_c=37$).

В группе сравнения проводили частичную менискэктомию ($n_c=37$), которая заключалась в удалении заднего рога и ча-

стично тела медиального мениска под артроскопическим контролем. Пациентам основной группы проводили шов корня медиального мениска под артроскопическим контролем с использованием трансстибиальной техники «pull-out» [10].

Средний возраст пациентов в основной группе составил $53,61 \pm 4,92$ года, в группе сравнения – $54,16 \pm 4,4$ года ($p=0,67$), таблица 1.

Шов корня медиального мениска состоит из следующих этапов: мобилизация тела и заднего рога (заднемедиальные отделы капсулы коленного сустава) медиального мениска с помощью артроскопических ножниц, шейвирование синовиальной оболочки над и под мениском, формирование одного или двух каналов в медиальной мыщелке большеберцовой кости с помощью тиббиального направителя, наложение двух швов на «корень» медиального мениска с помощью прошивателя «FIRSTPASS MINI» с формированием хотя бы одной петли по типу «lasso-loop» (рис. 3), что обеспечивает надежную фиксацию дегенеративно измененной ткани мениска и уменьшает риски прорезывания швов, проведение швов через трансстибиальные каналы с фиксацией на кортикальном слое. При проведении артроскопического вмешательства турникет не использовался.

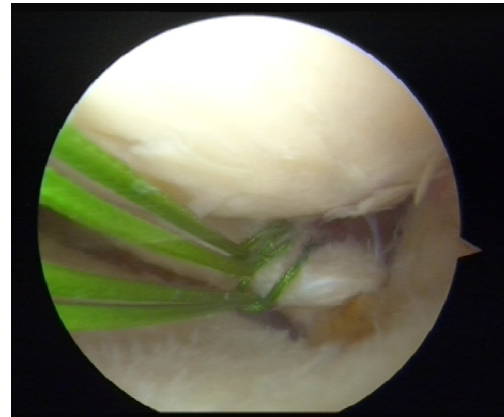


Рис. 3. Артроскопия левого коленного сустава, вид с латерального портала, прошивание корня с формированием петли по типу «lasso-loop»

Группы пациентов по основным показателям (возраст, пол, степень повреждения хряща медиального мыщелка по Outerbridge, индекс массы тела) являются сопоставимыми и сравнимыми (таблица 1).

Клиническая оценка результатов проведена до хирургического лечения и спустя 1 и 2 года после операции с использованием оценочных шкал Lyscholtz и Tegner.

Проведен расчет средних уровней показателей с оценкой их вариабельности и статистической значимости – средняя арифметическая и среднее квадратическое отклонение (сигма). Проверка нормальности распределения данных проведена по критерию Шапиро-Уилка. При сравнении взаимосвязанных данных (до – после лечения) использовали парный t-тест, а при сравнении независимых групп - критерий Манна-Уитни. Сравнение распределений пациентов по полу и тяжести повреждения хряща (Outerbridge) в группах оценивали по критерию Хи-квадрат (χ^2).

Оценка результатов анализа проводилась с уровнем статистической значимости не ниже 95% ($p < 0,05$).

Результаты и обсуждение. Клинически значимый разрыв корня медиального мениска наблюдали чаще у женщин (72,7%), чем у мужчин (27,3%).

Таблица 1. Сравнение пациентов основной и группы сравнения по полу, среднему возрасту, индексу массы тела (ИМТ) и степени повреждения хряща по Outerbridge

Параметры	Основная группа n ₀ =18	Группа сравнения n _c =37	p
Пол	муж. - 4 (22,2%) жен. - 14 (77,8%)	муж. - 11 (29,7%) жен. - 26 (70,3%)	0,557 *
Средний возраст	53,61±4,92	54,16±4,4	0,677 **
ИМТ (кг/м ²)	32,1±1,85	31,8±1,92	0,688 **
Повреждения хряща медиально-го мыщелка бедренной кости по Outerbridge	1 ст. - 5 (27,8%) 2 ст. - 11 (61,1%) 3 ст. - 2 (11,1%)	1 ст. - 11 (29,7%) 2 ст. - 24 (64,9%) 3 ст. - 2 (5,4%)	0,747 *

примечание: * - сравнение показателей по критерию Манна-Уитни; ** - сравнение показателей по критерию Хи-квадрат (χ^2)

Таблица 2. Результаты оценки по шкалам Lyscholt и Tegner до операции и спустя 1 и 2 года после операции

Шкалы	Основная группа n=18	Группа сравнения n=37	Различия между группами Δ (95%ДИ)	P (#)
Шкала Lyscholt до операции	62,5±4,6	63,8±4,2	-1,3 (-3,8 - 1,2)	p=0,301
Lyscholt 1 год после операции	88,5 ±6,1	82,8±5,2	5,7 (2,5 - 8,9)	p=0,001*
Lyscholt 2 года после операции	87,3±4,1	81,5±6,2	5,8 (2,5 - 9,1)	p=0,0012*
Tegner до операции	3,11±0,68	3,16±0,75	0,05 (-0,5 - 0,4)	P=0,814
Tegner 1 год после операции	5,1±1,1	5,02±0,6	0,08 (-0,4 - 0,5)	P=0,732
Tegner 2 года после операции	5,3±0,5	5,03±0,4	0,27 (0,02 - 0,52)	P=0,037*

До операции оценка по шкале Lysholm у пациентов основной группы составила 62,5 ± 4,6 балла, в группе сравнения - 63,8 ± 4,2 балла (p=0,3) оценка по шкале Tegner у пациентов основной группы составила 3,11±0,68 балла, в группе сравнения - 3,16 ± 0,75 балла (p=0,8).

Спустя 1 год после операции оценка по шкале Lysholm у пациентов основной группы составила 88,5±6,1 балл, в группе сравнения - 82,8±5,2 балла (p=0,001). Спустя 2 года после операции оценка по шкале Lysholm у пациентов основной группы составила 87,3±4,1 балл, в группе сравнения - 81,5 ± 6,2 балла (p=0,001), график.

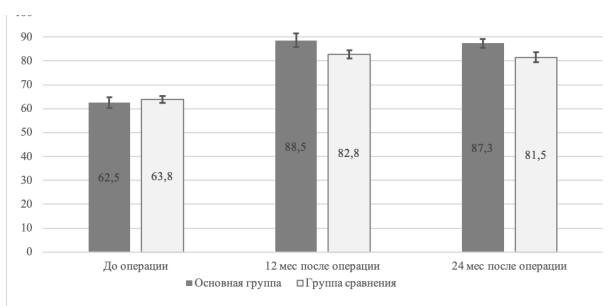


График 2. Сравнение результатов оценки по шкале Lysholm до и после лечения (1 год и 2 года) по шкале Lysholm.

Оценка по шкале Tegner спустя 1 год после операции у пациентов основной группы составила 5,1±1,1 балла, в группе сравнения - 5,02±0,6 балла (p=0,7). Оценка по шкале Tegner спустя 2 года после операции у пациентов основной группы составила 5,3±0,5 балла, в группе сравнения - 5,03±0,4 балла (p=0,03), таблица 2.

Улучшение краткосрочных клинических результатов лечения отмечали у пациентов, как основной, так и группы сравнения спустя 1 и 2 года после операции. Однако, у па-

циентов основной группы, которым проводили шов корня медиального мениска наблюдали достоверно лучшие клинические результаты чем в группе сравнения по шкале Lysholm спустя 1 год и 2 года после операции (p<0,05).

Следует отметить, что достоверные отличия клинических результатов при оценке по шкале Tegner отмечались только спустя 2 года после операции, основная группа имела лучшие результаты (p<0,05). У 2 пациентов основной группы и 2 группы сравнения с повреждением хряща медиального мыщелка бедренной кости 3 степени по Outerbridge по шкале Lysholm отмечались «удовлетворительные» результаты лечения.

В течение 2 лет наблюдения пациенты основной и группы сравнения не нуждались в эндопротезировании или корригирующей остеотомии.

Улучшение отмечалось у пациентов как основной, так и группы сравнения с дегенеративными разрывами корня мениска при наличии 3 степени за Outerbridge повреждения хряща медиального мыщелка бедренной кости. Использование шва корня мениска с хондромодифицирующими вмешательствами вместо менискэктомии позволило значительно уменьшить болевой синдром.

У 32 (58,2%) пациентов разрыв корня медиального мениска локализовался на расстоянии 3-6 мм от места прикрепления, что соответствует 2b типу повреждения, у 7 (12,7%) пациентов отмечался 2a тип, у 11 (20%) - 2c тип, у 2 (3,6%) пациентов - 3 тип и у 3 (5,5%) - 4 тип повреждения корня медиального мениска таблица 3.

В течение 2 лет наблюдения в основной и группе сравнения повторных ревизионных артроскопических вмешательств не проводили.

Следует отметить, что модифицированная классификация La Prade повреждений корня мениска учитывает характер разрыва корня мениска и величину разрыва, которая связана с его экструзией [10].

Таблица 3. Распределение по типу повреждения корня медиального мениска у пациентов

Тип 1	-
Тип 2a	7(12,7%)
Тип 2b	32(58,2%)
Тип 2c	11 (20,0%)
Тип 3	2 (3,6%)
Тип 4	3 (5,5%)

Чем больше величина разрыва в области корня, тем больше экструзия мениска и более выражены дегенеративные изменения в коленном суставе [11].

В биомеханических исследованиях повреждения корня мениска приводило к увеличению контактного давления в медиальном компартменте на 25% в сравнении с интактным мениском, что является предпосылкой прогрессирования остеоартроза коленного сустава [8]. Такие повреждения связаны с развитием спонтанного асептического некроза в медиальном компартменте [21]. Увеличение нагрузки на суставной хрящ, которое возникает в коленном суставе при повреждении корня медиального мениска, сопоставимо с изменениями, возникающими при тотальной менискэктомии [1].

Экструзия мениска более чем на 3 мм, которая возникает при полном или частичном повреждении корня мениска сочетается со значительными дегенеративными изменениями в коленном суставе [16]. Разрыв корня мениска рассматривают не только как следствие остеоартроза коленного сустава, но и как одну из причин развития остеоартроза.

Современные подходы к лечению повреждений менисков включают: консервативное лечение, артроскопическую частичную менискэктомию, реконструктивные вмешательства, которые направлены на сохранение мениска (шов, аутоимплантация), трансплантацию мениска [5].

Известно, что частичная менискэктомия имеет ряд недостатков, связанных с увеличением нагрузки на суставной хрящ [2,22] и прогрессированием остеоартроза коленного сустава [6].

Следует отметить, что в исследованиях Krguch AJ. и Johnson NR. полное или частичное удаление медиального мениска при повреждениях корня не улучшило клинические результаты лечения, а привело к быстрому прогрессированию остеоартроза и необходимости эндопротезирования коленного сустава в 54% случаев уже спустя 4,5 лет [13].

Итак, частичная менискэктомия достаточно простая и дешевая технология, обеспечивающая удовлетворительный краткосрочный результат и может быть рекомендована при значительных дегенеративных изменениях заднего рога и/или сложных разрывах заднего рога и корня, которые приводят к значительной экструзии мениска и делают невозможным его шов и фиксацию.

Шов корня мениска предполагает его фиксацию от места разрыва и создание условий для регенерации и сращения. При значительных структурных повреждениях и дегенеративных изменениях ткани мениска использование шва корня мениска сомнительно.

Применение различных фиксаторов и прошивателей при шве мениска приводит к увеличению стоимости хирургического вмешательства, однако уменьшает прогрессирование остеоартроза и необходимость дальнейшего эндопротезирования коленного сустава [2].

Шов корня мениска является относительно простой и быстрой операцией при наличии соответствующего инструментария, которая потенциально может замедлять прогрессирование остеоартроза [7] и, следовательно, является патогенетически более обоснованной, чем менискэктомия.

Применение шва корня мениска считается целесообразным при дегенеративных повреждениях 2 типа по La Prade, которые являются радиальным разрывом с локализацией от 0 до 9 мм от места прикрепления медиального мениска.

Восстановление целостности мениска при дегенеративных разрывах корня медиального мениска 3 и 4 степени по La Prade нецелесообразно из-за значительных повреждений и выраженных дегенеративных изменений ткани мениска.

Вывод. Дегенеративные разрывы корня медиального мениска по сей день остаются актуальной проблемой, требующей проведения дальнейших исследований и определения оптимальной тактики лечения. При дегенеративных повреждениях корня медиального мениска 2 типа по La Prade трансоссальный шов является методом выбора, который позволяет получить лучшие клинические результаты в сравнении с частичной менискэктомией, а также замедлить прогрессирование остеоартроза коленного сустава.

ЛИТЕРАТУРА

- Allaire R, Muriuki M, Gilbertson L, Harner CD. Biomechanical consequences of a tear of the posterior root of the medial meniscus. Similar to total meniscectomy. J Bone Joint Surg Am. 2008, 90 (9): 1922-1931. doi: 10.2106 / JBJS.G.00748
- Baratz ME, Fu FH, Mengato R. Meniscal tears: the effect of meniscectomy and of repair on intraarticular contact areas and stress in the human knee. A preliminary report. Am J Sports Med. 1986; 14 (4): 270-275. doi: 10.1177 / 036354658601400405
- Bhatia S, LaPrade CM, Ellman MB, LaPrade RF. Meniscal root tears: significance, diagnosis, and treatment. Am J Sports Med. 2014;42(12):3016-3030. doi:10.1177/0363546514524162
- Cinque ME, Chahla J, Moatshe G, Faucett SC, Krych AJ, LaPrade RF. Meniscal root tears: a silent epidemic. Br J Sports Med. 2018;52(13):872-876. doi:10.1136/bjsports-2017-098942
- Doral MN, Bilge O, Huri G, Turhan E, Verdonk R. Modern treatment of meniscal tears. EFORT Open Rev. 2018;3(5):260-268. Published 2018 May 21. doi:10.1302/2058-5241.3.170067
- Faucett SC, Geisler BP, Chahla J, et al. Meniscus Root Repair vs Meniscectomy or Nonoperative Management to Prevent Knee Osteoarthritis After Medial Meniscus Root Tears: Clinical and Economic Effectiveness. Am J Sports Med. 2019, 47 (3): 762-769. doi: 10.1177 / 0363546518755754
- Feeley BT, Liu S, Garner AM, Zhang AL, Pietzsch JB. The cost-effectiveness of meniscal repair versus partial meniscectomy: A model-based projection for the United States. Knee. 2016, 23 (4): 674-680. doi: 10.1016 / j.knee.2016.03.006

8. Harner CD, Mauro CS, Lesniak BP, Romanowski JR. Biomechanical consequences of a tear of the posterior root of the medial meniscus. Surgical technique. J Bone Joint Surg Am. 2009;91 Suppl 2:257-270. doi:10.2106/JBJS.I.00500

9. Kim YJ, Kim JG, Chang SH, Shim JC, Kim SB, Lee MY. Posterior root tear of the medial meniscus in multiple knee ligament injuries. Knee. 2010;17(5):324-328. doi:10.1016/j.knee.2009.10.001

10. Kim JY, Bin SI, Kim JM, Lee BS, Oh SM, Cho WJ. A Novel Arthroscopic Classification of Degenerative Medial Meniscus Posterior Root Tears Based on the Tear Gap. Orthop J Sports Med. 2019, 7 (3): 2325967119827945. Published 2019 Mar 18 doi: 10.1177 / 2325967119827945

11. Kim JY, Bin SI, Kim JM, Lee BS, Oh SM, Park MH. Tear gap and severity of osteoarthritis are associated with meniscal extrusion in degenerative medial meniscus posterior root tears. Orthop Traumatol Surg Res. 2019; 105 (7): 1395-1399. doi: 10.1016 / j.otsr.2019.09.015

12. Kim C, Bin SI, Kim JM, Lee BS, Kim TH. Progression of radiographic osteoarthritis after partial meniscectomy in degenerative medial meniscal posterior root tears was greater in varus- than in neutral-aligned knees: a minimum 5-year follow-up [published online ahead of print, 2020 Feb 17]. Knee Surg Sports Traumatol Arthrosc. 2020;10.1007/s00167-020-05905-w. doi:10.1007/s00167-020-05905-w

13. Krych AJ, Johnson NR, Mohan R, Dahm DL, Levy BA, Stuart MJ. Partial meniscectomy provides no benefit for symptomatic degenerative medial meniscus posterior root tears. Knee Surg Sports Traumatol Arthrosc. 2017;26(4):1117-22.

14. LaPrade RF, Matheny LM, Moulton SG, James EW, Dean CS. Posterior Meniscal Root Repairs: Outcomes of an Anatomic Transtibial Pull-Out Technique. Am J Sports Med. 2017;45(4):884-891. doi:10.1177/0363546516673996

15. Lee BS, Bin SI, Kim JM, Park MH, Lee SM, Bae KH. Partial Meniscectomy for Degenerative Medial Meniscal Root Tears Shows Favorable Outcomes in Well-Aligned, Nonarthritic Knees. Am J Sports Med. 2019;47(3):606-611. doi:10.1177/0363546518819225

16. Lerer DB, Umans HR, Hu MX, Jones MH. The role of meniscal root pathology and radial meniscal tear in medial meniscal extrusion. Skeletal Radiol. 2004; 33 (10): 569-574. doi: 10.1007 / s00256-004-0761-2

17. Marzo J, Marzo JM, Gurske-DePerio J. Effects of medial meniscus posterior horn avulsion and repair on tibio-femoral contact area and peak contact pressure with clinical implications. Am J Sports Med. 2009;37(1):124-129. doi:10.1177/0363546508323254

18. Matheny LM, Ockuly AC, Steadman JR, LaPrade RF. Posterior meniscus root tears: associated pathologies to assist as diagnostic tools. Knee Surg Sports Traumatol Arthrosc. 2015;23(10):3127-3131. doi:10.1007/s00167-014-3073-7

19. Papalia R, Vasta S, Franceschi F, D'Adamio S, Maffulli N, Denaro V. Meniscal root tears: from basic science to ultimate surgery. Br Med Bull. 2013;106:91-115. doi:10.1093/bmb/ldt002

20. Stein T, Mehling AP, Welsch F, von Eisenhart-Rothe R, Jäger A. Long-term outcome after arthroscopic meniscal repair versus arthroscopic partial meniscectomy for traumatic meniscal tears. Am J Sports Med. 2010;38(8):1542-1548. doi:10.1177/0363546510364052

21. Yamagami R, Taketomi S, Inui H, Tahara K, Tanaka S. The role of medial meniscus posterior root tear and proximal tibial morphology in the development of spontaneous osteonecrosis and osteoarthritis of the knee. Knee. 2017;24(2):390-395. doi:10.1016/j.knee.2016.12.004

22. Zhang, Kaijia et al. "Effect of degenerative and radial tears of the meniscus and resultant meniscectomy on the knee joint: a finite element analysis". Journal of orthopaedic translation vol. 18 20-31. 21 Jan. 2019, doi: 10.1016 / j.jot.2018.12.004.

SUMMARY

ASSESSMENT OF CLINICAL RESULTS OF SURGICAL TREATMENT OF PATIENTS WITH DEGENERATIVE MEDIAL MENISCUS ROOT TEARS

Buryanov O., Lykholdii V., Zadnichenko M., Sobolevskiy Yu, Pshenychnyi T.

Bogomolets National Medical University, Department of traumatology and orthopedics Kyiv, Ukraine

Damage of the medial meniscus root is critical, because it leads to rapid progression of knee osteoarthritis and requires surgical treatment.

Purpose - to evaluate results of surgical treatment in patients with degenerative medial meniscus root tear with 1st and 2nd K-L knee osteoarthritis.

The results of treatment of 55 patients with degenerative medial meniscus root tears were evaluated. MRI and arthroscopy were used for diagnosis. Patients were divided into the main group (n_o=18) and comparison group (n_c=37) patients. In the comparison group, a partial meniscectomy was performed (n_c=37), which consisted of the removal of the damaged posterior horn and part of the body of the medial meniscus under arthroscopic control. In the main group (n_o=18) the suture of the medial meniscus root was performed under arthroscopic control.

Before surgery, the score on the Lyscholm scale in patients of the main group (n=18) was 62.5±4.6 points, in the comparison group (n=37) - 63.8±4.2 points (p>0.05). One year after surgery, the score on the Lyscholm scale in patients of the main group (n=18) 88.5±6.1 points, in the comparison group (n=37) - 82,8±5,2 points (p<0.05). Two year after surgery, the score on the Lyscholm scale in patients of the main group (n=18) 87,3±4,1 points, in the comparison group (n=37) - 81,5±6,2 points (p<0.05).

The suture of the medial meniscus root is the method of choice that allows to get better clinical results compared to partial meniscectomy, as well as slowdown the development of knee osteoarthritis.

Keywords: meniscus root tear, knee, osteoarthritis, surgical treatment.

РЕЗЮМЕ

КЛИНИЧЕСКАЯ ОЦЕНКА РЕЗУЛЬТАТОВ ХИРУРГИЧЕСКОГО ЛЕЧЕНИЯ ПАЦИЕНТОВ С ДЕГЕНЕРАТИВНЫМИ ПОВРЕЖДЕНИЯМИ КОРНЯ МЕДИАЛЬНОГО МЕНИСКА

Бурьянов А.А., Лыходий В.В., Задниченко М.А., Соболевский Ю.Л., Пшеничный Т.Е.

Национальный медицинский университет им. А.А. Богомольца, кафедра травматологии и ортопедии, Киев, Украина

Цель исследования - анализ результатов лечения пациентов после трансоссального шва и частичной менискэктомии при дегенеративных повреждениях корня мениска у

пациентов с остеоартрозом коленного сустава 1-2 стадии по Kalgren-Lawrence.

Проведено проспективное исследование 55 пациентов с дегенеративными повреждениями корня медиального мениска. В группе сравнения выполнена частичная менискэктомия (n=37), в основной группе (n=18) - шов корня медиального мениска. Средний возраст пациентов в основной группе составил 53,61±4,92 года, в группе сравнения - 54,16±4,4 года. Клиническая оценка результатов проведена до хирургического лечения и спустя 1 и 2 года после операции с использованием оценочных шкал Lyscholm и Tegner.

До операции оценка по шкале Lyscholm у пациентов основной группы составила 62,5±4,6 балла, в группе сравнения - 63,8±4,2 балла (p=0,3); оценка по шкале Tegner у пациентов основной группы составила 3,11±0,68 балла, в группе сравнения - 3,16±0,75 балла (p=0,8).

Спустя 1 год после операции оценка по шкале Lyscholm

у пациентов основной группы составила 88,5±6,1 балла, в группе сравнения - 82,8±5,2 балла (p=0,001), спустя 2 года после операции оценка по шкале Lyscholm у пациентов основной группы составила 87,3±4,1 балла, в группе сравнения - 81,5±6,2 балла (p=0,001).

Оценка по шкале Tegner спустя 1 год после операции у пациентов основной группы составила 5,1±1,1 балла, в группе сравнения - 5,02±0,6 балла (p=0,7). Оценка по шкале Tegner спустя 2 года после операции у пациентов основной группы составила 5,3±0,5 балла, в группе сравнения - 5,03±0,4 балла (p=0,03).

Согласно оценочных шкал Lyscholm и Tegner при дегенеративных повреждениях корня медиального мениска 2 типа по La Prade трансоссальный шов является методом выбора, который позволяет получить лучшие клинические результаты в сравнении с частичной менискэктомией, а также замедлить прогрессирование остеоартроза коленного сустава.

რეზიუმე

მედიალური მენისკის ფესვის დეგენერაციული დაზიანებების მქონე პაციენტების ქირურგიული მკურნალობის შედეგების კლინიკური შეფასება

ა.ბურიანოვი, ვ.კლიხოდეი, მ.ზადნიჩენკო, ი.სობოლევსკი, ტ.პშენინი

ა.ბოგომოლცის სახ. ეროვნული სამედიცინო უნივერსიტეტი, ტრავმატოლოგიისა და ორთოპედიის კათედრა, უკრაინა

კვლევის მიზანს წარმოადგენდა მკურნალობის შედეგების ანალიზი გამჭოლი ნაკერის და ნაწილობრივი მენისკექტომიის შემდეგ მენისკის ფესვის დეგენერაციული დაზიანებებით პაციენტებში მუხლის სახსრის 1-2 სტადიის ოსტეოართროზით, Kalgren-Lawrence-ის მიხედვით.

ნატარებულა მედიალური მენისკის ფესვის დეგენერაციული დაზიანებების მქონე 55 პაციენტის პროსპექტიული კვლევა. შედარების ჯგუფში გაკეთდა ნაწილობრივი მენისკექტომია (n=37), ძირითად ჯგუფში კი - მედიალური მენისკის ფესვის ნაკერი (n=18). ძირითადი ჯგუფის პაციენტების საშუალო ასაკმა შეადგინა 53,61±4,92 წელი, შედარების ჯგუფში კი - 54,16±4,4 წელი. შედეგების კლინიკური შეფასება Lyscholm და Tegner სკალებით განხორციელდა ქირურგიულ მკურნალობამდე და ოპერაციიდან 1 და 2 წლის შემდეგ.

ოპერაციამდე Lyscholm სკალის მიხედვით ძირითადი ჯგუფის პაციენტებში შეფასებამ შეადგინა 62,5±4,6 ქულა, შედარების ჯგუფში - 63,8±4,2 ქულა (p=0,3); Tegner სკალით ძირითადი ჯგუფის პაციენტების შეფასება იყო 3,11±0,68 ქულა, შედარების ჯგუფში - 3,16±0,75 ქულა (p=0,8).

ოპერაციიდან 1 წლის შემდეგ Lyscholm სკალის მიხედვით ძირითადი ჯგუფის პაციენტებში შეფასებამ შეადგინა 88,5±6,1 ქულა, შედარების ჯგუფში - 82,8±5,2 ქულა (p=0,001); 2 წლის შემდეგ Lyscholm სკალის მიხედვით ძირითადი ჯგუფის პაციენტებში შეფასებამ შეადგინა 87,3±4,1 ქულა, შედარების ჯგუფში - 81,5±6,2 ქულა (p=0,001).

Tegner სკალით ოპერაციიდან 1 წლის შემდეგ ძირითადი ჯგუფის პაციენტებში შეფასებამ შეადგინა 5,1±1,1 ქულა, შედარების ჯგუფში - 5,02±0,6 ქულა (p=0,7); 2 წლის შემდეგ Tegner სკალის მიხედვით ძირითადი ჯგუფის პაციენტებში შეფასებამ შეადგინა 5,3±0,5 ქულა, შედარების ჯგუფში - 5,03±0,4 ქულა (p=0,03).

Lyscholm და Tegner სკალების მიხედვით, მედიალური მენისკის ფესვის დეგენერაციული დაზიანებების დროს (ტიპი 2 La Prade-ის მიხედვით) ნაკერი წარმოადგენს არჩევის მეთოდს, რომელიც იძლევა უკეთეს კლინიკურ შედეგებს, ნაწილობრივ მენისკექტომიასთან შედარებით, ასევე, განსაზღვრავს მუხლის სახსრის ოსტეოართროზის პროგრესირების შენელებას.