

GEORGIAN MEDICAL NEWS

ISSN 1512-0112

No 1 (310) Январь 2021

ТБИЛИСИ - NEW YORK



ЕЖЕМЕСЯЧНЫЙ НАУЧНЫЙ ЖУРНАЛ

Медицинские новости Грузии
საქართველოს სამედიცინო სიახლენი

GEORGIAN MEDICAL NEWS

No 1 (310) 2021

Published in cooperation with and under the patronage
of the Tbilisi State Medical University

Издается в сотрудничестве и под патронажем
Тбилисского государственного медицинского университета

გამოიცემა თბილისის სახელმწიფო სამედიცინო უნივერსიტეტთან
თანამშრომლობითა და მისი პატრონაჟით

ЕЖЕМЕСЯЧНЫЙ НАУЧНЫЙ ЖУРНАЛ
ТБИЛИСИ - НЬЮ-ЙОРК

GMN: Georgian Medical News is peer-reviewed, published monthly journal committed to promoting the science and art of medicine and the betterment of public health, published by the GMN Editorial Board and The International Academy of Sciences, Education, Industry and Arts (U.S.A.) since 1994. **GMN** carries original scientific articles on medicine, biology and pharmacy, which are of experimental, theoretical and practical character; publishes original research, reviews, commentaries, editorials, essays, medical news, and correspondence in English and Russian.

GMN is indexed in MEDLINE, SCOPUS, PubMed and VINITI Russian Academy of Sciences. The full text content is available through EBSCO databases.

GMN: Медицинские новости Грузии - ежемесячный рецензируемый научный журнал, издаётся Редакционной коллегией и Международной академией наук, образования, искусств и естествознания (IASEIA) США с 1994 года на русском и английском языках в целях поддержки медицинской науки и улучшения здравоохранения. В журнале публикуются оригинальные научные статьи в области медицины, биологии и фармации, статьи обзорного характера, научные сообщения, новости медицины и здравоохранения.

Журнал индексируется в MEDLINE, отражён в базе данных SCOPUS, PubMed и ВИНТИ РАН. Полнотекстовые статьи журнала доступны через БД EBSCO.

GMN: Georgian Medical News – საქართველოს სამედიცინო სიახლენი – არის ყოველთვიური სამეცნიერო სამედიცინო რეცენზირებადი ჟურნალი, გამოიცემა 1994 წლიდან, წარმოადგენს სარედაქციო კოლეგიისა და აშშ-ის მეცნიერების, განათლების, ინდუსტრიის, ხელოვნებისა და ბუნებისმეტყველების საერთაშორისო აკადემიის ერთობლივ გამოცემას. GMN-ში რუსულ და ინგლისურ ენებზე ქვეყნდება ექსპერიმენტული, თეორიული და პრაქტიკული ხასიათის ორიგინალური სამეცნიერო სტატიები მედიცინის, ბიოლოგიისა და ფარმაციის სფეროში, მიმოხილვითი ხასიათის სტატიები.

ჟურნალი ინდექსირებულია MEDLINE-ის საერთაშორისო სისტემაში, ასახულია SCOPUS-ის, PubMed-ის და ВИНТИ РАН-ის მონაცემთა ბაზებში. სტატიების სრული ტექსტი ხელმისაწვდომია EBSCO-ს მონაცემთა ბაზებშიდან.

МЕДИЦИНСКИЕ НОВОСТИ ГРУЗИИ

Ежемесячный совместный грузино-американский научный электронно-печатный журнал
Агентства медицинской информации Ассоциации деловой прессы Грузии,
Международной академии наук, индустрии, образования и искусств США.
Издается с 1994 г., распространяется в СНГ, ЕС и США

ГЛАВНЫЙ РЕДАКТОР

Николай Пирцхалаишвили

НАУЧНЫЙ РЕДАКТОР

Елене Гиоргадзе

ЗАМЕСТИТЕЛЬ ГЛАВНОГО РЕДАКТОРА

Нино Микаберидзе

НАУЧНО-РЕДАКЦИОННЫЙ СОВЕТ

Зураб Вадачкориа - председатель Научно-редакционного совета

Михаил Бахмутский (США), Александр Геннинг (Германия), Амиран Гамкрелидзе (Грузия),
Константин Кипиани (Грузия), Георгий Камкамидзе (Грузия),
Паата Куртанидзе (Грузия), Вахтанг Масхулия (Грузия),
Тенгиз Ризнис (США), Реваз Сепиашвили (Грузия), Дэвид Элуа (США)

НАУЧНО-РЕДАКЦИОННАЯ КОЛЛЕГИЯ

Константин Кипиани - председатель Научно-редакционной коллегии

Архимандрит Адам - Вахтанг Ахаладзе, Амиран Антадзе, Нелли Антелава, Тенгиз Асатиани,
Гия Берадзе, Рима Бериашвили, Лео Бокерия, Отар Герзмава, Лиана Гогиашвили, Нодар Гогебашвили,
Николай Гонгадзе, Лия Дваладзе, Тамар Долиашвили, Манана Жвания, Тамар Зерекидзе,
Ирина Квачадзе, Нана Квирквелия, Зураб Кеванишвили, Гурам Кикнадзе, Димитрий
Кордзаиа, Теймураз Лежава, Нодар Ломидзе, Джанлуиджи Мелотти, Марина Мамаладзе,
Караман Пагава, Мамука Пирцхалаишвили, Анна Рехвиашвили, Мака Сологашвили, Рамаз Хецуриани,
Рудольф Хохенфеллнер, Кахабер Челидзе, Тинатин Чиковани, Арчил Чхотуа,
Рамаз Шенгелия, Кетеван Эбралидзе

Website:

www.geomednews.org

The International Academy of Sciences, Education, Industry & Arts. P.O.Box 390177,
Mountain View, CA, 94039-0177, USA. Tel/Fax: (650) 967-4733

Версия: печатная. **Цена:** свободная.

Условия подписки: подписка принимается на 6 и 12 месяцев.

По вопросам подписки обращаться по тел.: 293 66 78.

Контактный адрес: Грузия, 0177, Тбилиси, ул. Асатиани 7, IV этаж, комната 408
тел.: 995(32) 254 24 91, 5(55) 75 65 99

Fax: +995(32) 253 70 58, e-mail: ninomikaber@geomednews.com; nikopir@geomednews.com

По вопросам размещения рекламы обращаться по тел.: 5(99) 97 95 93

© 2001. Ассоциация деловой прессы Грузии

© 2001. The International Academy of Sciences,
Education, Industry & Arts (USA)

GEORGIAN MEDICAL NEWS

Monthly Georgia-US joint scientific journal published both in electronic and paper formats of the Agency of Medical Information of the Georgian Association of Business Press; International Academy of Sciences, Education, Industry and Arts (USA).
Published since 1994. Distributed in NIS, EU and USA.

EDITOR IN CHIEF

Nicholas Pirtskhalaishvili

SCIENTIFIC EDITOR

Elene Giorgadze

DEPUTY CHIEF EDITOR

Nino Mikaberidze

SCIENTIFIC EDITORIAL COUNCIL

Zurab Vadachkoria - Head of Editorial council

Michael Bakhmutsky (USA), Alexander Gënning (Germany),
Amiran Gamkrelidze (Georgia), David Elua (USA),
Konstantin Kipiani (Georgia), Giorgi Kamkamidze (Georgia), Paata Kurtanidze (Georgia),
Vakhtang Maskhulia (Georgia), Tengiz Riznis (USA), Revaz Sepiashvili (Georgia)

SCIENTIFIC EDITORIAL BOARD

Konstantin Kipiani - Head of Editorial board

Archimandrite Adam - Vakhtang Akhaladze, Amiran Antadze, Nelly Antelava,
Tengiz Asatiani, Gia Beradze, Rima Beriashvili, Leo Bokeria, Kakhaber Chelidze,
Tinatin Chikovani, Archil Chkhotua, Lia Dvaladze, Tamar Doliashvili, Ketevan Ebralidze,
Otar Gerzmava, Liana Gogiashvili, Nodar Gogebashvili, Nicholas Gongadze,
Rudolf Hohenfellner, Zurab Kevanishvili, Ramaz Khetsuriani, Guram Kiknadze,
Dimitri Kordzaia, Irina Kvachadze, Nana Kvirkvelia, Teymuraz Lezhava, Nodar Lomidze, Marina
Mamaladze, Gianluigi Melotti, Kharaman Pagava, Mamuka Pirtskhalaishvili,
Anna Rekhviashvili, Maka Sologhashvili, Ramaz Shengelia, Tamar Zerekidze, Manana Zhvania

CONTACT ADDRESS IN TBILISI

GMN Editorial Board
7 Asatiani Street, 4th Floor
Tbilisi, Georgia 0177

Phone: 995 (32) 254-24-91
995 (32) 253-70-58
Fax: 995 (32) 253-70-58

CONTACT ADDRESS IN NEW YORK

NINITEX INTERNATIONAL, INC.
3 PINE DRIVE SOUTH
ROSLYN, NY 11576 U.S.A.

Phone: +1 (917) 327-7732

WEBSITE

www.geomednews.org

К СВЕДЕНИЮ АВТОРОВ!

При направлении статьи в редакцию необходимо соблюдать следующие правила:

1. Статья должна быть представлена в двух экземплярах, на русском или английском языках, напечатанная через **полтора интервала на одной стороне стандартного листа с шириной левого поля в три сантиметра**. Используемый компьютерный шрифт для текста на русском и английском языках - **Times New Roman (Кириллица)**, для текста на грузинском языке следует использовать **AcadNusx**. Размер шрифта - **12**. К рукописи, напечатанной на компьютере, должен быть приложен CD со статьей.

2. Размер статьи должен быть не менее десяти и не более двадцати страниц машинописи, включая указатель литературы и резюме на английском, русском и грузинском языках.

3. В статье должны быть освещены актуальность данного материала, методы и результаты исследования и их обсуждение.

При представлении в печать научных экспериментальных работ авторы должны указывать вид и количество экспериментальных животных, применявшиеся методы обезболивания и усыпления (в ходе острых опытов).

4. К статье должны быть приложены краткое (на полстраницы) резюме на английском, русском и грузинском языках (включающее следующие разделы: цель исследования, материал и методы, результаты и заключение) и список ключевых слов (key words).

5. Таблицы необходимо представлять в печатной форме. Фотокопии не принимаются. **Все цифровые, итоговые и процентные данные в таблицах должны соответствовать таковым в тексте статьи**. Таблицы и графики должны быть озаглавлены.

6. Фотографии должны быть контрастными, фотокопии с рентгенограмм - в позитивном изображении. Рисунки, чертежи и диаграммы следует озаглавить, пронумеровать и вставить в соответствующее место текста **в tiff формате**.

В подписях к микрофотографиям следует указывать степень увеличения через окуляр или объектив и метод окраски или импрегнации срезов.

7. Фамилии отечественных авторов приводятся в оригинальной транскрипции.

8. При оформлении и направлении статей в журнал МНГ просим авторов соблюдать правила, изложенные в «Единых требованиях к рукописям, представляемым в биомедицинские журналы», принятых Международным комитетом редакторов медицинских журналов - <http://www.spinesurgery.ru/files/publish.pdf> и http://www.nlm.nih.gov/bsd/uniform_requirements.html В конце каждой оригинальной статьи приводится библиографический список. В список литературы включаются все материалы, на которые имеются ссылки в тексте. Список составляется в алфавитном порядке и нумеруется. Литературный источник приводится на языке оригинала. В списке литературы сначала приводятся работы, написанные знаками грузинского алфавита, затем кириллицей и латиницей. Ссылки на цитируемые работы в тексте статьи даются в квадратных скобках в виде номера, соответствующего номеру данной работы в списке литературы. Большинство цитированных источников должны быть за последние 5-7 лет.

9. Для получения права на публикацию статья должна иметь от руководителя работы или учреждения визу и сопроводительное отношение, написанные или напечатанные на бланке и заверенные подписью и печатью.

10. В конце статьи должны быть подписи всех авторов, полностью приведены их фамилии, имена и отчества, указаны служебный и домашний номера телефонов и адреса или иные координаты. Количество авторов (соавторов) не должно превышать пяти человек.

11. Редакция оставляет за собой право сокращать и исправлять статьи. Корректур авторам не высылаются, вся работа и сверка проводится по авторскому оригиналу.

12. Недопустимо направление в редакцию работ, представленных к печати в иных издательствах или опубликованных в других изданиях.

При нарушении указанных правил статьи не рассматриваются.

REQUIREMENTS

Please note, materials submitted to the Editorial Office Staff are supposed to meet the following requirements:

1. Articles must be provided with a double copy, in English or Russian languages and typed or computer-printed on a single side of standard typing paper, with the left margin of 3 centimeters width, and 1.5 spacing between the lines, typeface - **Times New Roman (Cyrillic)**, print size - 12 (referring to Georgian and Russian materials). With computer-printed texts please enclose a CD carrying the same file titled with Latin symbols.

2. Size of the article, including index and resume in English, Russian and Georgian languages must be at least 10 pages and not exceed the limit of 20 pages of typed or computer-printed text.

3. Submitted material must include a coverage of a topical subject, research methods, results, and review.

Authors of the scientific-research works must indicate the number of experimental biological species drawn in, list the employed methods of anesthetization and soporific means used during acute tests.

4. Articles must have a short (half page) abstract in English, Russian and Georgian (including the following sections: aim of study, material and methods, results and conclusions) and a list of key words.

5. Tables must be presented in an original typed or computer-printed form, instead of a photocopied version. **Numbers, totals, percentile data on the tables must coincide with those in the texts of the articles.** Tables and graphs must be headed.

6. Photographs are required to be contrasted and must be submitted with doubles. Please number each photograph with a pencil on its back, indicate author's name, title of the article (short version), and mark out its top and bottom parts. Drawings must be accurate, drafts and diagrams drawn in Indian ink (or black ink). Photocopies of the X-ray photographs must be presented in a positive image in **tiff format**.

Accurately numbered subtitles for each illustration must be listed on a separate sheet of paper. In the subtitles for the microphotographs please indicate the ocular and objective lens magnification power, method of coloring or impregnation of the microscopic sections (preparations).

7. Please indicate last names, first and middle initials of the native authors, present names and initials of the foreign authors in the transcription of the original language, enclose in parenthesis corresponding number under which the author is listed in the reference materials.

8. Please follow guidance offered to authors by The International Committee of Medical Journal Editors guidance in its Uniform Requirements for Manuscripts Submitted to Biomedical Journals publication available online at: http://www.nlm.nih.gov/bsd/uniform_requirements.html
http://www.icmje.org/urm_full.pdf

In GMN style for each work cited in the text, a bibliographic reference is given, and this is located at the end of the article under the title "References". All references cited in the text must be listed. The list of references should be arranged alphabetically and then numbered. References are numbered in the text [numbers in square brackets] and in the reference list and numbers are repeated throughout the text as needed. The bibliographic description is given in the language of publication (citations in Georgian script are followed by Cyrillic and Latin).

9. To obtain the rights of publication articles must be accompanied by a visa from the project instructor or the establishment, where the work has been performed, and a reference letter, both written or typed on a special signed form, certified by a stamp or a seal.

10. Articles must be signed by all of the authors at the end, and they must be provided with a list of full names, office and home phone numbers and addresses or other non-office locations where the authors could be reached. The number of the authors (co-authors) must not exceed the limit of 5 people.

11. Editorial Staff reserves the rights to cut down in size and correct the articles. Proof-sheets are not sent out to the authors. The entire editorial and collation work is performed according to the author's original text.

12. Sending in the works that have already been assigned to the press by other Editorial Staffs or have been printed by other publishers is not permissible.

**Articles that Fail to Meet the Aforementioned
Requirements are not Assigned to be Reviewed.**

ავტორთა საქურაღებოლ!

რედაქციაში სტატიის წარმოდგენისას საჭიროა დაიცვათ შემდეგი წესები:

1. სტატია უნდა წარმოადგინოთ 2 ცალად, რუსულ ან ინგლისურ ენებზე დაბეჭდილი სტანდარტული ფურცლის 1 გვერდზე, 3 სმ სიგანის მარცხენა ველისა და სტრიქონებს შორის 1,5 ინტერვალის დაცვით. გამოყენებული კომპიუტერული შრიფტი რუსულ და ინგლისურენოვან ტექსტებში - **Times New Roman (Кириллица)**, ხოლო ქართულენოვან ტექსტში საჭიროა გამოვიყენოთ **AcadNusx**. შრიფტის ზომა – 12. სტატიას თან უნდა ახლდეს CD სტატიით.

2. სტატიის მოცულობა არ უნდა შეადგენდეს 10 გვერდზე ნაკლებს და 20 გვერდზე მეტს ლიტერატურის სიის და რეზიუმეების (ინგლისურ, რუსულ და ქართულ ენებზე) ჩათვლით.

3. სტატიაში საჭიროა გაშუქდეს: საკითხის აქტუალობა; კვლევის მიზანი; საკვლევი მასალა და გამოყენებული მეთოდები; მიღებული შედეგები და მათი განსჯა. ექსპერიმენტული ხასიათის სტატიების წარმოდგენისას ავტორებმა უნდა მიუთითონ საექსპერიმენტო ცხოველების სახეობა და რაოდენობა; გაუტკივარებისა და დაძინების მეთოდები (მწვავე ცდების პირობებში).

4. სტატიას თან უნდა ახლდეს რეზიუმე ინგლისურ, რუსულ და ქართულ ენებზე არანაკლებ ნახევარი გვერდის მოცულობისა (სათაურის, ავტორების, დაწესებულების მითითებით და უნდა შეიცავდეს შემდეგ განყოფილებებს: მიზანი, მასალა და მეთოდები, შედეგები და დასკვნები; ტექსტუალური ნაწილი არ უნდა იყოს 15 სტრიქონზე ნაკლები) და საკვანძო სიტყვების ჩამონათვალი (key words).

5. ცხრილები საჭიროა წარმოადგინოთ ნაბეჭდი სახით. ყველა ციფრული, შემაჯამებელი და პროცენტული მონაცემები უნდა შეესაბამებოდეს ტექსტში მოყვანილს.

6. ფოტოსურათები უნდა იყოს კონტრასტული; სურათები, ნახაზები, დიაგრამები - დასათაურებული, დანომრილი და სათანადო ადგილას ჩასმული. რენტგენოგრაფიების ფოტოასლები წარმოადგინეთ პოზიტიური გამოსახულებით **tiff** ფორმატში. მიკროფოტოსურათების წარწერებში საჭიროა მიუთითოთ ოკულარის ან ობიექტივის საშუალებით გადიდების ხარისხი, ანათალების შედეგების ან იმპრეგნაციის მეთოდი და აღნიშნოთ სურათის ზედა და ქვედა ნაწილები.

7. სამამულო ავტორების გვარები სტატიაში აღინიშნება ინიციალების თანდართვით, უცხოურისა – უცხოური ტრანსკრიპციით.

8. სტატიას თან უნდა ახლდეს ავტორის მიერ გამოყენებული სამამულო და უცხოური შრომების ბიბლიოგრაფიული სია (ბოლო 5-8 წლის სიღრმით). ანბანური წყობით წარმოდგენილ ბიბლიოგრაფიულ სიაში მიუთითეთ ჯერ სამამულო, შემდეგ უცხოელი ავტორები (გვარი, ინიციალები, სტატიის სათაური, ჟურნალის დასახელება, გამოცემის ადგილი, წელი, ჟურნალის №, პირველი და ბოლო გვერდები). მონოგრაფიის შემთხვევაში მიუთითეთ გამოცემის წელი, ადგილი და გვერდების საერთო რაოდენობა. ტექსტში კვადრატულ ფხიხლებში უნდა მიუთითოთ ავტორის შესაბამისი N ლიტერატურის სიის მიხედვით. მიზანშეწონილია, რომ ციტირებული წყაროების უმეტესი ნაწილი იყოს 5-6 წლის სიღრმის.

9. სტატიას თან უნდა ახლდეს: ა) დაწესებულების ან სამეცნიერო ხელმძღვანელის წარდგინება, დამოწმებული ხელმოწერითა და ბეჭდით; ბ) დარგის სპეციალისტის დამოწმებული რეცენზია, რომელშიც მითითებული იქნება საკითხის აქტუალობა, მასალის საკმაობა, მეთოდის სანდოობა, შედეგების სამეცნიერო-პრაქტიკული მნიშვნელობა.

10. სტატიის ბოლოს საჭიროა ყველა ავტორის ხელმოწერა, რომელთა რაოდენობა არ უნდა აღემატებოდეს 5-ს.

11. რედაქცია იტოვებს უფლებას შეასწოროს სტატია. ტექსტზე მუშაობა და შეჯერება ხდება საავტორო ორიგინალის მიხედვით.

12. დაუშვებელია რედაქციაში ისეთი სტატიის წარდგენა, რომელიც დასაბეჭდად წარდგენილი იყო სხვა რედაქციაში ან გამოქვეყნებული იყო სხვა გამოცემებში.

აღნიშნული წესების დარღვევის შემთხვევაში სტატიები არ განიხილება.

Содержание:

| | |
|--|----|
| Taner Demirci, Hasret Cengiz, Sedat Cetin, Seyhun Varim, Gizem Karatas Kılıçcioğlu MYELOLIPOMA COEXISTENCE WITH GLUCOCORTICOID AND ANDROGEN SECRETING ADRENOCORTICAL CARCINOMA: SLOW AND BENIGN CLINICAL COURSE..... | 7 |
| Русин В.И., Русин В.В., Горленко Ф.В., Добош В.М., Лопит М.М. ИЗОЛИРОВАННАЯ ПРОФУНДОПЛАСТИКА (ДИФФЕРЕНЦИРОВАННЫЙ ВЫБОР)..... | 11 |
| Зубач О.Б., Григорьева Н.В., Поворозник В.В. 10-ЛЕТНЯЯ ЛЕТАЛЬНОСТЬ У ПАЦИЕНТОВ ПОСЛЕ ПЕРЕЛОМОВ ПРОКСИМАЛЬНОГО ОТДЕЛА БЕДРЕННОЙ КОСТИ..... | 19 |
| Zenaishvili M., Japaridze Sh., Tushishvili A., Davitashvili O., Kevanishvili Z. STUTTERING: INITIATING FACTORS, EVOLUTION, HEALING PERSPECTIVES..... | 23 |
| Hirna H., Kostyshyn I., Rozhko M., Levandovskiy R., Nakashidze G. ANALYSIS OF IMMUNE CHANGES AND THEIR ROLE IN THE DEVELOPMENT OF ORAL AND OROPHARYNGEAL CANCER | 29 |
| Tsitadze T., Puturidze S., Lomidze T., Margvelashvili V., Kalandadze M. PREVALENCE AND RISK-FACTORS OF BRUXISM IN CHILDREN AND ADOLESCENT POPULATION AND ITS IMPACT ON QUALITY OF LIFE (REVIEW)..... | 36 |
| Solovyeva Z., Zaporozhskaya-Abramova E., Adamchik A., Gushchin A., Risovanniy S., Manukyan I. COMPARATIVE EVALUATION OF THE CLINICAL EFFICACY OF MODERN REMINERALIZING DRUGS IN THE TREATMENT OF ENAMEL CARIES (FOCAL DEMINERALIZATION) | 39 |
| Bakradze A., Vadachkoria Z., Kvachadze I. ELECTROPHYSIOLOGICAL CORRELATES OF MASTICATORY MUSCLES IN NASAL AND ORONASAL BREATHING MODES | 45 |
| Borysenko A., Timokhina T., Kononova O. INDICATORS OF LOCAL IMMUNITY IN THE COMORBID COURSE OF CARIES AND GASTROESOPHAGEAL REFLUX DISEASE..... | 48 |
| Dolidze K., Margvelashvili V., Nikolaishvili M., Suladze T., Pkhaladze M. STUDY OF THE HYGIENIC CHARACTERISTICS OF THE ORAL CAVITY UNDER THE COMPLEX EFFECT OF PHOTODYNAMIC THERAPY AND TSKALTUBO SPRING WATER RADON HORMESIS..... | 54 |
| Танская О.А., Островский Ю.П., Курлянская Е.К., Валентюкевич А.В., Колядко М.Г. ОСНОВНЫЕ КРИТЕРИИ ОТБОРА ПАЦИЕНТОВ ПРИ ФОРМИРОВАНИИ ЛИСТА ОЖИДАНИЯ НА ТРАНСПЛАНТАЦИЮ СЕРДЦА | 60 |
| Yelshibayeva E., Dautov T., Rakhimzhanova R., Gutberlet M., Mardenkyzy D., Kozhakhmetova Zh., Saduakasova A. COMPUTED TOMOGRAPHY IN DETECTING FEATURES OF CORONARY ATHEROSCLEROSIS IN DIFFERENT ETHNIC GROUPS OF KAZAKHSTAN POPULATION..... | 68 |
| Podzolkov V., Safronova T., Nebieridze N., Loriya I., Cherepanov A. TRANSFORMING GROWTH FACTOR AND ARTERIAL STIFFNESS IN PATIENTS WITH UNCONTROLLED ARTERIAL HYPERTENSION | 77 |
| Gvasalia T., Kvachadze I., Giorgobiani T. SENSITIVITY TO MECHANICAL PAIN BASED ON SATIETY LEVELS IN WOMEN | 83 |
| Povoroznyuk V., Nishkumay O., Lazarieva K., Lazarev P. FEATURES OF BONE METABOLISM AND THEIR INFLUENCE ON ARTERIAL WALL STIFFNESS IN POSTMENOPAUSAL WOMEN WITH CONTROLLED UNCOMPLICATED HYPERTENSION | 87 |
| Solomonina N., Vacharadze K., Mgvdeladze G. CHARACTERISTICS OF DRUG RESISTANT TUBERCULOSIS IN GEORGIA (2015-2020)..... | 93 |

| | |
|---|-----|
| Abramidze T., Gotua M., Bochorishvili E., Melikidze N., Gamkrelidze A. CYPRESS POLLEN SENSITIZATION IN GEORGIA: CLINICAL AND MOLECULAR CHARACTERISTICS..... | 101 |
| Притыко Н.Г., Коваленко О.Е. ОСОБЕННОСТИ МОЗГОВОЙ ГЕМОДИНАМИКИ У ПАЦИЕНТОВ С СИНДРОМОМ ХРОНИЧЕСКОЙ ЦЕРЕБРАЛЬНОЙ ВЕНОЗНОЙ ДИСФУНКЦИИ И РАЗНЫМ УРОВНЕМ АРТЕРИАЛЬНОГО ДАВЛЕНИЯ..... | 107 |
| Chorna V., Makhniuk V., Pshuk N., Gumeniuk N., Shevchuk Yu., Khliestova S. BURNOUT IN MENTAL HEALTH PROFESSIONALS AND THE MEASURES TO PREVENT IT | 113 |
| Ratiani L., Gegechkory S., Machavariani K., Shotadze T., Sanikidze T., Intskirveli N. THE PECULIARITY OF COVID-19 GENOME AND THE CORONAVIRUS RNA TRANSLATION PROCESS AS A POTENTIAL TARGET FOR ETIOTROPIC MEDICATIONS WITH ADENINE AND OTHER NUCLEOTIDE ANALOGUES (REVIEW)..... | 119 |
| Patarashvili L., Azmaipharashvili E., Jandieri K., Gvidiani S., Tsomaia K., Kikalishvili L., Sareli M., Chanukvadze I., Kordzaia D. LIVER EXTRACELLULAR MATRIX PECULIARITIES IN MAMMALS AND AVIANS..... | 124 |
| Tsomaia K., Azmaipharashvili E., Gvidiani S., Bebiashvili I., Gusev S., Kordzaia D. STRUCTURAL CHANGES IN RATS' LIVER DURING THE FIRST 2 WEEKS FOLLOWING 2/3 PARTIAL HEPATECTOMY | 134 |
| Gvianishvili T., Kakauridze N., Gogiashvili L., Tsagareli Z., Kurtanidze T. CORRELATION OF THYROID AUTOIMMUNITY WITH ATHEROSCLEROSIS EVALUATION IN HASHIMOTO'S THYROIDITIS..... | 142 |
| Kiknadze T., Tevdorashvili G., Muzashvili T., Gachechiladze M., Burkadze G. PHENOTYPIC CHARACTERISTICS OF RELAPSED LEIOMYOMA AND SMOOTH MUSCLE TUMORS OF UNCERTAIN MALIGNANCY POTENTIAL IN REPRODUCTIVE WOMEN..... | 150 |
| Pkhakadze G., Bokhua Z., Asatiani T., Muzashvili T., Burkadze G. STEM CELL INDEX IN THE PROGRESSION OF CERVICAL INTRAEPITHELIAL NEOPLASIA..... | 157 |
| Pidlisetsky A., Savosko S., Dolhopolov O., Makarenko O. PERIPHERAL NERVE LESIONS AFTER A MECHANICALLY INDUCED LIMB ISCHEMIA..... | 165 |
| Kolisnyk I., Voloshin O., Savchenko I., Yanchevskiy O., Rashidi B. ENZYMATIC ACTIVITY IN MICROSOMES, LIPID PEROXIDATION OF MICE HEPATOCYTES UNDER THE SODIUM FLUORIDE..... | 169 |
| Smagulova A., Katokhin A., Mambetpayeva B., Kulmaganbetova N., Kiyan V. A MULTIPLEX PCR ASSAY FOR THE DIFFERENTIAL DETECTION OF OPISTHORCHIS FELINEUS AND METORCHIS BILIS | 176 |
| Rigvava S., Karumidze N., Kusradze I., Dvalidze T., Tatrishvili N., Goderdzishvili M. BIOLOGICAL CHARACTERIZATION OF BACTERIOPHAGES AGAINST STREPTOCOCCUS AGALACTIAE | 182 |
| Deshko L., Udovenko Zh., Bulycheva N., Galagan V., Bulychev A. PROVISION OF THE RIGHT TO NON-INTERFERENCE WITH PRIVACY DURING MUSTER PROCESS WITH THE PARTICIPATION OF DOCTOR (FORENSIC EXPERT) | 186 |
| Теремецкий В.И., Николаенко Т.Н., Дидковская Г.В., Гмырин А.А., Шаповал Т.Б. КОНТРОЛЬ И НАДЗОР КАК СРЕДСТВА ПРЕДУПРЕЖДЕНИЯ И ВЫЯВЛЕНИЯ ПРАВОНАРУШЕНИЙ В СФЕРЕ ЗДРАВООХРАНЕНИЯ..... | 192 |

HAYKA

MYELOLIPOMA COEXISTENCE WITH GLUCOCORTICOID AND ANDROGEN SECRETING
ADRENOCORTICAL CARCINOMA: SLOW AND BENIGN CLINICAL COURSE

¹Taner Demirci, ²Hasret Cengiz, ¹Sedat Cetin, ³Ceyhun Varim, ³Gizem Karatas Kılıçcıoğlu

*Sakarya University, Medicine Faculty, ¹Department of Internal Medicine, Division of Endocrinology;
²Department of Endocrinology; ³Department of Internal Medicine; Sakarya University, Turkey*

Adrenal tumors are frequently detected in abdominal imaging. In autopsy series, the prevalence of adrenal incidentalomas varies between 1-9%. However, the prevalence is higher in obese, diabetic and hypertensive patients [1]. Adrenocortical cancer (ACC) is very rare and has a poor prognosis. Five-year survival is approximately 50% in early stage disease and approximately 20% in advanced stage disease [2-5]. Adrenal myelolipomas (AML) contain varying amounts of hematopoietic elements and mature adipose tissue. It is a rare adrenal tumor and its incidence is 0.08–0.4% in autopsy series [6]. Adrenal myelolipomas are always nonfunctional, but they may occasionally be associated with congenital adrenal hyperplasia, cushing syndrome, conn syndrome and pheochromocytoma, which are functional disorders of the adrenal gland [7-9]. We herein report a relatively rare case of a myelolipoma with an adrenocortical cancer that grows slowly and becomes functional over time. In this report, we describe a case of adrenocortical cancer secreting glucocorticoid coexistent with a giant adrenal myelolipoma.

Case Presentation. A 48-year-old woman (body weight, 87 kg; height, 164 cm) presented at our outpatient clinic with a history of hypertension for about 5 years, and due to the development of acne lesions on the face. She said that she had wanted to become pregnant for the last 5 years, but the pregnancy has not occurred. There was no pregnancy history. She had a history of oligomenorrhea, weight gain, and heat intolerance for the last 1 year. She was in the perimenopausal period. Her past medical history was significant for having left giant adrenal tumor. Approximately 4 years ago, mag-

netic resonance imaging (MRI) revealed a mass of 110x70 mm in the left adrenal gland. At that time, cortisol suppression was found in the dexamethasone suppression test for functional evaluation. Due to mass size, removal of the tumor was recommended but she refused. No control evaluation was made within 4 years. Her father had diabetes and mother had hypertension. Patient's blood pressure and heart rate showed 150/90 mmHg and 78 beats/min respectively. She was taking amlodipine and olmesartan/hydrochlorothiazide for hypertension. There were acneic lesions on the face skin.

Laboratory findings. Complete blood count, renal function tests, thyroid function tests, liver function tests, and serum electrolytes were all within normal range (NR). Plasma renin activity, plasma aldosterone, twenty-four hours urine catecholamine and its metabolites were within the normal reference values. Cortisol levels after 1 mg and 2 mg dexamethasone suppression test were 11.3 mcg/dL and 10.6 mcg/dL, respectively. Basal serum ACTH level was <5 pg/mL. Although the ACTH level was suppressed, the DHEAS value was higher than the expected reference range for the patient's own age [DHEAS:409 mcg/dL(Reference range:56-282)]. Current laboratory findings indicated cushing syndrome and hyperandrogenism.

Radiological findings. Computed tomography revealed a heterogeneously contrasting mass of 145x118x100mm with lobular contour and soft tissue areas (Fig. 1). This mass was extending to the stomach and spleen at the top and compressing the left kidney at the bottom. Compared to the imaging report four years ago, there was an increase in mass size of approximately 30%.

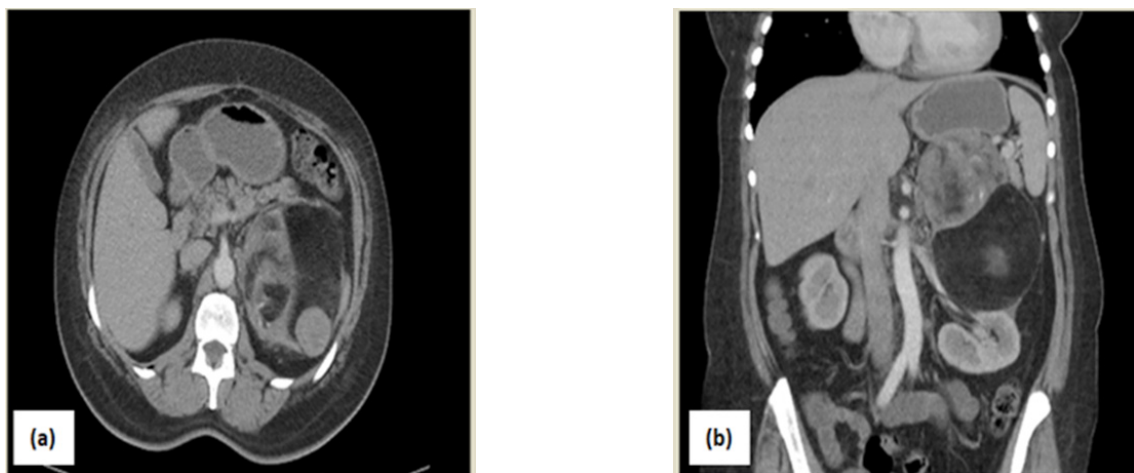


Fig. 1. Computed tomography (CT) scans. (a)CT shows a heterogeneous mass with lobular contour and soft tissue areas, (b)This mass was extending to the stomach and spleen at the top and compressing the left kidney at the bottom

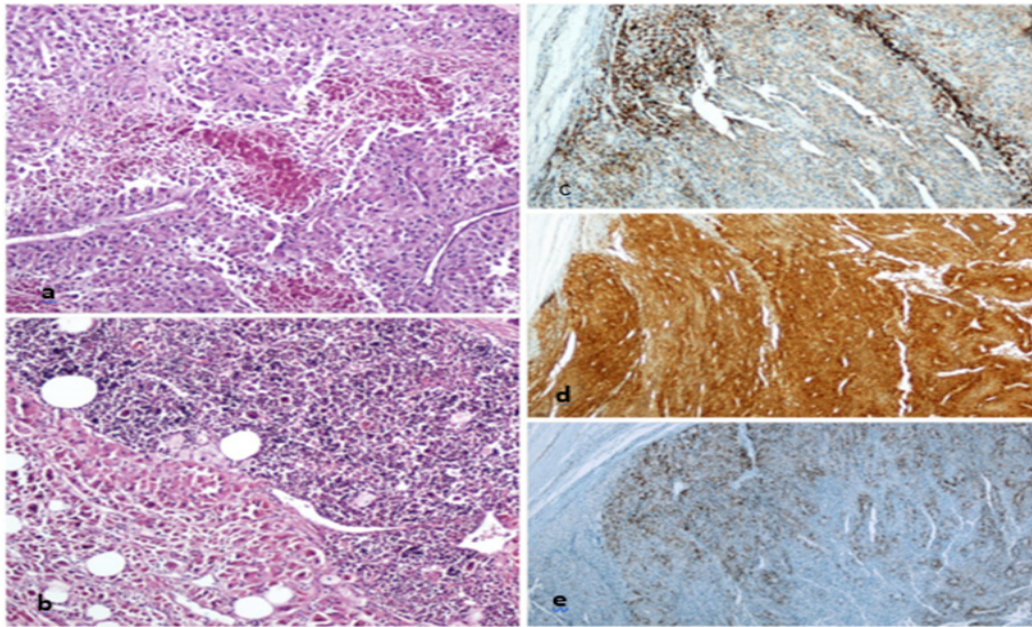


Fig. 2. Histologic section from tumor showing adrenocortical carcinoma and adrenal myelolipoma. (a) oncocytic type adrenocortical carcinoma with areas of necrosis (H&E X200), (b) adrenocortical cancer and adrenal myelolipoma foci showing in the same section (H&E X200), (c) Melan A positivity in tumor cells (Melan A X200), (d) positivity of diffuse synaptophysin (Synaptophysin X100), (e) focal inhibin positivity in tumor cells (Inhibin X100)

Surgical process. She was given surgery with steroid treatment according to Cushing protocol. Due to the compression effect of the mass, functional features, and atypical features of the mass, left adrenalectomy was deemed suitable. Laparoscopic transperitoneal left adrenalectomy was performed with three port technique. There were no complications in the perioperative period. The resected specimen weighed 850 grams. In the postoperative period, baseline cortisol 1.2mcg/dL, ACTH 24 pg/mL, DHEAS 8.4 mcg/dL were determined. Oral hydrocortisone treatment was continued at physiological dose because of steroid deficiency symptoms. Postoperative computed tomography showed no residual mass. Because of the presence of ACC, PET-CT was performed for possible metastasis. No metastasis was detected. Antihypertensive treatment was discontinued due to lack of need.

Pathological findings. Macroscopically, surgical material was 850 gr weighted and 15x14x10 cm seized. There was 3 surfaces encapsulated tumoral lesion, first and the largest one was 10 cm, the second was 4 cm adjacent to the first one, the third was 3 cm away and had 5 cm diameter. The cross-sectional face of the large tumor contains necrotic brown hemorrhagic areas. Circumference of the tumors was greasy. Samples were taken from the tumor and stained.

Microscopically; megakaryocytic, erythroid and lymphoid serial elements and in some areas bone lamellae and mature adipose tissue were observed in adrenal tissue. Also, oncocytic cells that have large hyperchromatic nuclei, eosinophilic nucleolus and nuclear pleomorphism and containing a small number of mitoses was seen in the tumoral tissue (Fig. 2).

Immunohistochemical analysis showed that the carcinoma cells were Synaptophysin, Calretinin diffuse positive, Inhibin, Melan A, and P53 focal positive, CD34, Chromogranin A, PanCK, HepPAR, S-100, CD-10 negative. Ki-67 proliferation index was 15%. The patient was diagnosed with myelolipoma and oncocytic variant adrenocortical cancer coexistence.

Despite the more frequent use of imaging techniques such as MRI and computed tomography, adrenal masses are still incidentally detected. Adrenal myelolipoma is a benign tumor composed of bone marrow-like hematopoietic elements and varying proportions of mature adipose. In imaging, a large amount of adipose tissue density is observed in myelolipomas [10]. These tumors are mostly detected between 5-7 decades and are usually detected equally in both sexes [11]. In addition, they are always nonfunctional and do not cause disorders in the hematopoietic system. Although hormone is inactive, these tumors may coexist with other diseases that endocrine dysfunction. For example, case reports of adrenal myelolipoma associated with congenital adrenal hyperplasia, 21-hydroxylase deficiency, 3-beta hydroxylase deficiency, primary hyperaldosteronism (conn syndrome), pheochromocytoma, and cushing syndrome have been reported [12-19]. In our case, we know that the adrenal mass was non-functional when it was first detected. In the following four years, we observed both an increase in mass size and autonomic glucocorticoid production.

Adrenocortical carcinomas are rare, accounting for about 1 case per 1 million in the population. They are highly aggressive tumors with a mortality rate of up to 50%. Approximately 60 percent of ACCs are secretory of hormone excess [20-24]. Adults with hormone-secreting ACCs often have only cushing syndrome. However, they occasionally have an overproduction of glucocorticoid and androgen, which causes a mixed Cushing's and virilization syndrome. ACC cases less than 10% can be presented only by virilization. However, if only virilization is present, the cause is more ACC than adenoma. In addition, muscle atrophy and skin weakness seen in cushing syndrome may not be observed if androgen excess is present in addition to glucocorticoid excess. In our case, although the ACTH was suppressed, DHEAS was found elevated for age and sex. Dexamethasone suppression tests were consistent with cushing syndrome. According to these

findings, both glucocorticoid and androgen levels were high. ACC associated with Cushing's syndrome leads to shorter survival due to the increased risk of infections and metabolic or vascular complications [25,26]. However, the clinical course was very slow in our patient and the surgical procedure was uneventful.

In the literature, fewer than 10 case reports have been published with ACC-myelolipoma coexistence [27-32]. In one case series, 49 ACCs were examined and 2 myelolipomas were identified but hormonal status was not specified [31]. Hyperaldosteronism was detected in one of the cases [27]. However, in other reports, cases were defined as non-functional [28,30]. Our case seems to be an unique in the literature in terms of hormonal status (both androgen and glucocorticoid hypersecretion).

In large adrenal tumors, excision is recommended because of the possibility of cortical cancer. In this report, the importance of this situation was clearly revealed. In summary, the giant adrenal tumors should be removed surgically even though having benign imaging characteristics. Also, the clinician should be alert to the non-functional adrenal tumor that begins to produce hormones over time.

REFERENCES

1. Terzolo M, Stigliano A, Chiodini I, et al. AME position statement on adrenal incidentaloma. // *Eur J Endocrinol*. 2011;164(6):851-870. doi:10.1530/EJE-10-1147
2. Allolio B, Fassnacht M. Clinical review: Adrenocortical carcinoma: clinical update. // *J Clin Endocrinol Metab*. 2006;91(6):2027-2037. doi:10.1210/jc.2005-2639
3. Ng L, Libertino JM. Adrenocortical carcinoma: diagnosis, evaluation and treatment. // *J Urol*. 2003;169(1):5-11. doi:10.1097/01.ju.0000030148.59051.35
4. Vassilopoulou-Sellin R, Schultz PN. Adrenocortical carcinoma. Clinical outcome at the end of the 20th century. // *Cancer*. 2001;92(5):1113-1121. doi:10.1002/1097-0142(20010901)92:5<1113::aid-cnrc1428>3.0.co;2-i
5. Abiven G, Coste J, Groussin L, et al. Clinical and biological features in the prognosis of adrenocortical cancer: poor outcome of cortisol-secreting tumors in a series of 202 consecutive patients. // *J Clin Endocrinol Metab*. 2006;91(7):2650-2655. doi:10.1210/jc.2005-2730
6. Olsson CA, Krane RJ, Kluge RC, Selikowitz SM. Adrenal myelolipoma. // *Surgery*. 1973;73(5):665-670. <http://www.ncbi.nlm.nih.gov/pubmed/4697085>. Accessed August 13, 2019.
7. Daneshmand S, Quek ML. Adrenal myelolipoma: diagnosis and management. // *Urol J*. 2006 Spring;3(2):71-4. PMID: 17590837.
8. Yildiz L, Akpolat I, Erzurumlu K, Aydin O, Kandemir B. Giant adrenal myelolipoma: case report and review of the literature. // *Pathol Int*. 2000;50(6):502-504. <http://www.ncbi.nlm.nih.gov/pubmed/10886728>. Accessed August 13, 2019.
9. Wagnerová H, Lazúrová I, Bober J, Sokol L, Zachar M. Adrenal myelolipoma. 6 cases and a review of the literature. // *Neoplasma*. 2004;51(4):300-305. <http://www.ncbi.nlm.nih.gov/pubmed/15254662>. Accessed August 13, 2019.
10. Craig WD, Fanburg-Smith JC, Henry LR, Guerrero R, Barton JH. Fat-containing lesions of the retroperitoneum: radiologic-pathologic correlation. // *Radiographics*. 2009;29(1):261-290. doi:10.1148/rg.291085203
11. Wang J, Fisher C, Thway K. "Dominant" Myelolipoma Encasing Adrenal Cortical Carcinoma. // *Int J Surg Pathol*. 2014;22(8):731-735. doi:10.1177/1066896914532538
12. Oliva A, Duarte B, Hammadeh R, Ghosh L, Baker RJ. Myelolipoma and endocrine dysfunction. // *Surgery*. 1988;103(6):711-715. <http://www.ncbi.nlm.nih.gov/pubmed/3259731>. Accessed August 31, 2019.
13. UMPIERREZ MB, FACKLER S, UMPIERREZ GE, RUBIN J. Adrenal Myelolipoma Associated With Endocrine Dysfunction: Review of the Literature. // *Am J Med Sci*. 1997;314(5):338-341. doi:10.1097/0000441-199711000-00012
14. Wagnerová H, Lazúrová I, Bober J, Sokol L, Zachar M. Adrenal myelolipoma. 6 cases and a review of the literature. // *Neoplasma*. 2004;51(4):300-305. <http://www.ncbi.nlm.nih.gov/pubmed/15254662>. Accessed August 31, 2019.
15. Boudreaux D, Waisman J, Skinner DG, Low R. Giant adrenal myelolipoma and testicular interstitial cell tumor in a man with congenital 21-hydroxylase deficiency. // *Am J Surg Pathol*. 1979;3(2):109-123. doi:10.1097/0000478-197904000-00002
16. Bennett BD, McKenna TJ, Hough AJ, DEAN R, Page DL. Adrenal Myelolipoma Associated with Cushing's Disease. // *Am J Clin Pathol*. 1980;73(3):443-447. doi:10.1093/ajcp/73.3.443
17. Vyberg M, Sestoft L. Combined Adrenal Myelolipoma and Adenoma Associated with Cushing's Syndrome. // *Am J Clin Pathol*. 1986;86(4):541-545. doi:10.1093/ajcp/86.4.541
18. Cormio L, Ruutu M, Giardina C, Selvaggi FP. Combined adrenal adenoma and myelolipoma in a patient with Conn syndrome. Case report. // *Panminerva Med*. 34(4):209-212. <http://www.ncbi.nlm.nih.gov/pubmed/1293551>. Accessed August 31, 2019.
19. Ukimura O, Inui E, Ochiai A, Kojima M, Watanabe H. Combined adrenal myelolipoma and pheochromocytoma. // *J Urol*. 1995;154(4):1470. <http://www.ncbi.nlm.nih.gov/pubmed/7658561>. Accessed August 31, 2019.
20. Vassilopoulou-Sellin R, Schultz PN. Adrenocortical carcinoma. Clinical outcome at the end of the 20th century. // *Cancer*. 2001;92(5):1113-1121. doi:10.1002/1097-0142(20010901)92:5<1113::aid-cnrc1428>3.0.co;2-i
21. Crucitti F, Bellantone R, Ferrante A, Boscherini M, Crucitti P. The Italian Registry for Adrenal Cortical Carcinoma: analysis of a multiinstitutional series of 129 patients. The ACC Italian Registry Study Group. // *Surgery*. 1996;119(2):161-170. <http://www.ncbi.nlm.nih.gov/pubmed/8571201>. Accessed August 31, 2019.
22. Luton JP, Cerdas S, Billaud L, et al. Clinical features of adrenocortical carcinoma, prognostic factors, and the effect of mitotane therapy. // *N Engl J Med*. 1990;322(17):1195-1201. doi:10.1056/NEJM199004263221705
23. Allolio B, Fassnacht M. Clinical review: Adrenocortical carcinoma: clinical update. // *J Clin Endocrinol Metab*. 2006;91(6):2027-2037. doi:10.1210/jc.2005-2639
24. Ng L, Libertino JM. Adrenocortical carcinoma: diagnosis, evaluation and treatment. // *J Urol*. 2003;169(1):5-11. doi:10.1097/01.ju.0000030148.59051.35
25. Abiven G, Coste J, Groussin L, et al. Clinical and biological features in the prognosis of adrenocortical cancer: poor outcome of cortisol-secreting tumors in a series of 202 consecutive patients. // *J Clin Endocrinol Metab*. 2006;91(7):2650-2655. doi:10.1210/jc.2005-2730
26. Hough AJ, Hollifield JW, Page DL, Hartmann WH. Prognostic factors in adrenal cortical tumors. A mathematical analysis of clinical and morphologic data. // *Am J Clin Pathol*. 1979;72(3):390-399. doi:10.1093/ajcp/72.3.390
27. Sun X, Ayala A, Castro CY. Adrenocortical carcinoma

with concomitant myelolipoma in a patient with hyperaldosteronism. Arch Pathol Lab Med. 2005 Jun;129(6):e144-7. doi: 10.1043/1543-2165(2005)129[e144:ACWCM]2.0.CO;2. PMID: 15913443

28. Timonera ER, Paiva ME, Lopes JM, Eloy C, Van Der Kwast T, Asa SL. Composite adenomatoid tumor and myelolipoma of adrenal gland: Report of 2 cases. // Arch Pathol Lab Med. 2008;132(2):265-267.

29. Sun X, Ayala A, Castro CY. Adrenocortical carcinoma with concomitant myelolipoma in a patient with hyperaldosteronism. // Arch Pathol Lab Med. 2005;129(6).

30. BANIK S, HASLETON PS, LYON RL. An unusual variant of multiple endocrine neoplasia syndrome: a case report. // Histopathology. 1984;8(1):135-144. doi:10.1111/j.1365-2559.1984.tb02328.x

31. King DR, Lack EE. Adrenal cortical carcinoma: a clinical and pathologic study of 49 cases. // Cancer. 1979;44(1):239-244. doi: 10.1002/1097-0142(197907)44:1<239::aid-cncr2820440139>3.0.co;2-r

32. Wang J, Fisher C, Thway K. "dominant" myelolipoma encasing adrenal cortical carcinoma: An unusual variation of myelolipoma occurring as a synchronous and predominant neoplasm. // Int J Surg Pathol. 2014;22(8):731-735. doi:10.1177/1066896914532538

SUMMARY

MYEOLIPOMA COEXISTENCE WITH GLUCOCORTICOID AND ANDROGEN SECRETING ADRENOCORTICAL CARCINOMA: SLOW AND BENIGN CLINICAL COURSE

¹Taner Demirci, ²Hasret Cengiz, ¹Sedat Cetin, ³Ceyhan Varim, ³Gizem Karatas Kılıçoğlu

Sakarya University, Medicine Faculty, ¹Department of Internal Medicine, Division of Endocrinology; ²Department of Endocrinology; ³Department of Internal Medicine; Sakarya University, Turkey

We present a case of androgen and glucocorticoid secreting adrenocortical carcinoma with concomitant myelolipoma. A giant adrenal tumor which was initially nonfunctional was reassessed four years later due to the patient's refusal to treat. The patient was a 48-year-old woman with hypertension and acne lesions on the face. Laboratory findings were consistent with glucocorticoid and androgen hypersecretion. Computed tomography revealed a heterogeneously contrasting mass of 145x118x100 mm with lobular contour and soft tissue areas. The patient underwent left laparoscopic transperitoneal adrenalectomy with three port technique. There were no complications in the perioperative period. The resected specimen weighed 850 grams. Pathological findings showed a combination of myelolipoma-adrenal cortical cancer. In the postoperative period, hypertension improved and the hormone panel was normalized. Postoperative computed tomography and PET-CT showed no residual mass and metastasis. Although imaging is compatible with benign masses such as myelolipoma, coexistence of ACC-myelolipoma should be kept in mind and functional evaluation should be performed.

Keywords: Myelolipoma, Adrenocortical Carcinoma, Cushing Syndrome, Hyperandrogenism

РЕЗЮМЕ

СОЧЕТАНИЕ МИЕЛОЛИПОМЫ С ГЛЮКОКОРТИКОИДНОЙ И АНДРОГЕННОЙ СЕКРЕТИРУЮЩЕЙ КАРЦИНОМОЙ КОРЫ НАДПОЧЕЧНИКОВ: МЕДЛЕННОЕ И ДОБРОКАЧЕСТВЕННОЕ КЛИНИЧЕСКОЕ ТЕЧЕНИЕ

¹Танер Демирджи, ²Хасрет Дженгиз, ¹Седат Джетин, ³Джейхун Варим, ³Гизем Каратас Кылычджоьлу

Университет Сакарья, Медицинский факультет, ¹отделение внутренней медицины, отделение эндокринологии; ²кафедра эндокринологии; ³кафедра внутренней медицины, Сакарья, Турция

Описан клинический случай андроген- и глюкокортикоид-секретирующей аденокортикальной карциномы коры надпочечников с сопутствующей миелолипомой. Гигантская атрофированная опухоль надпочечников, от лечения которой отказалась пациентка, была вновь осмотрена четыре года спустя. Лабораторные данные 48-летней пациентки с гипертонической болезнью и угревой сыпью на лице показали наличие гиперсекреции глюкокортикоидов и андрогенов. Компьютерная томография выявила неоднородно контрастную массу размером 145x118x100 мм с дольчатым контуром и участками мягких тканей. Пациентке выполнена левая лапароскопическая трансперитонеальная адrenaлэктомия по трехпортовой методике. Осложнений в периоперационном периоде не наблюдалось. Резецированный образец весил 850 гр. По результатам патологического исследования выявлено сочетание миелолипомы с раком коры надпочечников. В послеоперационном периоде улучшились показатели артериальной гипертензии, нормализовалась гормональная панель. Послеоперационная компьютерная томография и ПЭТ-КТ остаточной массы и метастазов не выявили. Визуализация показала соответствие опухоли таким доброкачественным образованиям, как миелолипома. Авторы не считают целесообразным исключение наличия аденокортикального рака и рекомендуют проведение функциональной оценки.

რეზიუმე

მიელოლიპომის თანაარსებობა თირკმელზედა ჯირკვლის ქერქის გლუკოკორტიკოიდულ და ანდროგენულ სეკრეციულ კარცინომასთან: ნელი და კეთილთვისებიანი კლინიკური მიმდინარეობა

¹ტანერ დემირჯი, ²ხასრეტ დენგიზი, ¹სედატ დეჯინი, ³დეიხუნ ვარიმი, ³გიზემ კარატას კილიჩჯოილუ

საქარიას უნივერსიტეტი, მედიცინის ფაკულტეტი, ¹შინაგანი მედიცინის დეპარტამენტი, ენდოკრინოლოგიის განყოფილება; ²ენდოკრინოლოგიის დეპარტამენტი; ³შინაგანი მედიცინის დეპარტამენტი, საქარია, თურქეთი

აღწერილია თირკმელზედა ჯირკვლის ქერქის გლუკოკორტიკოიდ- და ანდროგენ-სეკრეციული ადრენოკორტიკული კარცინომის კლინიკური შემთხვევა თანმხლები მიელოლიპომით. თირკმელზედა ჯირკვ-

ლის გიგანტური ატროფირებული სიმსივნე, რომლის მკურნალობაზეც პაციენტმა ქალმა უარი განაცხადა, განმეორებით განხილული იქნა ოთხი წლის შემდეგ. 48 წლის ასაკის პაციენტი ქალის მონაცემებმა, პიპერტონიული დაავადებით და აკნეთი სახეზე, აჩვენა გლუკოკორტიკოიდების და ანდროგენების ჰიპერსეკრეციის არსებობა. კომპიუტერული ტომოგრაფიით გამოვლინდა არაერთგვაროვანი მასა, ზომით 145x118x100მმ, წილოვანი კონტურებით და რბილი ქსოვილების მონაკვეთებით. პაციენტს ჩაუტარდა მარცხენამხრივი ლაპარასკოპიული ტრანსპერიტონეული ადრენალექტომია. პერიოპერაციულ პერიოდში გართულებები არ აღინიშნა. ამოკვეთილი ნიმუშის წონა იყო 850 გრ.

პათომორფოლოგიური კვლევის შედეგების მიხედვით გამოვლინდა მიელოლიპომის თანაარსებობა თირკმელზედა ჯირკვლის ქერქის კიბოსთან. ოპერაციის შემდგომ პერიოდში არტერიული ჰიპოტენზიის მაჩვენებლები გაუმჯობესდა, ნორმალიზდა ჰორმონული პანელი. ოპერაციის შემდგომი ტომოგრაფიით და პეტ-კომპიუტერული ტომოგრაფიით ნარჩენი მასა და მეტასტაზები არ გამოვლინდა. ვიზუალიზაციით დადგინდა იქნა სიმსივნის შესაბამისობა ისეთ კეთილთვისებიან წარმონაქმნთან, როგორცაა მიელოლიპომა. ავტორები დაასკენიან, რომ ადრენოკორტიკული კიბოს გამორიცხვა არ შეიძლება და რეკომენდებულად თვლიან ფუნქციური შეფასების განხორციელებას.

ИЗОЛИРОВАННАЯ ПРОФУНДОПЛАСТИКА (ДИФФЕРЕНЦИРОВАННЫЙ ВЫБОР)

Русин В.И., Русин В.В., Горленко Ф.В., Добош В.М., Лопит М.М.

Высшее государственное учебное заведение Украины «Ужгородский национальный университет», Украина

При атеросклеротическом поражении артерий бедренно-подколенно-берцового сегмента глубокая артерия бедра (ГАБ) может длительно оставаться интактной, а ее многочисленные коллатеральные анастомозы способны компенсировать кровоток в голени и стопе. При данном сегменте поражения к основным коллатералям можно отнести нисходящую ветвь латеральной огибающей артерии бедра и прободающие артерии глубокой артерии бедра, которые анастомозируют с верхними и нижними коленными, икроножными артериями, передней и задней поворотными большеберцовыми артериями. При стенозе устья ГАБ, окклюзионно-стенотическом поражении ветвей проксимальной части подколенной, окклюзии подколенной и магистральных артерий голени наступает декомпенсация коллатерального кровотока [5,6,8,10-14].

Профундопластика объединяет хирургические вмешательства, которые восстанавливают просвет начального отдела ГАБ. В зависимости от типа пластичного материала выделяют два вида изолированной профундопластики: аутовенозную, аутоартериальную и с использованием аллопластического материала [1,4,9,12].

Однако у хирургов нет единого мнения относительно показаний к подобным операциям, отсутствует четкий алгоритм действий при подобных вмешательствах, нет регламентирующих критериев относительно выбора способа профундопластики, недостаточно глубоко изучены варианты хирургической анатомии ГАБ. Вышеизложенное диктует необходимость продолжить научные разработки по вопросу хирургических способов лечения хронической ишемии нижних конечностей, когда прямые и эндоваскулярные методы лечения не показаны конкретному пациенту.

Цель исследования - улучшить результаты лечения больных хронической ишемией нижних конечностей на основе оптимизации техники операций на глубокой артерии бедра.

Материал и методы. В течение 6 лет (2014-2019 гг.) в отделении сосудистой хирургии Закарпатской областной клинической больницы им. Андрея Новака, клинической базы ГВУЗ «Ужгородский национальный университет» первично прооперировано 150 больных по поводу облитерирующего атеросклероза бедренно-подколенно-берцового сегмента нижних конечностей. В демографической структуре пациентов значительно преобладали мужчины (90%, $p < 0,00001$). Средний возраст больных составил $61,4 \pm 8,7$ лет. При этом средний возраст женщин ($65,6 \pm 7,9$) почти на 5 лет превышал средний возраст мужчин ($60,9 \pm 8,6$) на время операции ($t = 5,77$, $p < 0,00001$). Все 150 больных имели окклюзию поверхностной артерии бедра с окклюзионно-стенотическим поражением подколенной артерии и артерий голени.

Ишемия нижних конечностей II степени отмечалась у 11 (7,3%) пациентов, III-A степени - у 63 (42%), III-B степени - у 55 (36,7%) и IV степени - у 21 (14%). Среди сопутствующих заболеваний преобладали ишемическая болезнь сердца (77,3%), артериальная гипертензия (76,7%), эрозивные и эрозивно-язвенные поражения ЖКТ (52,7%), сахарный диабет (36,7%), хронические обструктивные заболевания легких (32,7%), последствия острых нарушений мозгового кровообращения (20,7%).

Все больные в зависимости от степени распространения окклюзионного поражения ГАБ были разделены на три группы: I группа - с преимущественным поражением устья ГАБ - 99 (66%) пациентов;

II группа - с поражением ГАБ от устья до второй латеральной прободающей артерии - 35 (23,3%) больных;

III группа - с поражением ГАБ до третьей латеральной прободающей артерии - 16 (10,7%) пациентов.

При этом редукция основного ствола у 40% больных составила 60%, у 45% пациентов - от 60 до 90%, у 15% - редукция диаметра оказалась более 90%.