

# GEORGIAN MEDICAL NEWS

---

ISSN 1512-0112

No 10 (319) Октябрь 2021

---

ТБИЛИСИ - NEW YORK



ЕЖЕМЕСЯЧНЫЙ НАУЧНЫЙ ЖУРНАЛ

Медицинские новости Грузии  
საქართველოს სამედიცინო სიახლენი

# GEORGIAN MEDICAL NEWS

No 10 (319) 2021

Published in cooperation with and under the patronage  
of the Tbilisi State Medical University

Издается в сотрудничестве и под патронажем  
Тбилисского государственного медицинского университета

გამოიცემა თბილისის სახელმწიფო სამედიცინო უნივერსიტეტთან  
თანამშრომლობითა და მისი პატრონაჟით

ЕЖЕМЕСЯЧНЫЙ НАУЧНЫЙ ЖУРНАЛ  
ТБИЛИСИ - НЬЮ-ЙОРК

**GMN: Georgian Medical News** is peer-reviewed, published monthly journal committed to promoting the science and art of medicine and the betterment of public health, published by the GMN Editorial Board and The International Academy of Sciences, Education, Industry and Arts (U.S.A.) since 1994. **GMN** carries original scientific articles on medicine, biology and pharmacy, which are of experimental, theoretical and practical character; publishes original research, reviews, commentaries, editorials, essays, medical news, and correspondence in English and Russian.

**GMN** is indexed in MEDLINE, SCOPUS, PubMed and VINITI Russian Academy of Sciences. The full text content is available through EBSCO databases.

**GMN: Медицинские новости Грузии** - ежемесячный рецензируемый научный журнал, издаётся Редакционной коллегией и Международной академией наук, образования, искусств и естествознания (IASEIA) США с 1994 года на русском и английском языках в целях поддержки медицинской науки и улучшения здравоохранения. В журнале публикуются оригинальные научные статьи в области медицины, биологии и фармации, статьи обзорного характера, научные сообщения, новости медицины и здравоохранения.

Журнал индексируется в MEDLINE, отражён в базе данных SCOPUS, PubMed и ВИНТИ РАН. Полнотекстовые статьи журнала доступны через БД EBSCO.

**GMN: Georgian Medical News** – საქართველოს სამედიცინო სიახლენი – არის ყოველთვიური სამეცნიერო სამედიცინო რეცენზირებადი ჟურნალი, გამოიცემა 1994 წლიდან, წარმოადგენს სარედაქციო კოლეგიისა და აშშ-ის მეცნიერების, განათლების, ინდუსტრიის, ხელოვნებისა და ბუნებისმეტყველების საერთაშორისო აკადემიის ერთობლივ გამოცემას. GMN-ში რუსულ და ინგლისურ ენებზე ქვეყნდება ექსპერიმენტული, თეორიული და პრაქტიკული ხასიათის ორიგინალური სამეცნიერო სტატიები მედიცინის, ბიოლოგიისა და ფარმაციის სფეროში, მიმოხილვითი ხასიათის სტატიები.

ჟურნალი ინდექსირებულია MEDLINE-ის საერთაშორისო სისტემაში, ასახულია SCOPUS-ის, PubMed-ის და ВИНТИ РАН-ის მონაცემთა ბაზებში. სტატიების სრული ტექსტი ხელმისაწვდომია EBSCO-ს მონაცემთა ბაზებშიდან.

## МЕДИЦИНСКИЕ НОВОСТИ ГРУЗИИ

Ежемесячный совместный грузино-американский научный электронно-печатный журнал  
Агентства медицинской информации Ассоциации деловой прессы Грузии,  
Международной академии наук, индустрии, образования и искусств США.  
Издается с 1994 г., распространяется в СНГ, ЕС и США

### ГЛАВНЫЙ РЕДАКТОР

Николай Пирцхалаишвили

### НАУЧНЫЙ РЕДАКТОР

Елене Гиоргадзе

### ЗАМЕСТИТЕЛЬ ГЛАВНОГО РЕДАКТОРА

Нино Микаберидзе

### НАУЧНО-РЕДАКЦИОННЫЙ СОВЕТ

**Зураб Вадачкориа - председатель Научно-редакционного совета**

Михаил Бахмутский (США), Александр Геннинг (Германия), Амиран Гамкрелидзе (Грузия),  
Константин Кипиани (Грузия), Георгий Камкамидзе (Грузия),  
Паата Куртанидзе (Грузия), Вахтанг Масхулия (Грузия),  
Тенгиз Ризнис (США), Реваз Сепиашвили (Грузия), Дэвид Элуа (США)

### НАУЧНО-РЕДАКЦИОННАЯ КОЛЛЕГИЯ

**Константин Кипиани - председатель Научно-редакционной коллегии**

Архимандрит Адам - Вахтанг Ахаладзе, Амиран Антадзе, Нелли Антелава, Георгий Асатиани,  
Тенгиз Асатиани, Гия Берадзе, Рима Бериашвили, Лео Бокерия, Отар Герзмава, Лиана Гогиашвили,  
Нодар Гогешашвили, Николай Гонгадзе, Лия Дваладзе, Тамар Долиашвили, Манана Жвания,  
Тамар Зерекидзе, Ирина Квачадзе, Нана Квирквелия, Зураб Кеванишвили, Гурам Кикнадзе,  
Димитрий Кордзаиа, Теймураз Лежава, Нодар Ломидзе, Джанлуиджи Мелотти, Марина Мамаладзе,  
Караман Пагава, Мамука Пирцхалаишвили, Анна Рехвиашвили, Мака Сологашвили, Рамаз Хецуриани,  
Рудольф Хохенфеллнер, Кахабер Челидзе, Тинатин Чиковани, Арчил Чхотуа,  
Рамаз Шенгелия, Кетеван Эбралидзе

Website:

[www.geomednews.org](http://www.geomednews.org)

The International Academy of Sciences, Education, Industry & Arts. P.O.Box 390177,  
Mountain View, CA, 94039-0177, USA. Tel/Fax: (650) 967-4733

**Версия:** печатная. **Цена:** свободная.

**Условия подписки:** подписка принимается на 6 и 12 месяцев.

**По вопросам подписки обращаться по тел.: 293 66 78.**

**Контактный адрес:** Грузия, 0177, Тбилиси, ул. Асатиани 7, IV этаж, комната 408  
тел.: 995(32) 254 24 91, 5(55) 75 65 99

Fax: +995(32) 253 70 58, e-mail: [ninomikaber@geomednews.com](mailto:ninomikaber@geomednews.com); [nikopir@geomednews.com](mailto:nikopir@geomednews.com)

**По вопросам размещения рекламы обращаться по тел.: 5(99) 97 95 93**

© 2001. Ассоциация деловой прессы Грузии

© 2001. The International Academy of Sciences,  
Education, Industry & Arts (USA)

## **GEORGIAN MEDICAL NEWS**

Monthly Georgia-US joint scientific journal published both in electronic and paper formats of the Agency of Medical Information of the Georgian Association of Business Press; International Academy of Sciences, Education, Industry and Arts (USA).  
Published since 1994. Distributed in NIS, EU and USA.

### **EDITOR IN CHIEF**

Nicholas Pirtskhalaishvili

### **SCIENTIFIC EDITOR**

Elene Giorgadze

### **DEPUTY CHIEF EDITOR**

Nino Mikaberidze

### **SCIENTIFIC EDITORIAL COUNCIL**

#### **Zurab Vadachkoria - Head of Editorial council**

Michael Bakhmutsky (USA), Alexander Gënning (Germany),  
Amiran Gamkrelidze (Georgia), David Elua (USA),  
Konstantin Kipiani (Georgia), Giorgi Kamkamidze (Georgia), Paata Kurtanidze (Georgia),  
Vakhtang Maskhulia (Georgia), Tengiz Riznis (USA), Revaz Sepiashvili (Georgia)

### **SCIENTIFIC EDITORIAL BOARD**

#### **Konstantin Kipiani - Head of Editorial board**

Archimandrite Adam - Vakhtang Akhaladze, Amiran Antadze, Nelly Antelava,  
Giorgi Asatiani, Tengiz Asatiani, Gia Beradze, Rima Beriashvili, Leo Bokeria,  
Kakhaber Chelidze, Tinatin Chikovani, Archil Chkhotua, Lia Dvaladze, Tamar Doliashvili,  
Ketevan Ebralidze, Otar Gerzmava, Liana Gogiashvili, Nodar Gogebashvili,  
Nicholas Gongadze, Rudolf Hohenfellner, Zurab Kevanishvili, Ramaz Khetsuriani,  
Guram Kiknadze, Dimitri Kordzaia, Irina Kvachadze, Nana Kvirkvelia, Teymuraz Lezhava,  
Nodar Lomidze, Marina Mamaladze, Gianluigi Melotti, Kharaman Pagava,  
Mamuka Pirtskhalaishvili, Anna Rekhviashvili, Maka Sologhashvili, Ramaz Shengelia,  
Tamar Zerekidze, Manana Zhvania

### **CONTACT ADDRESS IN TBILISI**

GMN Editorial Board  
7 Asatiani Street, 4<sup>th</sup> Floor  
Tbilisi, Georgia 0177

Phone: 995 (32) 254-24-91  
995 (32) 253-70-58  
Fax: 995 (32) 253-70-58

### **CONTACT ADDRESS IN NEW YORK**

NINITEX INTERNATIONAL, INC.  
3 PINE DRIVE SOUTH  
ROSLYN, NY 11576 U.S.A.

Phone: +1 (917) 327-7732

### **WEBSITE**

[www.geomednews.com](http://www.geomednews.com)

## К СВЕДЕНИЮ АВТОРОВ!

При направлении статьи в редакцию необходимо соблюдать следующие правила:

1. Статья должна быть представлена в двух экземплярах, на русском или английском языках, напечатанная через **полтора интервала на одной стороне стандартного листа с шириной левого поля в три сантиметра**. Используемый компьютерный шрифт для текста на русском и английском языках - **Times New Roman (Кириллица)**, для текста на грузинском языке следует использовать **AcadNusx**. Размер шрифта - **12**. К рукописи, напечатанной на компьютере, должен быть приложен CD со статьей.

2. Размер статьи должен быть не менее десяти и не более двадцати страниц машинописи, включая указатель литературы и резюме на английском, русском и грузинском языках.

3. В статье должны быть освещены актуальность данного материала, методы и результаты исследования и их обсуждение.

При представлении в печать научных экспериментальных работ авторы должны указывать вид и количество экспериментальных животных, применявшиеся методы обезболивания и усыпления (в ходе острых опытов).

4. К статье должны быть приложены краткое (на полстраницы) резюме на английском, русском и грузинском языках (включающее следующие разделы: цель исследования, материал и методы, результаты и заключение) и список ключевых слов (key words).

5. Таблицы необходимо представлять в печатной форме. Фотокопии не принимаются. **Все цифровые, итоговые и процентные данные в таблицах должны соответствовать таковым в тексте статьи**. Таблицы и графики должны быть озаглавлены.

6. Фотографии должны быть контрастными, фотокопии с рентгенограмм - в позитивном изображении. Рисунки, чертежи и диаграммы следует озаглавить, пронумеровать и вставить в соответствующее место текста **в tiff формате**.

В подписях к микрофотографиям следует указывать степень увеличения через окуляр или объектив и метод окраски или импрегнации срезов.

7. Фамилии отечественных авторов приводятся в оригинальной транскрипции.

8. При оформлении и направлении статей в журнал МНГ просим авторов соблюдать правила, изложенные в «Единых требованиях к рукописям, представляемым в биомедицинские журналы», принятых Международным комитетом редакторов медицинских журналов - <http://www.spinesurgery.ru/files/publish.pdf> и [http://www.nlm.nih.gov/bsd/uniform\\_requirements.html](http://www.nlm.nih.gov/bsd/uniform_requirements.html) В конце каждой оригинальной статьи приводится библиографический список. В список литературы включаются все материалы, на которые имеются ссылки в тексте. Список составляется в алфавитном порядке и нумеруется. Литературный источник приводится на языке оригинала. В списке литературы сначала приводятся работы, написанные знаками грузинского алфавита, затем кириллицей и латиницей. Ссылки на цитируемые работы в тексте статьи даются в квадратных скобках в виде номера, соответствующего номеру данной работы в списке литературы. Большинство цитированных источников должны быть за последние 5-7 лет.

9. Для получения права на публикацию статья должна иметь от руководителя работы или учреждения визу и сопроводительное отношение, написанные или напечатанные на бланке и заверенные подписью и печатью.

10. В конце статьи должны быть подписи всех авторов, полностью приведены их фамилии, имена и отчества, указаны служебный и домашний номера телефонов и адреса или иные координаты. Количество авторов (соавторов) не должно превышать пяти человек.

11. Редакция оставляет за собой право сокращать и исправлять статьи. Корректур авторам не высылаются, вся работа и сверка проводится по авторскому оригиналу.

12. Недопустимо направление в редакцию работ, представленных к печати в иных издательствах или опубликованных в других изданиях.

**При нарушении указанных правил статьи не рассматриваются.**

## REQUIREMENTS

Please note, materials submitted to the Editorial Office Staff are supposed to meet the following requirements:

1. Articles must be provided with a double copy, in English or Russian languages and typed or computer-printed on a single side of standard typing paper, with the left margin of 3 centimeters width, and 1.5 spacing between the lines, typeface - **Times New Roman (Cyrillic)**, print size - 12 (referring to Georgian and Russian materials). With computer-printed texts please enclose a CD carrying the same file titled with Latin symbols.

2. Size of the article, including index and resume in English, Russian and Georgian languages must be at least 10 pages and not exceed the limit of 20 pages of typed or computer-printed text.

3. Submitted material must include a coverage of a topical subject, research methods, results, and review.

Authors of the scientific-research works must indicate the number of experimental biological species drawn in, list the employed methods of anesthetization and soporific means used during acute tests.

4. Articles must have a short (half page) abstract in English, Russian and Georgian (including the following sections: aim of study, material and methods, results and conclusions) and a list of key words.

5. Tables must be presented in an original typed or computer-printed form, instead of a photocopied version. **Numbers, totals, percentile data on the tables must coincide with those in the texts of the articles.** Tables and graphs must be headed.

6. Photographs are required to be contrasted and must be submitted with doubles. Please number each photograph with a pencil on its back, indicate author's name, title of the article (short version), and mark out its top and bottom parts. Drawings must be accurate, drafts and diagrams drawn in Indian ink (or black ink). Photocopies of the X-ray photographs must be presented in a positive image in **tiff format**.

Accurately numbered subtitles for each illustration must be listed on a separate sheet of paper. In the subtitles for the microphotographs please indicate the ocular and objective lens magnification power, method of coloring or impregnation of the microscopic sections (preparations).

7. Please indicate last names, first and middle initials of the native authors, present names and initials of the foreign authors in the transcription of the original language, enclose in parenthesis corresponding number under which the author is listed in the reference materials.

8. Please follow guidance offered to authors by The International Committee of Medical Journal Editors guidance in its Uniform Requirements for Manuscripts Submitted to Biomedical Journals publication available online at: [http://www.nlm.nih.gov/bsd/uniform\\_requirements.html](http://www.nlm.nih.gov/bsd/uniform_requirements.html)  
[http://www.icmje.org/urm\\_full.pdf](http://www.icmje.org/urm_full.pdf)

In GMN style for each work cited in the text, a bibliographic reference is given, and this is located at the end of the article under the title "References". All references cited in the text must be listed. The list of references should be arranged alphabetically and then numbered. References are numbered in the text [numbers in square brackets] and in the reference list and numbers are repeated throughout the text as needed. The bibliographic description is given in the language of publication (citations in Georgian script are followed by Cyrillic and Latin).

9. To obtain the rights of publication articles must be accompanied by a visa from the project instructor or the establishment, where the work has been performed, and a reference letter, both written or typed on a special signed form, certified by a stamp or a seal.

10. Articles must be signed by all of the authors at the end, and they must be provided with a list of full names, office and home phone numbers and addresses or other non-office locations where the authors could be reached. The number of the authors (co-authors) must not exceed the limit of 5 people.

11. Editorial Staff reserves the rights to cut down in size and correct the articles. Proof-sheets are not sent out to the authors. The entire editorial and collation work is performed according to the author's original text.

12. Sending in the works that have already been assigned to the press by other Editorial Staffs or have been printed by other publishers is not permissible.

**Articles that Fail to Meet the Aforementioned  
Requirements are not Assigned to be Reviewed.**

## ავტორთა საქურაღებოლ!

რედაქციაში სტატიის წარმოდგენისას საჭიროა დაიცვათ შემდეგი წესები:

1. სტატია უნდა წარმოადგინოთ 2 ცალად, რუსულ ან ინგლისურ ენებზე დაბეჭდილი სტანდარტული ფურცლის 1 გვერდზე, 3 სმ სიგანის მარცხენა ველისა და სტრიქონებს შორის 1,5 ინტერვალის დაცვით. გამოყენებული კომპიუტერული შრიფტი რუსულ და ინგლისურენოვან ტექსტებში - **Times New Roman (Кириллица)**, ხოლო ქართულენოვან ტექსტში საჭიროა გამოვიყენოთ **AcadNusx**. შრიფტის ზომა – 12. სტატიას თან უნდა ახლდეს CD სტატიით.

2. სტატიის მოცულობა არ უნდა შეადგენდეს 10 გვერდზე ნაკლებს და 20 გვერდზე მეტს ლიტერატურის სიის და რეზიუმეების (ინგლისურ, რუსულ და ქართულ ენებზე) ჩათვლით.

3. სტატიაში საჭიროა გაშუქდეს: საკითხის აქტუალობა; კვლევის მიზანი; საკვლევი მასალა და გამოყენებული მეთოდები; მიღებული შედეგები და მათი განსჯა. ექსპერიმენტული ხასიათის სტატიების წარმოდგენისას ავტორებმა უნდა მიუთითონ საექსპერიმენტო ცხოველების სახეობა და რაოდენობა; გაუტკივარებისა და დაძინების მეთოდები (მწვავე ცდების პირობებში).

4. სტატიას თან უნდა ახლდეს რეზიუმე ინგლისურ, რუსულ და ქართულ ენებზე არანაკლებ ნახევარი გვერდის მოცულობისა (სათაურის, ავტორების, დაწესებულების მითითებით და უნდა შეიცავდეს შემდეგ განყოფილებებს: მიზანი, მასალა და მეთოდები, შედეგები და დასკვნები; ტექსტუალური ნაწილი არ უნდა იყოს 15 სტრიქონზე ნაკლები) და საკვანძო სიტყვების ჩამონათვალი (key words).

5. ცხრილები საჭიროა წარმოადგინოთ ნაბეჭდი სახით. ყველა ციფრული, შემაჯამებელი და პროცენტული მონაცემები უნდა შეესაბამებოდეს ტექსტში მოყვანილს.

6. ფოტოსურათები უნდა იყოს კონტრასტული; სურათები, ნახაზები, დიაგრამები - დასათაურებული, დანომრილი და სათანადო ადგილას ჩასმული. რენტგენოგრაფიების ფოტოასლები წარმოადგინეთ პოზიტიური გამოსახულებით **tiff** ფორმატში. მიკროფოტოსურათების წარწერებში საჭიროა მიუთითოთ ოკულარის ან ობიექტივის საშუალებით გადიდების ხარისხი, ანათალების შედეგების ან იმპრეგნაციის მეთოდი და აღნიშნოთ სურათის ზედა და ქვედა ნაწილები.

7. სამამულო ავტორების გვარები სტატიაში აღინიშნება ინიციალების თანდართვით, უცხოურისა – უცხოური ტრანსკრიპციით.

8. სტატიას თან უნდა ახლდეს ავტორის მიერ გამოყენებული სამამულო და უცხოური შრომების ბიბლიოგრაფიული სია (ბოლო 5-8 წლის სიღრმით). ანბანური წყობით წარმოდგენილ ბიბლიოგრაფიულ სიაში მიუთითეთ ჯერ სამამულო, შემდეგ უცხოელი ავტორები (გვარი, ინიციალები, სტატიის სათაური, ჟურნალის დასახელება, გამოცემის ადგილი, წელი, ჟურნალის №, პირველი და ბოლო გვერდები). მონოგრაფიის შემთხვევაში მიუთითეთ გამოცემის წელი, ადგილი და გვერდების საერთო რაოდენობა. ტექსტში კვადრატულ ფხიხლებში უნდა მიუთითოთ ავტორის შესაბამისი N ლიტერატურის სიის მიხედვით. მიზანშეწონილია, რომ ციტირებული წყაროების უმეტესი ნაწილი იყოს 5-6 წლის სიღრმის.

9. სტატიას თან უნდა ახლდეს: ა) დაწესებულების ან სამეცნიერო ხელმძღვანელის წარდგინება, დამოწმებული ხელმოწერითა და ბეჭდით; ბ) დარგის სპეციალისტის დამოწმებული რეცენზია, რომელშიც მითითებული იქნება საკითხის აქტუალობა, მასალის საკმაობა, მეთოდის სანდოობა, შედეგების სამეცნიერო-პრაქტიკული მნიშვნელობა.

10. სტატიის ბოლოს საჭიროა ყველა ავტორის ხელმოწერა, რომელთა რაოდენობა არ უნდა აღემატებოდეს 5-ს.

11. რედაქცია იტოვებს უფლებას შეასწოროს სტატია. ტექსტზე მუშაობა და შეჯერება ხდება საავტორო ორიგინალის მიხედვით.

12. დაუშვებელია რედაქციაში ისეთი სტატიის წარდგენა, რომელიც დასაბეჭდად წარდგენილი იყო სხვა რედაქციაში ან გამოქვეყნებული იყო სხვა გამოცემებში.

აღნიშნული წესების დარღვევის შემთხვევაში სტატიები არ განიხილება.



Содержание:

<b>Abdul Basith Sh., Makinyan L., Wessam A., Airapetov G., Aude F., Shindiev K.</b> SUBJECTIVE AND CLINICAL OUTCOMES OF SURGERY FOR CORRECTION OF RHEUMATOID FOREFOOT DEFORMITIES .....	7
<b>Кравченко В.И., Беридзе М.М., Лазоришинец В.В.</b> РЕЗУЛЬТАТЫ ХИРУРГИЧЕСКОГО ЛЕЧЕНИЯ КОМПЛЕКСНОЙ ПАТОЛОГИИ ДУГИ, ВОСХОДЯЩЕЙ И НИСХОДЯЩЕЙ ГРУДНОЙ АОРТЫ С ПРИМЕНЕНИЕМ МЕТОДИКИ ГИБРИДНОГО «ХОБОТА СЛОНА» .....	13
<b>Gatserelia Z.</b> QUALITY OF LIFE IN PATIENTS WITH MUSCLE INVASIVE BLADDER CANCER AFTER ORGAN-PRESERVING TREATMENT .....	17
<b>Borysenko A., Timokhina T., Kononova O.</b> COMBINED CARIES AND GASTROESOPHAGEAL REFLUX DISEASE .....	22
<b>Khabadze Z., Ahmad W., Nazarova D., Shilyaeva E., Kotelnikova A.</b> TREATMENT OF CHRONIC APICAL PERIODONTITIS: IN A SINGLE OR MULTIPLE VISITS? (REVIEW) .....	28
<b>Узденова З.Х., Залиханова З.М., Гагагажева З.М., Шаваева Ф.В., Маршенкулова З.З.</b> ФИЗИЧЕСКИЕ ЛЕЧЕБНЫЕ ФАКТОРЫ В ЭТАПНОЙ МЕДИЦИНСКОЙ РЕАБИЛИТАЦИИ РОДИЛЬНИЦ С РАНАМИ ПРОМЕЖНОСТИ ПОСЛЕ ВАКУУМ-ЭКСТРАКЦИИ ПЛОДА .....	31
<b>Багацкая Н.В., Дынник В.А., Гавенко А.А., Верхошанова О.Г.</b> АНОМАЛЬНЫЕ МАТОЧНЫЕ КРОВОТЕЧЕНИЯ У ДЕВОЧЕК-ПОДРОСТКОВ: НАСЛЕДСТВЕННЫЕ И СРЕДОВЫЕ ФАКТОРЫ РИСКА .....	36
<b>Gorina L., Krylova N., Rakovskaya I., Goncharova S., Barkhatova O.</b> APPLICATION OF A COMPREHENSIVE APPROACH FOR EVALUATION OF TREATMENT EFFECTIVENESS OF MYCOPLASMA INFECTION IN CHILDREN WITH BRONCHIAL ASTHMA .....	41
<b>Алдибекова Г.И., Абдрахманова С.Т., Лим Л.В., Панавиене В., Старосветова Е.Н.</b> ОЦЕНКА ФИЗИЧЕСКОГО РАЗВИТИЯ ДЕТЕЙ ДОШКОЛЬНОГО ВОЗРАСТА РЕСПУБЛИКИ КАЗАХСТАН И РЕТРОСПЕКТИВНЫЙ АНАЛИЗ ЗА ПОСЛЕДНИЕ 50 ЛЕТ .....	45
<b>Чочия А.Т., Геладзе Н.М., Гогберашвили К.Я., Хачапуридзе Н.С., Бахтадзе С.З., Капанадзе Н.Б.</b> МЕНТАЛЬНОЕ И РЕЧЕВОЕ РАЗВИТИЕ У ДЕТЕЙ, ПРОЖИВАЮЩИХ В ЭКОЛОГИЧЕСКИ НЕБЛАГОПОЛУЧНЫХ РЕГИОНАХ ГРУЗИИ .....	52
<b>Lominadze Z., Chelidze K., Chelidze L., Lominadze E.</b> COMPARISON OF THE OSCILLOMETRICALLY MEASURED AORTIC PULSE WAVE VELOCITY, AUGMENTATION INDEX AND CENTRAL SYSTOLIC BLOOD PRESSURE BETWEEN PATIENTS WITH ACUTE CORONARY SYNDROME AND CHRONIC CORONARY SYNDROME .....	58
<b>Masik N., Matviichuk M., Masik O.</b> BONE FORMATION MARKERS (N-TERMINAL PROPEPTIDE TYPE I ROCOLLAGEN, OSTEOCALCIN AND VITAMIN D) AS EARLY PREDICTORS OF OSTEOPOROSIS IN PATIENTS SUFFERING FROM CHRONIC OBSTRUCTIVE LUNG DISEASE .....	64
<b>Kekenadze M., Kvirkvelia N., Beridze M., Vashadze Sh., Kvaratskhelia E.</b> CLINICAL CHARACTERISTICS OF ALS IN GEORGIAN PATIENTS .....	71
<b>Хелемендик А.Б., Рябокоть Е.В., Рябокоть Ю.Ю.</b> ОСОБЕННОСТИ ВЗАИМОСВЯЗИ МЕЖДУ ИММУНОЛОГИЧЕСКИМИ ПОКАЗАТЕЛЯМИ, УРОВНЕМ ВИРУСНОЙ НАГРУЗКИ И СТЕПЕНЬЮ ВЫРАЖЕННОСТИ МОРФОЛОГИЧЕСКИХ ИЗМЕНЕНИЙ В ТКАНИ ПЕЧЕНИ ПО ДАННЫМ НЕИНВАЗИВНЫХ ТЕСТОВ У НВeAg-НЕГАТИВНЫХ БОЛЬНЫХ ХРОНИЧЕСКИМ ГЕПАТИТОМ В.....	76
<b>Гусейналиева В.Н.</b> СОВЕРШЕНСТВОВАНИЕ ПРОТИВОТУБЕРКУЛЕЗНЫХ МЕРОПРИЯТИЙ В ПЕРВИЧНОМ МЕДИЦИНСКОМ ЗВЕНЕ ГОРОДА И СЕЛА И ЕГО ВЛИЯНИЕ НА КЛИНИКО-ЭПИДЕМИОЛОГИЧЕСКИЕ ПОКАЗАТЕЛИ .....	81

<b>Mialovytska O., Nebor Y.</b> ANALYSIS OF RELATIONSHIP BETWEEN POLYMORPHISM OF MTHFR (C677T), MTHFR (A1298C), MTR (A2756G) GENES IN THE DEVELOPMENT OF ISCHEMIC STROKE IN YOUNG PATIENTS.....	87
<b>Гасюк Н.В., Мазур И.П., Попович И.Ю., Радчук В.Б.0</b> КЛИНИЧЕСКАЯ ХАРАКТЕРИСТИКА ЗАБОЛЕВАНИЙ СЛИЗИСТОЙ ОБОЛОЧКИ ПОЛОСТИ РТА У ПАЦИЕНТОВ, ПЕРЕНЕСШИХ COVID-19 – ЧТО НЕОБХОДИМО ЗНАТЬ СТОМАТОЛОГУ В УСЛОВИЯХ ПАНДЕМИИ? .....	93
<b>Türk S.M., Öztürk Z., Karataş D., Gönüllü E.</b> INACTIVATED COVID-19 VACCINE CAN INDUCE REACTIVE POLYARTHRITIS IN OLDER PATIENTS: REPORT OF TWO CASES .....	100
<b>Al-Omary Obadeh M., Bondar S.A.</b> ENDOTHELIAL DYSFUNCTION AND PATHOGENETIC PHENOTYPES OF LOCALIZED SCLERODERMA .....	102
<b>Cengiz H., Varim C., Demirci T., Cetin S., Karacaer C., Koçer H.</b> THE FAMILIAL HYPOCALCIURIC HYPERCALCEMIA PRESENTED WITH ADVANCED HYPERCALCEMIA AND EXTREMELY HIGH PARATHORMON LEVELS (CASE REPORT) .....	108
<b>Фалёва Е.Е., Маркова М.В., Харций Е.Н., Панфилова Г.Б., Чачибая Н.В.</b> ПСИХОЛОГИЧЕСКИЕ ОСОБЕННОСТИ БОЛЬНЫХ С НАРУШЕНИЯМИ ОПОРНО-ДВИГАТЕЛЬНОГО АППАРАТА .....	112
<b>Мурадян А.Е., Мардяян М.А., Мкртчян С.А., Секоян Е.С.</b> ОСОБЕННОСТИ ВЗАИМОСВЯЗИ МЕЖДУ НЕКОТОРЫМИ ФИЗИОЛОГИЧЕСКИМИ ПОКАЗАТЕЛЯМИ ФИЗИЧЕСКОГО ЗДОРОВЬЯ СРЕДИ НАСЕЛЕНИЯ АРМЕНИИ .....	118
<b>Dzhoraieva S., Zapolsky M., Shcherbakova Y., Goncharenko V., Sobol N.</b> INCREASING THE EFFICIENCY OF BACTERIOLOGICAL DIAGNOSIS OF UREGENITAL TRICHOMONIASIS USING THE IMPROVED NUTRIENT MEDIUM.....	124
<b>Tuziuk N., Kramar S., Nebesna Z., Zaporozhan S.</b> EFFECT OF XENOGRAFTS SATURATED WITH SILVERNANOCRYSTALS ON HISTOLOGICAL STRUCTURE OF THE SKIN IN THE DYNAMICS OF EXPERIMENTAL THERMAL INJURY.....	128
<b>Осипенко С.Б., Хромагина Л.Н., Ходаков И.В., Макаренко О.А.</b> ПРОТИВОВОСПАЛИТЕЛЬНЫЕ ЭФФЕКТЫ ПАСТЫ ЧЕРНИКИ LIQBERRY® ПРИ ЭКСПЕРИМЕНТАЛЬНОМ САХАРНОМ ДИАБЕТЕ ТИПА 2.....	133
<b>Metreveli M., Kodanovi L., Jokhadze M., Bakuridze A., Berashvili D., Meskhidze A</b> STUDY OF THE BIOACTIVE COMPOUNDS CONTENT IN THE FLOWERS OF <i>Polianthes tuberosa L.</i> INTRODUCED BY GREEN TECHNOLOGIES .....	138
<b>Кикалишвили Б.Ю., Сулаквелидзе Ц.П., Малания М.А., Турабелидзе Д.Г.</b> СОДЕРЖАНИЕ ЛИПИДОВ И СОПУТСТВУЮЩИХ ИМ БИОЛОГИЧЕСКИ АКТИВНЫХ ВЕЩЕСТВ В РАСТЕНИЯХ, ПРОИЗРАСТАЮЩИХ В ГРУЗИИ.....	143
<b>Yachmin A., Yeroshenko G., Shevchenko K., Perederii N., Ryabushko O.</b> MONOSODIUM GLUTAMATE (E621) AND ITS EFFECT ON THE GASTROINTESTINAL ORGANS (REVIEW) .....	147
<b>Кравчук О.В., Налуцишин В.В., Балан М.В., Осмолян В.А., Домбровская Е.Н.</b> ПРАВОВОЕ ПОЛОЖЕНИЕ ЭКСПЕРТА-ПСИХИАТРА ПРИ ПРОВЕДЕНИИ СУДЕБНО-ПСИХИАТРИЧЕСКОЙ ЭКСПЕРТИЗЫ .....	152
<b>Deshko L., Lotiuk O., Sinkevych O., Kravtsova Z., Kudriavtseva O., Cherniak I.</b> THE HUMAN RIGHT TO QUALITY MEDICAL CARE: CHANGING THE PARADIGM OF INTERNATIONAL COOPERATION BETWEEN STATES AND INTERACTION OF PUBLIC AUTHORITIES AND LOCAL SELF-GOVERNMENT IN FOREIGN COUNTRIES.....	160
<b>Lomidze N., Pochkhidze N., Japaridze N., Zhvania M.</b> FINE ARCHITECTURE OF THE HIPPOCAMPUS IN ADOLESCENT, ADULT AND AGED RATS. ELECTRON MICROSCOPIC STUDY .....	165

## რეზიუმე

უროგენიტალური ტრიქომონიაზის ბაქტერიოლოგიური დიაგნოსტიკის ეფექტურობის გაზრდა გაუმჯობესებული მკვებავი გარემოს გამოყენებით

<sup>1</sup>ს.დუორაევა, <sup>2</sup>მ.ზაპოლსკი, <sup>1</sup>ი.შნერბაკოვა, <sup>1</sup>ვ.გონჩარენკო, <sup>1</sup>ნ.სობოლი

<sup>1</sup>დერმატოლოგიისა და ვენეროლოგიის ინსტიტუტი, ხარკოვი; <sup>2</sup>ოდესის ეროვნული სამედიცინო უნივერსიტეტი, უკრაინა

უროგენიტალური ტრიქომონიაზის პრობლემის სამეცნიერო და პრაქტიკულ მნიშვნელობას განსაზღვრავს მისი გავრცელებადობა და ინფექციის გამომწვევის ცვალებადობის პრობლემა. ვარაუდობენ, რომ არასულსაყრელ პირობებში ეს უმარტივესები კარგავენ ინტენსიური მოძრაობის უნარს და ტრანსფორმირდებიან მორფოლოგიურად. სწორედ ამ პრობლემის არსებობა განსაზღვრავს სამეცნიერო-პრაქტიკულ ინტერესს ბაქტერიოლოგიური მეთოდების სრულყოფის მიმართ

უროგენიტალური ტრაქტის ქრონიკული ანთებითი პროცესების მქონე პაციენტების გამოკვლევის დროს.

კვლევის მიზანს წარმოადგენდა ტრიქომონიაზის გამომწვევის ბაქტერიოლოგიური გამოვლენისათვის საჭირო მკვებავი გარემოს შემადგენლობის ოპტიმიზება ტრიქომონადების სხვადასხვა მორფოტიპის არსებობის და მოძრაობის საშუალების გათვალისწინებით.

კვლევის ობიექტს წარმოადგენდა *Trichomonas vaginalis*-ის 50 ნიმუში, გამოყოფილი შარდ-სასქესო სისტემის ქრონიკული დაავადებებით 293 პაციენტიდან; განხორციელებული იყო შედარებითი კულტივირება გაუმჯობესებულ და სტანდარტულ გარემოში კლასიკური ბაქტერიოლოგიის მეთოდების გამოყენებით.

დადგენილია, რომ დამატებითი ინგრედიენტების ოპტიმალურმა თანაფარდობამ განაპირობა გამომწვევის ზრდის გაძლიერება და ბიომასის მატება, რაც მიუთითებს მკვებავი გარემოს ხარისხის ამაღლებაზე. მიღებული მონაცემები მოწმობს, რომ ოპტიმიზებული მკვებავი გარემოს შეცვლილმა შემადგენლობამ გააუმჯობესა სადიაგნოსტიკო პროცედურის ხარისხი, განსაკუთრებით პაციენტებში დაავადების ტორპიდული მიმდინარეობით.

## EFFECT OF XENOGRAFTS SATURATED WITH SILVERNANOCRYSTALS ON HISTOLOGICAL STRUCTURE OF THE SKIN IN THE DYNAMICS OF EXPERIMENTAL THERMAL INJURY

Tuziuk N., Kramar S., Nebesna Z., Zaporozhan S.

I. Horbachevsky Ternopil National Medical University, Ukraine

Burn injuries caused by road accidents, fallings and interpersonal violence is the fourth in the world among other trauma [8, 13]. 90% of burns occur in lower- and middle-income countries. Cooking on an open fire and non-electric appliances are the most common reasons of thermal burns [8]. However, occupational traumatism and armed conflicts increase the incidence of burns. In particular, according to the statistics, the number of burn injuries at the territories of military conflicts increases fourfold [8, 13].

The skin is a first damaged organ in cases of thermal injuries. Healing of different types of skin wound is a complex process of interactions between cells and numerous biochemical reactions [4,14,15]. Current tissue regeneration technologies improve skin recovery; in particular, the rate of burn wounds healing significantly increased with the use of various skin substitutes [11,14,16-18]. A dermal allograft, dermal xenograft, amniotic membrane, etc. are used in medical practice. The correct choice and application of these substitutes reduces pain at the area of lesion, contributes to normalization of protective functions, aesthetic restoration of the skin [9,15,18].

In recent decades, lyophilized pig skin xenografts as well as numerous their derivatives have been widely used for temporarily burn wound closure [3,5,7,9,12]. A relatively simple method of material collection, storage and transportation, low cost are the main advantages of xenogeneic skin.

The antibacterial effect of silver has been known to people long ago since its toxicity for human cells is much lower than for bacteria. Therefore, silver agents are used in treatment of burns, chronic ulcers and water disinfection [1,2,19].

In our opinion, the combination of the properties of already tested factors for burn correction (lyophilized xenografts and silver nanocrystals) would be interesting and promising in combustiology.

Therefore, the aim of this work was to establish the histological state of the components of the affected area of the skin with the use of xenografts saturated with silver nanocrystals in the dynamics of experimental thermal injury.

**Material and methods.** Experimental studies were performed on 54 adult guinea pigs. All the investigations were performed following the international rules and principles of the European Convention for the Protection of Vertebrate Animals Used for Experimental and Other Scientific Purposes (Strasbourg, 1986) and the General Ethical Principles for Animal Experiments (Kyiv, 2001).

The animals were divided into two groups: the 1<sup>st</sup> group – animals with severe thermal injury (27); the 2<sup>nd</sup> group – animals with burn injury (27), in which the wounds were covered with xenografts after early necrectomy of the damaged tissues.

A third-degree burn was modeled with copper plates heated to a temperature of 97-100°C for 15 seconds applied on the epilated surface of the skin of the animal's back under thiopental anaesthesia. The size of the affected area was 18-20% of the ani-

mal's body area. One day after thermal injury, the experimental animals underwent early necrectomy of the damaged skin areas. The newly formed wounds were covered with xenografts saturated with silver nanocrystals and fixed to the perifocal areas.

To study the microscopic skin changes the animals were removed from the experiment under general thiopental anaesthesia on the 7<sup>th</sup>, 14<sup>th</sup>, and 21<sup>st</sup> days of the experiment, which corresponded to the stages of early and late toxemia and septicotoxemia of burn disease.

The sampling for histological studies was performed according to conventional methods [4,8]. The pieces of skin were fixed in 10% neutral buffered formalin. Then the tissues were processed in the LogosOne histoprocessor and embedded into paraffin blocks. The sections of 5 µm thick obtained by means of the AMR400 rotary microtome were stained with hematoxylin and eosin [6,10].

Histologic specimens were studied using a Nikon Eclipse Ci-E light microscope and photo documented with the Sigeta M3CMOS14000 video camera with the Toup View software.

**Results and discussion.** According to morphological studies performed, on the 7<sup>th</sup> day after covering the wound with a xenograft saturated with silver nanocrystals its partial drying at the edges was evidenced. There were practically no areas with seropurulent content.

Conversely, in the animals of control group, who did not undergo any correction, the escharosis was observed at the area of lesion under which there were significant areas of purulonecrotic infiltrate. Homogenized, destructured, intensely oxyphilic fibre fragments with a large number of neutrophils, lymphocytes and erythrocytes between them were evidenced microscopically under a scab (Fig. 1A). In the perifocal areas, the fibrous component of the dermis was significantly swollen, sometimes frayed. The intercellular substance was intensively infiltrated by leukocyte cells.

On the 7<sup>th</sup> day of the experiment, the initial stages of granulation tissue formation were observed microscopically in the animals of the 2<sup>nd</sup> group. The lesion area under the xenograft was filled with thin oxyphilic fibrils which served as a frame for cell elements. Numerous lymphocytes, macrophages, fibroblasts were evidenced among them. Granulation tissue was saturated with microvessels with a large number of erythrocytes (Fig. 2B).

In the marginal area of the wound under the influence of a correcting factor the blood supply in the connective tissue improved; the signs of the inflammatory response decreased. In addition, the epidermis in this area was significantly thickened due to activation of proliferative processes in it.

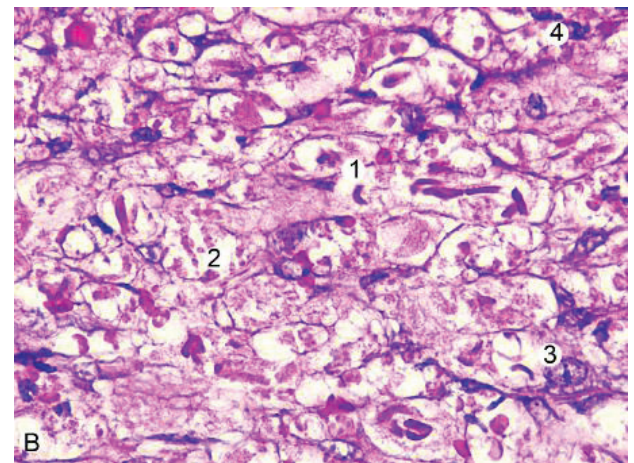
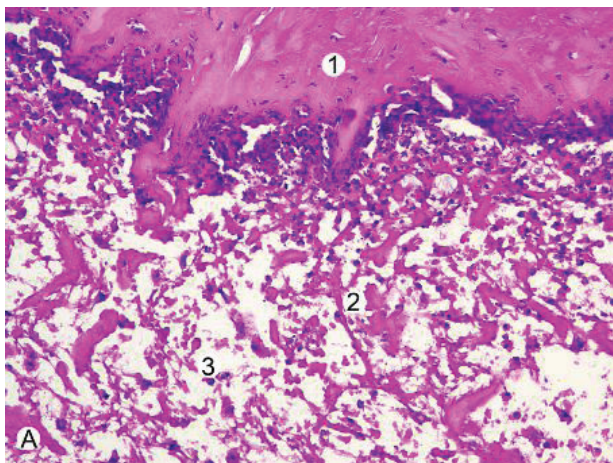


Fig. 1. Microscopic state of the granulation tissue of the wound area skin of the experimental animal in 7 days:  
A – after a burn injury: 1 – eschar, 2 – destructured fibers, 3 – leukocytes. (H&E x200).  
B – with xenograft: 1 – collagen fibrils, 2 – erythrocytes, 3 – fibroblast, 4 – neutrophil. (H&E x400).

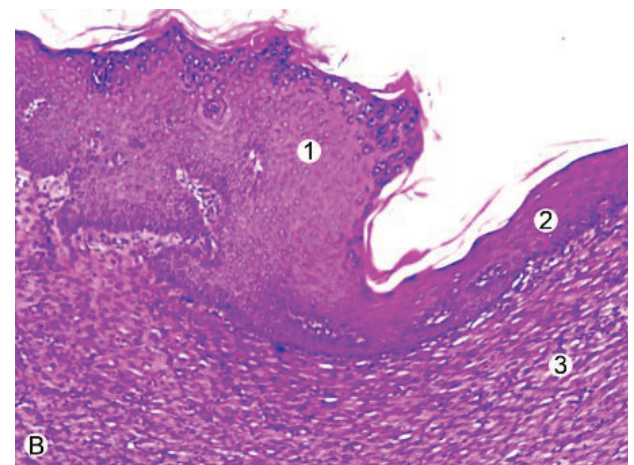
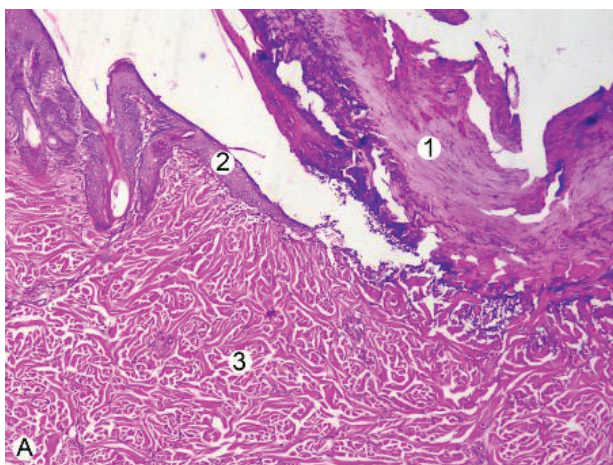
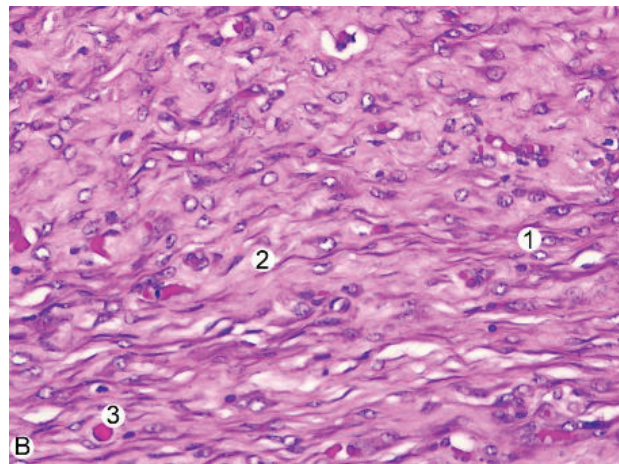
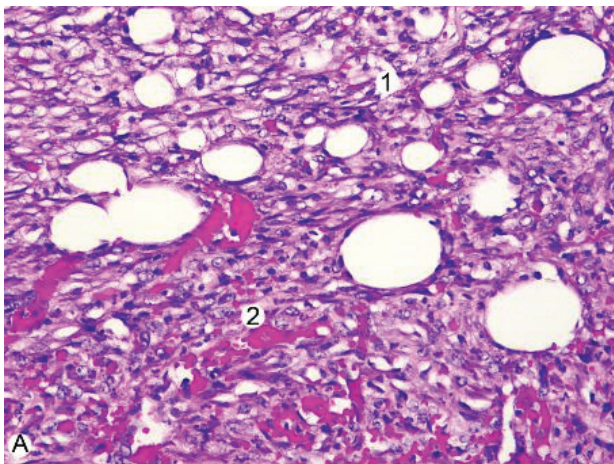
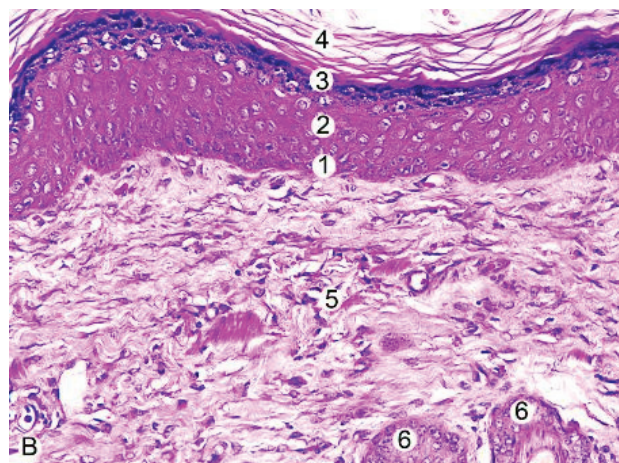
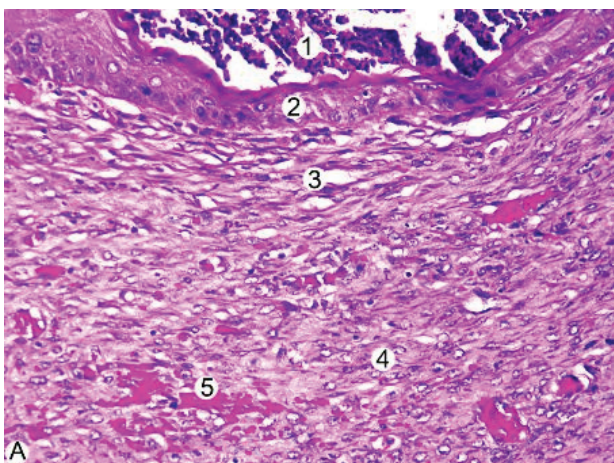


Fig. 2. Histological changes at the central and marginal areas of burn injury in 14 days:  
A – after burn injury: 1 – eschar, 2 – epidermal wedge, 3 – dermis. (H&E x40).  
B – with xenograft: 1 – thickened epidermis, 2 – epithelial regenerate, 3 – granulation tissue. (H&E x100)



*Fig. 3. Granulation tissue at the affected area in 14 days:  
A – after burn injury: 1 – granulations, 2 – haemorrhages. (H&E x200).  
B – with xenograft: 1 – fibroblasts, 2 – collagen fibres. (H&E x200)*



*Fig. 4. State of the skin of the experimental animals microscopically:  
A – after burn injury: 1 – necrotizing neutrophilic masses, 2 – epithelium, 3 – granulation tissue,  
4 – fibroblasts, 5 – haemorrhages. (H&E x200).  
B – with xenograft: 1 – basal layer of epidermis, 2 – spinous layer, 3 – granular layer,  
4 – stratum corneum, 5 – dermis, 6 – hair follicles. (H&E x200)*

At the stage of late toxemia in the animals with burn injury without correction, significant areas of seropurulent secretions in the area of lesion as well as a severe eschar, which was indirectly exfoliated from the adjacent tissues, were observed macroscopically. The ingrowth of epidermal wedge from the marginal areas of the wound under the eschar was evidenced histologically (Fig. 2A). Granulation tissue consisted of numerous thin collagen fibrils, capillaries and cells, among which leukocytes predominated; there were minor hemorrhages (Fig. 3A).

On the 14<sup>th</sup> day of the experiment in cases of application of xenograft saturated with silver nanocrystals on the affected area no purulonecrotic masses were observed. Epithelial regenerate above the area of lesion was revealed microscopically; the source of its formation was thickened, new keratinocytes rich, perifocal areas of the epidermis and skin appendages, in particular, epithelial cells of hair follicles (Fig.2B). Under the newly formed epithelium there was a fresh fibroblastic cells rich granulation tissue, well-defined fibrous structures, equally set components of the hemomicrocirculatory flow (Fig. 3B).

At the stage of septicotoxemia in the animals of the 1<sup>st</sup> experi-

mental group, exfoliation of the eschar was visually evidenced. Necrotic masses, purulent secretions, haemorrhages, areas of epithelialization were present on the surface of the damaged skin. Histologically, the new epithelium was thin and consisted of an average of three layers of epidermal cells with no clear differentiation. Among the keratinocytes of the basal layer there was a large number of cells with pyknotic, intensely basophilic nuclei. A granulation tissue with a predominance of fibroblastic cells and numerous haemorrhages was present under the epithelium (Fig. 4A).

Macroscopic observations showed that on the 21<sup>st</sup> day of the experiment in cases of application of a corrective factor, the wound surface was completely covered with fresh skin. A well-formed epidermis with a clear differentiation into layers: malpighian, spinous, granular, stratum corneum, was observed microscopically. Formation of the papillae with new capillaries embedded into the epithelium was evidenced in the fresh connective tissue. There were collagen as well as elastic fibres among the fibrous structures of the intercellular substance of the connective tissue (Fig. 4B).

**Conclusions.** Thus, it has been found out histologically that application of xenograft saturated with silver nanocrystals after early necrectomy of burn-damaged areas of the skin at an early stage improves formation of granulation tissue. At the late stages of experimental thermal injuries, they accelerate epithelialization, connective tissue formation and positively effect on the course of the experimental burn wound process.

## REFERENCES

1. Atiyeh BS, Costagliola M, Hayek SN, Dibo SA. Effect of silver on burn wound infection control and healing: review of the literature. *Burns*. 2007 Mar;33(2):139-48.
2. Balashanmugam Pannervelam, Mukesh Kumar Dharmalingam Jothinathan, Murugan Rajenderan, Palani Perumal, Kalaichelvan Pudupalayam Thangavelu, Hyung Joo Kim, Vijay Singh, Senthil Kumaran Rangarajulu An in vitro study on the burn wound healing activity of cotton fabrics incorporated with phytosynthesized silver nanoparticles in male Wistar albino rats. *European Journal of Pharmaceutical Sciences*. 2017;100:187-196.
3. Bihuniak T.V., Tsybaliuk A.V., Savchyn V.S. Fluorescence polarization as a criterion of technological control of xenograft manufacturing. *Zdobutky klinichnoii ta eksperymentalnoii medytsyny*. – 2012. – Vol. 2(17). – P. 16-8.
4. Diskovskyy I.S. Morphofunctional characteristics of the skin in norm and under the influence of exopathogenic and endopathogenic factors. *Eksperymentalna i klinichna fiziologhiia i biokhimiia*. – 2014. – Vol. 1. P. 58-66.
5. Fedoniuk LY, Kulyanda IS, Dovgalyuk AI, Lomakina YV, Kramar SB, Kulianda OO, et al. Morphological Characteristics of Acellular Dermal Matrix Manufacturing. *Wiad Lek* 2021;74(3 cz 1):418-422.
6. Horalskyi L.P., Khomych V.T., Kononskyi O.I. Fundamentals of histological technique and morphofunctional research methods in norm and pathology. – Zhytomyr: Polissia. – 2015. – 286 p.
7. Huda N.V., Tsybaliuk A.V. Content of amino acids and micronutrients in cryolyophilized xenoskin as an indicator of their biological activity. *Medychna khimiia*. – 2012. Vol. 14(1). – P. 70-2.
8. Hwee J, Song C, Tan KC, et al. The trends of burns epidemiology in a tropical regional burns centre. *Burns* 2016; 42:682.
9. Klishch I.M., Tsybalyuk A.B. The state of endogenous intoxication and indicators of nonspecific immune protection of the organism in cases of application of crushed substrate of lyophilized xenograft for coverage of infected burn injuries of 3-4 degrees under the experiment. *Medychna khimiia*. – 2013. Vol. 15(1). – P. 53-7.
10. Microscopic technique: guidelines / edited by D.S. Sarkisov and Yu.L. Perov. Moscow: Medicina, 1996. – 544 p.
11. Ornelas-Flores MC, García-López J, Melgarejo-Ramírez Y, Sánchez-Sánchez R, Leyva-Gómez G, Zacauala-Juárez N, González-Mendoza O, Manzo-Castrejón HA, Ferreira-Aparicio FE, Márquez-Gutiérrez E, Martínez-Pardo ME, Velásquillo-Martínez MC, Ibarra-Ponce de León JC, Brena-Molina AM. Implantation of a heterologous dermo-epidermal skin substitute in a patient with deep dermal burn that enhances biomechanical and functional recovery: Case report. *Burns Open*. 2018; 2(3):144-153.
12. Pavliuk B, Stechyshyn I, Kramar S, Chubka M, Hroshovyi T. Therapeutic efficacy of the developed gel “Xeliogel” on a burn wound model in rats. *Pol Merkuriusz Lek* 2020;48(287):331-334.
13. Peck M.D., Toppi J.T. (2020) Epidemiology and Prevention of Burns Throughout the World. In: Jeschke M., Kamolz LP, Sjöberg F., Wolf S. (eds) *Handbook of Burns Volume 1*. Springer, Cham. [https://doi.org/10.1007/978-3-030-18940-2\\_2](https://doi.org/10.1007/978-3-030-18940-2_2)
14. Rowan M. P., Cancio L. C., Elster E. A. Burn wound healing and treatment: review and advancements. *Crit Care*. 2015;19:243.
15. Shpichka A, Butnaru D, Bezrukov EA, et al. Skin tissue regeneration for burn injury. *Stem Cell Res Ther*. 2019;10(1):94. Published 2019 Mar 15. doi:10.1186/s13287-019-1203-3
16. Tiwari VK. Burn wound: How it differs from other wounds? *Indian J. Plast. Surg*. 2012;45(2):364-73.
17. Vinnik U.S., Salmina A.B., Drobushevskaya A.I., [et al.]. Cell technologists and tissue engineering in the treatment of long-term non-healing wounds. *Vestnik eksperimentalnoi i klinicheskoi hirurgii*. – 2011. – Vol. 4(2). – P. 392-397.
18. Vons B.V., Chubka M.B., Hroshovyi T.A. Problems in burn injuries treatment and characteristics of drugs for local treatment of burns. *Aktualni pytannia farmatsevtichnoii i medychnoii nauky i praktyky*. – 2018. – Vol. 11(1). – P. 119-125.
19. Wasef, L.G., Shaheen, H.M., El-Sayed, Y.S. et al. Effects of Silver Nanoparticles on Burn Wound Healing in a Mouse Model. *Biol Trace Elem Res*. 2020;193:456-465.

## SUMMARY

### EFFECT OF XENOGRAFTS SATURATED WITH SILVERNANOCRYSTALS ON HISTOLOGICAL STRUCTURE OF THE SKIN IN THE DYNAMICS OF EXPERIMENTAL THERMAL INJURY

Tuziuk N., Kramar S., Nebesna Z., Zaporozhan S.

*I. Horbachevsky Ternopil National Medical University, Ukraine*

The aim of this study was to establish histological state of the components of the affected area of skin in cases of application of xenograft saturated with silver nanocrystals in the dynamics after experimental thermal injury.

The study was performed on 54 adult guinea pigs following the rules of bioethics. Experimental animals were divided into two groups: the 1<sup>st</sup> – animals with severe thermal injury (27); the 2<sup>nd</sup> – animals with burn injury (27), in which the wounds were covered with xenograft after early necrectomy of the damaged tissues. To investigate the microscopic changes in the skin the animals were removed from the experiment on the 7<sup>th</sup>, 14<sup>th</sup>, and 21<sup>st</sup> days of the experiment. Histological sections were stained with hematoxylin and eosin.

Application of xenograft saturated with silver nanocrystals for 7 days contributes to formation of granulation tissue, activation of regenerative mechanisms in the marginal areas of the wound. On the 14<sup>th</sup> day of the experiment, an epidermal regenerate was evidenced at the wound, its formation source was the perifocal areas of the epidermis and skin appendages, and below it – fibroblastic cells rich granulation tissue, well-defined fibrous structures, equally set components of the hemomicrocirculatory flow. On the 21<sup>st</sup> day, a well-formed epidermis with a clear differentiation of cells into layers was observed. In the fresh connective tissue, formation of papillae with new capillaries embedded in the epithelium was evidenced. There were collagen as well as elastic fibres among the fibrous structures of the intercellular substance of the connective tissue. In all stages of the experiment

with application of xenograft saturated with silver nanocrystals no purulonecrotic masses were observed in the affected area.

Thus, histologically it has been found out that application of xenograft saturated with silver nanocrystals after early necrectomy of burn-damaged areas of the skin at an early stage improves formation of granulation tissue. In the late post-experimental thermal injuries, their usage accelerates epithelialization, connective tissue formation and has positive effect on the course of the experimental burn wound process.

**Key words:** histological changes, skin, thermal injury, xenograft, silver nanocrystals.

## РЕЗЮМЕ

### ЭФФЕКТ КСЕНОИМПЛАНТОВ, НАСЫЩЕННЫХ НАНОКРИСТАЛЛАМИ СЕРЕБРА, НА ГИСТОЛОГИЧЕСКОЕ СОСТОЯНИЕ ПОВРЕЖДЕННЫХ УЧАСТКОВ КОЖИ В ДИНАМИКЕ ЭКСПЕРИМЕНТАЛЬНОЙ ТЕРМИЧЕСКОЙ ТРАВМЫ

Тузук Н.В., Крамар С.Б., Небесная З.М., Запорожан С.И.

*Тернопольский национальный медицинский университет им. И. Горбачевского, Украина*

Целью исследования явилось определение гистологического состояния компонентов пораженного участка кожи при применении ксеноимплантов, насыщенных нанокристаллами серебра, в динамике после экспериментальной термической травмы. Исследование выполнено на 54 половозрелых морских свинках с соблюдением правил биотики. Подопытные животные были разделены на две группы: первая – животные с тяжелой термической травмой (n=27), вторая – животные с ожоговой травмой, которым после ранней некрэктомии поврежденных тканей, раны покрывали ксеноимплантами (n=27). Для исследования особенностей микроскопических изменений кожи, животных выводили из эксперимента на 7, 14 и 21 сутки. Гистологические срезы окрашивали гематоксилином и эозином.

Применение ксеноимплантов, насыщенных нанокристаллами серебра, на 7 сутки способствует формированию грануляционной ткани, активации регенераторных механизмов в маргинальных зонах раны. На 14 сутки исследования в условиях коррекции над раной присутствует эпидермальный регенерат, источником образования которого являются перифокальные участки эпидермиса и придатков кожи, а под ним – грануляционная ткань, богатая клетками фибробластического ряда, хорошо выражены волокнистые структуры, равномерно размещены компоненты гемомикроциркуляторного русла. На 21 сутки отмечено наличие хорошо сформированного эпидермиса с четкой дифференциацией клеток по слоям. В молодой соединительной ткани наблюдается формирование сосочков с молодыми капиллярами, которые впиваются в эпителий. Среди волокнистых структур межклеточного вещества соединительной ткани присутствуют не только коллагеновые, но и эластичные волокна. Во все сроки исследования в условиях применения ксеноимплантов, насыщенных нанокристаллами серебра, в области поражения гнойно-некротические выделения не наблюдались.

Гистологически установлено, что применение ксеноимплантов, насыщенных нанокристаллами серебра, после

ранней некрэктомии поврежденных ожогом участков кожи, уже в ранние сроки улучшает формирование грануляционной ткани. В поздние сроки после экспериментальной термической травмы их применение способствует ускорению эпителизации, формированию соединительной ткани и положительно влияет на течение экспериментального ожогового раневого процесса.

რეზიუმე

ვერცხლის ნანოკრისტალებით გაჯერებული ქსენოიმპლანტების ეფექტი კანის დაზიანებული უბნების ჰისტოლოგიურ მდგომარეობაზე ექსპერიმენტული თერმული ტრავმის დინამიკაში

ნ.ტუზიუკი, ს.კრამარი, ზ.ნებესნა, ს.ზაპოროჟანი

ტერნოპოლის ი.გორბაჩევსკის სახ. ეროვნული სამედიცინო უნივერსიტეტი, ტერნოპოლი, უკრაინა

კვლევის მიზანს წარმოადგენდა კანის დაზიანებული უბნების ჰისტოლოგიური მდგომარეობის შეფასება ვერცხლის ნანოკრისტალებით გაჯერებული ქსენოიმპლანტების გამოყენებისას დინამიკაში ექსპერიმენტული თერმული ტრავმის შემდეგ. კვლევა ჩატარდა 54 ზრდასრულ ზღვის გოჭზე, ბიოეთიკის წესების დაცვით. ცხოველები დაიყო ორ ჯგუფად: I – ცხოველები მძიმე თერმული ტრავმით (n=27), II – ცხოველები დამწვრობით ტრავმით, რომელთაც დაზიანებული ქსოვილების ადრეული ნეკრექტომიის შემდეგ ხდებოდა ჭრილობის დაფარა ქსენოიმპლანტებით (n=27). კანის ცვლილებების მიკროსკოპიული თავისებურებების კვლევისათვის ცხოველები ექსპერიმენტიდან გამოჰყავდათ მე-7, მე-14 და 21-ე დღეს. ჰისტოლოგიური ანათელები იღებებოდა ჰემატოქსილინით და ეოზინით.

ვერცხლის ნანოკრისტალებით გაჯერებული ქსენოიმპლანტების გამოყენება მე-7 დღეს ხელს უწყობს გრანულაციური ქსოვილის ფორმირებას და რეგენერაციული მექანიზმების აქტივაციას ჭრილობის მარგინალურ ზონებში. კვლევის მე-14 დღეს ჭრილობაზე ვითარდება ეპიდერმული რეგენერატი, რომლის წარმოქმნის წყაროს წარმოადგენს ეპიდერმის და კანის დანაშტების პერიფოკალური უბნები, მის ქვეშ კი – გრანულაციური ქსოვილი, მდიდარი ფიბრობლასტური რიგის უჯრედებით, კარგად გამოხატული ბოჭკოვანი სტრუქტურებით, ჰემომიკროცირკულაციური კალაპოტის თანაბრად განაწილებული კომპონენტებით. 21-ე დღეს აღინიშნება კარგად ფორმირებული ეპიდერმისის არსებობა, უჯრედების მკაფიოდ გამოხატული დიფერენციაციით. ახლგაზრდა შემავრთებელ ქსოვილში აღინიშნება დვრილების ფორმირება ახალი კაპილარებით, რომელთა ჩაზრდა ხდება ეპითელიუმში. შემავრთებელი ქსოვილის უჯრედშორისი ნივთიერების ბოჭკოვან სტრუქტურათა შორის არსებობს არამარტო კოლაგენური, არამედ ელასტიკური ბოჭკოებიც. კვლევის ყველა ეტაპზე ვერცხლის ნანოკრისტალებით გაჯერებული ქსენოიმპლანტების გამოყენების პირობებში დაზიანების მიდამოში ჩირქოვან-ნეკროზული გამონადენი არ აღინიშნება.

ჰისტოლოგიურად დადგენილია, რომ ვერცხლის ნანოკრისტალებით გაჯერებული ქსენოიმპლანტების გამოყენება კანის დამწვრობით დაზიანებული უბნების ადრეული ნეკრექტომიის შემდეგ უკვე ადრეულ