

GEORGIAN MEDICAL NEWS

ISSN 1512-0112

No 5 (302) Май 2020

ТБИЛИСИ - NEW YORK



ЕЖЕМЕСЯЧНЫЙ НАУЧНЫЙ ЖУРНАЛ

Медицинские новости Грузии
საქართველოს სამედიცინო სიახლენი

GEORGIAN MEDICAL NEWS

No 5 (302) 2020

Published in cooperation with and under the patronage
of the Tbilisi State Medical University

Издается в сотрудничестве и под патронажем
Тбилисского государственного медицинского университета

გამოიცემა თბილისის სახელმწიფო სამედიცინო უნივერსიტეტთან
თანამშრომლობითა და მისი პატრონაჟით

ЕЖЕМЕСЯЧНЫЙ НАУЧНЫЙ ЖУРНАЛ
ТБИЛИСИ - НЬЮ-ЙОРК

GMN: Georgian Medical News is peer-reviewed, published monthly journal committed to promoting the science and art of medicine and the betterment of public health, published by the GMN Editorial Board and The International Academy of Sciences, Education, Industry and Arts (U.S.A.) since 1994. **GMN** carries original scientific articles on medicine, biology and pharmacy, which are of experimental, theoretical and practical character; publishes original research, reviews, commentaries, editorials, essays, medical news, and correspondence in English and Russian.

GMN is indexed in MEDLINE, SCOPUS, PubMed and VINITI Russian Academy of Sciences. The full text content is available through EBSCO databases.

GMN: Медицинские новости Грузии - ежемесячный рецензируемый научный журнал, издаётся Редакционной коллегией и Международной академией наук, образования, искусств и естествознания (IASEIA) США с 1994 года на русском и английском языках в целях поддержки медицинской науки и улучшения здравоохранения. В журнале публикуются оригинальные научные статьи в области медицины, биологии и фармации, статьи обзорного характера, научные сообщения, новости медицины и здравоохранения.

Журнал индексируется в MEDLINE, отражён в базе данных SCOPUS, PubMed и ВИНТИ РАН. Полнотекстовые статьи журнала доступны через БД EBSCO.

GMN: Georgian Medical News – საქართველოს სამედიცინო სიახლენი – არის ყოველთვიური სამეცნიერო სამედიცინო რეცენზირებადი ჟურნალი, გამოიცემა 1994 წლიდან, წარმოადგენს სარედაქციო კოლეგიისა და აშშ-ის მეცნიერების, განათლების, ინდუსტრიის, ხელოვნებისა და ბუნებისმეტყველების საერთაშორისო აკადემიის ერთობლივ გამოცემას. GMN-ში რუსულ და ინგლისურ ენებზე ქვეყნდება ექსპერიმენტული, თეორიული და პრაქტიკული ხასიათის ორიგინალური სამეცნიერო სტატიები მედიცინის, ბიოლოგიისა და ფარმაციის სფეროში, მიმოხილვითი ხასიათის სტატიები.

ჟურნალი ინდექსირებულია MEDLINE-ის საერთაშორისო სისტემაში, ასახულია SCOPUS-ის, PubMed-ის და ВИНТИ РАН-ის მონაცემთა ბაზებში. სტატიების სრული ტექსტი ხელმისაწვდომია EBSCO-ს მონაცემთა ბაზებშიდან.

МЕДИЦИНСКИЕ НОВОСТИ ГРУЗИИ

Ежемесячный совместный грузино-американский научный электронно-печатный журнал
Агентства медицинской информации Ассоциации деловой прессы Грузии,
Академии медицинских наук Грузии, Международной академии наук, индустрии,
образования и искусств США.
Издается с 1994 г., распространяется в СНГ, ЕС и США

ГЛАВНЫЙ РЕДАКТОР

Николай Пирцхалаишвили

НАУЧНЫЙ РЕДАКТОР

Елене Гиоргадзе

ЗАМЕСТИТЕЛЬ ГЛАВНОГО РЕДАКТОРА

Нино Микаберидзе

НАУЧНО-РЕДАКЦИОННЫЙ СОВЕТ

Зураб Вадачкориа - председатель Научно-редакционного совета

Михаил Бахмутский (США), Александр Геннинг (Германия), Амиран Гамкрелидзе (Грузия),
Константин Кипиани (Грузия), Георгий Камкамидзе (Грузия),
Паата Куртанидзе (Грузия), Вахтанг Масхулия (Грузия), Тамара Микаберидзе (Грузия),
Тенгиз Ризнис (США), Реваз Сепиашвили (Грузия), Дэвид Элуа (США)

НАУЧНО-РЕДАКЦИОННАЯ КОЛЛЕГИЯ

Константин Кипиани - председатель Научно-редакционной коллегии

Архимандрит Адам - Вахтанг Ахаладзе, Амиран Антадзе, Нелли Антелава, Тенгиз Асатиани,
Гия Берадзе, Рима Бериашвили, Лео Бокерия, Отар Герзмава, Лиана Гогиашвили, Нодар Гогебашвили,
Николай Гонгадзе, Лия Дваладзе, Манана Жвания, Тамар Зерекидзе, Ирина Квачадзе,
Нана Квирквелия, Зураб Кеванишвили, Гурам Кикнадзе, Теймураз Лежава, Нодар Ломидзе,
Джанлуиджи Мелотти, Марина Мамаладзе, Караман Пагава, Мамука Пирцхалаишвили, Анна
Рехвиашвили, Мака Сологашвили, Рамаз Хещуриани, Рудольф Хохенфеллнер, Кахабер Челидзе,
Тинатин Чиковани, Арчил Чхотуа, Рамаз Шенгелия, Кетеван Эбралидзе

Website:

www.geomednews.org

The International Academy of Sciences, Education, Industry & Arts. P.O.Box 390177,
Mountain View, CA, 94039-0177, USA. Tel/Fax: (650) 967-4733

Версия: печатная. **Цена:** свободная.

Условия подписки: подписка принимается на 6 и 12 месяцев.

По вопросам подписки обращаться по тел.: 293 66 78.

Контактный адрес: Грузия, 0177, Тбилиси, ул. Асатиани 7, IV этаж, комната 408
тел.: 995(32) 254 24 91, 5(55) 75 65 99

Fax: +995(32) 253 70 58, e-mail: ninomikaber@geomednews.com; nikopir@geomednews.com

По вопросам размещения рекламы обращаться по тел.: 5(99) 97 95 93

© 2001. Ассоциация деловой прессы Грузии

© 2001. The International Academy of Sciences,
Education, Industry & Arts (USA)

GEORGIAN MEDICAL NEWS

Monthly Georgia-US joint scientific journal published both in electronic and paper formats of the Agency of Medical Information of the Georgian Association of Business Press; Georgian Academy of Medical Sciences; International Academy of Sciences, Education, Industry and Arts (USA).

Published since 1994. Distributed in NIS, EU and USA.

EDITOR IN CHIEF

Nicholas Pirtskhalaishvili

SCIENTIFIC EDITOR

Elene Giorgadze

DEPUTY CHIEF EDITOR

Nino Mikaberidze

SCIENTIFIC EDITORIAL COUNCIL

Zurab Vadachkoria - Head of Editorial council

Michael Bakhmutsky (USA), Alexander Gënning (Germany),

Amiran Gamkrelidze (Georgia), David Elua (USA),

Konstantin Kipiani (Georgia), Giorgi Kamkamidze (Georgia), Paata Kurtanidze (Georgia),

Vakhtang Maskhulia (Georgia), Tamara Mikaberidze (Georgia), Tengiz Riznis (USA),

Revaz Sepiashvili (Georgia)

SCIENTIFIC EDITORIAL BOARD

Konstantin Kipiani - Head of Editorial board

Archimandrite Adam - Vakhtang Akhaladze, Amiran Antadze, Nelly Antelava,

Tengiz Asatiani, Gia Beradze, Rima Beriashvili, Leo Bokeria, Kakhaber Chelidze,

Tinatin Chikovani, Archil Chkhotua, Lia Dvaladze, Ketevan Ebralidze, Otar Gerzmava,

Liana Gogiashvili, Nodar Gogebashvili, Nicholas Gongadze, Rudolf Hohenfellner,

Zurab Kevanishvili, Ramaz Khetsuriani, Guram Kiknadze, Irina Kvachadze, Nana Kvirkvelia,

Teymuraz Lezhava, Nodar Lomidze, Marina Mamaladze, Gianluigi Melotti, Kharaman Pagava,

Mamuka Pirtskhalaishvili, Anna Rekhviashvili, Maka Sologhashvili,

Ramaz Shengelia, Tamar Zerekidze, Manana Zhvania

CONTACT ADDRESS IN TBILISI

GMN Editorial Board
7 Asatiani Street, 4th Floor
Tbilisi, Georgia 0177

Phone: 995 (32) 254-24-91
995 (32) 253-70-58
Fax: 995 (32) 253-70-58

CONTACT ADDRESS IN NEW YORK

NINITEX INTERNATIONAL, INC.
3 PINE DRIVE SOUTH
ROSLYN, NY 11576 U.S.A.

Phone: +1 (917) 327-7732

WEBSITE

www.geomednews.org

К СВЕДЕНИЮ АВТОРОВ!

При направлении статьи в редакцию необходимо соблюдать следующие правила:

1. Статья должна быть представлена в двух экземплярах, на русском или английском языках, напечатанная через **полтора интервала на одной стороне стандартного листа с шириной левого поля в три сантиметра**. Используемый компьютерный шрифт для текста на русском и английском языках - **Times New Roman (Кириллица)**, для текста на грузинском языке следует использовать **AcadNusx**. Размер шрифта - **12**. К рукописи, напечатанной на компьютере, должен быть приложен CD со статьей.

2. Размер статьи должен быть не менее десяти и не более двадцати страниц машинописи, включая указатель литературы и резюме на английском, русском и грузинском языках.

3. В статье должны быть освещены актуальность данного материала, методы и результаты исследования и их обсуждение.

При представлении в печать научных экспериментальных работ авторы должны указывать вид и количество экспериментальных животных, применявшиеся методы обезболивания и усыпления (в ходе острых опытов).

4. К статье должны быть приложены краткое (на полстраницы) резюме на английском, русском и грузинском языках (включающее следующие разделы: цель исследования, материал и методы, результаты и заключение) и список ключевых слов (key words).

5. Таблицы необходимо представлять в печатной форме. Фотокопии не принимаются. **Все цифровые, итоговые и процентные данные в таблицах должны соответствовать таковым в тексте статьи**. Таблицы и графики должны быть озаглавлены.

6. Фотографии должны быть контрастными, фотокопии с рентгенограмм - в позитивном изображении. Рисунки, чертежи и диаграммы следует озаглавить, пронумеровать и вставить в соответствующее место текста **в tiff формате**.

В подписях к микрофотографиям следует указывать степень увеличения через окуляр или объектив и метод окраски или импрегнации срезов.

7. Фамилии отечественных авторов приводятся в оригинальной транскрипции.

8. При оформлении и направлении статей в журнал МНГ просим авторов соблюдать правила, изложенные в «Единых требованиях к рукописям, представляемым в биомедицинские журналы», принятых Международным комитетом редакторов медицинских журналов - <http://www.spinesurgery.ru/files/publish.pdf> и http://www.nlm.nih.gov/bsd/uniform_requirements.html В конце каждой оригинальной статьи приводится библиографический список. В список литературы включаются все материалы, на которые имеются ссылки в тексте. Список составляется в алфавитном порядке и нумеруется. Литературный источник приводится на языке оригинала. В списке литературы сначала приводятся работы, написанные знаками грузинского алфавита, затем кириллицей и латиницей. Ссылки на цитируемые работы в тексте статьи даются в квадратных скобках в виде номера, соответствующего номеру данной работы в списке литературы. Большинство цитированных источников должны быть за последние 5-7 лет.

9. Для получения права на публикацию статья должна иметь от руководителя работы или учреждения визу и сопроводительное отношение, написанные или напечатанные на бланке и заверенные подписью и печатью.

10. В конце статьи должны быть подписи всех авторов, полностью приведены их фамилии, имена и отчества, указаны служебный и домашний номера телефонов и адреса или иные координаты. Количество авторов (соавторов) не должно превышать пяти человек.

11. Редакция оставляет за собой право сокращать и исправлять статьи. Корректур авторам не высылаются, вся работа и сверка проводится по авторскому оригиналу.

12. Недопустимо направление в редакцию работ, представленных к печати в иных издательствах или опубликованных в других изданиях.

При нарушении указанных правил статьи не рассматриваются.

REQUIREMENTS

Please note, materials submitted to the Editorial Office Staff are supposed to meet the following requirements:

1. Articles must be provided with a double copy, in English or Russian languages and typed or computer-printed on a single side of standard typing paper, with the left margin of **3** centimeters width, and **1.5** spacing between the lines, typeface - **Times New Roman (Cyrillic)**, print size - **12** (referring to Georgian and Russian materials). With computer-printed texts please enclose a CD carrying the same file titled with Latin symbols.

2. Size of the article, including index and resume in English, Russian and Georgian languages must be at least 10 pages and not exceed the limit of 20 pages of typed or computer-printed text.

3. Submitted material must include a coverage of a topical subject, research methods, results, and review.

Authors of the scientific-research works must indicate the number of experimental biological species drawn in, list the employed methods of anesthetization and soporific means used during acute tests.

4. Articles must have a short (half page) abstract in English, Russian and Georgian (including the following sections: aim of study, material and methods, results and conclusions) and a list of key words.

5. Tables must be presented in an original typed or computer-printed form, instead of a photocopied version. **Numbers, totals, percentile data on the tables must coincide with those in the texts of the articles.** Tables and graphs must be headed.

6. Photographs are required to be contrasted and must be submitted with doubles. Please number each photograph with a pencil on its back, indicate author's name, title of the article (short version), and mark out its top and bottom parts. Drawings must be accurate, drafts and diagrams drawn in Indian ink (or black ink). Photocopies of the X-ray photographs must be presented in a positive image in **tiff format**.

Accurately numbered subtitles for each illustration must be listed on a separate sheet of paper. In the subtitles for the microphotographs please indicate the ocular and objective lens magnification power, method of coloring or impregnation of the microscopic sections (preparations).

7. Please indicate last names, first and middle initials of the native authors, present names and initials of the foreign authors in the transcription of the original language, enclose in parenthesis corresponding number under which the author is listed in the reference materials.

8. Please follow guidance offered to authors by The International Committee of Medical Journal Editors guidance in its Uniform Requirements for Manuscripts Submitted to Biomedical Journals publication available online at: http://www.nlm.nih.gov/bsd/uniform_requirements.html
http://www.icmje.org/urm_full.pdf

In GMN style for each work cited in the text, a bibliographic reference is given, and this is located at the end of the article under the title "References". All references cited in the text must be listed. The list of references should be arranged alphabetically and then numbered. References are numbered in the text [numbers in square brackets] and in the reference list and numbers are repeated throughout the text as needed. The bibliographic description is given in the language of publication (citations in Georgian script are followed by Cyrillic and Latin).

9. To obtain the rights of publication articles must be accompanied by a visa from the project instructor or the establishment, where the work has been performed, and a reference letter, both written or typed on a special signed form, certified by a stamp or a seal.

10. Articles must be signed by all of the authors at the end, and they must be provided with a list of full names, office and home phone numbers and addresses or other non-office locations where the authors could be reached. The number of the authors (co-authors) must not exceed the limit of 5 people.

11. Editorial Staff reserves the rights to cut down in size and correct the articles. Proof-sheets are not sent out to the authors. The entire editorial and collation work is performed according to the author's original text.

12. Sending in the works that have already been assigned to the press by other Editorial Staffs or have been printed by other publishers is not permissible.

Articles that Fail to Meet the Aforementioned Requirements are not Assigned to be Reviewed.

ავტორთა საქურადღებო!

რედაქციაში სტატიის წარმოდგენისას საჭიროა დაეიცვათ შემდეგი წესები:

1. სტატია უნდა წარმოადგინოთ 2 ცალად, რუსულ ან ინგლისურ ენებზე დაბეჭდილი სტანდარტული ფურცლის 1 გვერდზე, 3 სმ სიგანის მარცხენა ველისა და სტრიქონებს შორის 1,5 ინტერვალის დაცვით. გამოყენებული კომპიუტერული შრიფტი რუსულ და ინგლისურენოვან ტექსტებში - **Times New Roman (Кириллица)**, ხოლო ქართულენოვან ტექსტში საჭიროა გამოვიყენოთ **AcadNusx**. შრიფტის ზომა – 12. სტატიას თან უნდა ახლდეს CD სტატიით.

2. სტატიის მოცულობა არ უნდა შეადგენდეს 10 გვერდზე ნაკლებს და 20 გვერდზე მეტს ლიტერატურის სიის და რეზიუმეების (ინგლისურ, რუსულ და ქართულ ენებზე) ჩათვლით.

3. სტატიაში საჭიროა გაშუქდეს: საკითხის აქტუალობა; კვლევის მიზანი; საკვლევი მასალა და გამოყენებული მეთოდები; მიღებული შედეგები და მათი განსჯა. ექსპერიმენტული ხასიათის სტატიების წარმოდგენისას ავტორებმა უნდა მიუთითონ საექსპერიმენტო ცხოველების სახეობა და რაოდენობა; გაუტკივარებისა და დაძინების მეთოდები (მწვავე ცდების პირობებში).

4. სტატიას თან უნდა ახლდეს რეზიუმე ინგლისურ, რუსულ და ქართულ ენებზე არანაკლებ ნახევარი გვერდის მოცულობისა (სათაურის, ავტორების, დაწესებულების მითითებით და უნდა შეიცავდეს შემდეგ განყოფილებებს: მიზანი, მასალა და მეთოდები, შედეგები და დასკვნები; ტექსტუალური ნაწილი არ უნდა იყოს 15 სტრიქონზე ნაკლები) და საკვანძო სიტყვების ჩამონათვალი (key words).

5. ცხრილები საჭიროა წარმოადგინოთ ნაბეჭდი სახით. ყველა ციფრული, შემაჯამებელი და პროცენტული მონაცემები უნდა შეესაბამებოდეს ტექსტში მოყვანილს.

6. ფოტოსურათები უნდა იყოს კონტრასტული; სურათები, ნახაზები, დიაგრამები - დასათაურებული, დანომრილი და სათანადო ადგილას ჩასმული. რენტგენოგრამების ფოტოასლები წარმოადგინეთ პოზიტიური გამოსახულებით **tiff** ფორმატში. მიკროფოტოსურათების წარწერებში საჭიროა მიუთითოთ ოკულარის ან ობიექტივის საშუალებით გადიდების ხარისხი, ანათალებების შედეგების ან იმპრეგნაციის მეთოდი და აღნიშნოთ სურათის ზედა და ქვედა ნაწილები.

7. სამამულო ავტორების გვარები სტატიაში აღინიშნება ინიციალების თანდართვით, უცხოურისა – უცხოური ტრანსკრიპციით.

8. სტატიას თან უნდა ახლდეს ავტორის მიერ გამოყენებული სამამულო და უცხოური შრომების ბიბლიოგრაფიული სია (ბოლო 5-8 წლის სიღრმით). ანბანური წყობით წარმოდგენილ ბიბლიოგრაფიულ სიაში მიუთითეთ ჯერ სამამულო, შემდეგ უცხოელი ავტორები (გვარი, ინიციალები, სტატიის სათაური, ჟურნალის დასახელება, გამოცემის ადგილი, წელი, ჟურნალის №, პირველი და ბოლო გვერდები). მონოგრაფიის შემთხვევაში მიუთითეთ გამოცემის წელი, ადგილი და გვერდების საერთო რაოდენობა. ტექსტში კვადრატულ ფხიხლებში უნდა მიუთითოთ ავტორის შესაბამისი N ლიტერატურის სიის მიხედვით. მიზანშეწონილია, რომ ციტირებული წყაროების უმეტესი ნაწილი იყოს 5-6 წლის სიღრმის.

9. სტატიას თან უნდა ახლდეს: ა) დაწესებულების ან სამეცნიერო ხელმძღვანელის წარდგინება, დამოწმებული ხელმოწერითა და ბეჭდით; ბ) დარგის სპეციალისტის დამოწმებული რეცენზია, რომელშიც მითითებული იქნება საკითხის აქტუალობა, მასალის საკმაობა, მეთოდის სანდოობა, შედეგების სამეცნიერო-პრაქტიკული მნიშვნელობა.

10. სტატიის ბოლოს საჭიროა ყველა ავტორის ხელმოწერა, რომელთა რაოდენობა არ უნდა აღემატებოდეს 5-ს.

11. რედაქცია იტოვებს უფლებას შეასწოროს სტატია. ტექსტზე მუშაობა და შეჯერება ხდება საავტორო ორიგინალის მიხედვით.

12. დაუშვებელია რედაქციაში ისეთი სტატიის წარდგენა, რომელიც დასაბეჭდად წარდგენილი იყო სხვა რედაქციაში ან გამოქვეყნებული იყო სხვა გამოცემაში.

აღნიშნული წესების დარღვევის შემთხვევაში სტატიები არ განიხილება.

Содержание:

Shkvarkovskiy I., Moskaliuk O., Bryndak I., Grebeniuk V., Kozlovska I. EVALUATION OF ENDOSCOPIC TREATMENT OF THE PANCREATOBILIARY SYSTEM DISORDERS	7
Filipstova K. BIOCHEMICAL PROPERTIES OF CARBOXYPEPTIDASE A OF THE UNTRANSFERRED TISSUE AND MALIGNANT NEOPLASM OF THE MAMMARY GLAND.....	12
Demchenko V., Shchukin D., Strakhovetskiy V., Slobodyanyuk Ye., Safonov R. RECONSTRUCTION OF THE UPPER THIRD OF THE URETER WITH A TUBULARIZED PELVIS FLAP IN DIFFICULT CLINICAL SITUATIONS	18
Borisenko A., Antonenko M., Zelinsky N., Stolyar V., Popov R. EARLY POSTOPERATIVE COMPLICATIONS IN DENTAL IMPLANT PATIENTS.....	23
Orjonikidze A., Mgebrishvili S., Orjonikidze M., Barbakadze I., Kipiani N.V., Sanikidze T. NEW APPROACHES TO THE TREATMENT OF PERIIMPLANTITIS (REVIEW).....	28
Akhalkatsi V., Matiashvili M., Maskhulia L., Obgaidze G., Kakhabrishvili Z. ASSESSMENT OF RISKS OF DEVELOPMENT OF ARTHROFIBROSIS AND PREVENTION OF KNEE EXTENSION DEFICIT SUBSEQUENT TO AN ANTERIOR CRUCIATE LIGAMENT RECONSTRUCTION.....	34
Nanava N., Betaneli M., Giorgobiani G., Chikovani T., Janikashvili N. COMPLETE BLOOD COUNT DERIVED INFLAMMATORY BIOMARKERS IN PATIENTS WITH HEMATOLOGIC MALIGNANCIES.....	39
Metreveli S., Kvachadze I., Kikodze N., Chikovani T., Janikashvili N. PERIPHERAL BLOOD BIOMARKERS IN PATIENTS WITH REFRACTORY IMMUNE THROMBOCYTOPENIA	45
Ruzhitska O., Kucher A., Vovk V., Vovk Y., Pohranychna Kh. CLINICAL SONOGRAPHIC ANALYSIS OF BIOMETRIC INDICATORS OF BUCCAL THICKNESS AND BUCCAL FAT PAD IN PATIENTS WITH DIFFERENT FACIAL TYPES	49
Vyshnevskaya I., Kopytsya M., Hilova Ya., Protsenko E., Petyunina O. BIOMARKER sST2 AS AN EARLY PREDICTOR OF ACUTE RENAL INJURY IN PATIENTS WITH ST-SEGMENT ELEVATION ACUTE MYOCARDIAL INFARCTION	53
Бакытжанулы А.Б., Абдрахманов А.С., Смагулова А.К. ВЫСОКПЛОТНОЕ КАРТИРОВАНИЕ АТИПИЧНОГО ТРЕПЕТАНИЯ ПРЕДСЕРДИЙ С ИСПОЛЬЗОВАНИЕМ КАТЕТЕРА PENTARAY	58
Павлова Л.И., Кулес В.Г., Ших Е.В., Бадридина Л.Ю., Цветков Д.Н., Беречкидзе И.А. ФАРМАКОГЕНЕТИЧЕСКИЕ АСПЕКТЫ ЛЕЧЕНИЯ БОЛЬНЫХ С ХРОНИЧЕСКОЙ СЕРДЕЧНОЙ НЕДОСТАТОЧНОСТЬЮ (ОБЗОР).....	63
Астапова А.В., Скрипченко Е.Ю., Скрипченко Н.В., Вильниц А.А., Горелик Е.Ю., Карев В.Е. СЛОЖНОСТИ ДИФФЕРЕНЦИАЛЬНОГО ДИАГНОЗА РАССЕЯННОГО СКЛЕРОЗА И ГЕМОФАГОЦИТАРНОГО ЛИМФОГИСТИОЦИТОЗА (КЛИНИЧЕСКИЙ СЛУЧАЙ).....	69
Gogunskaya I., Zaikov S., Bogomolov A. DIAGNOSTIC PARAMETERS OF IN VIVO (SKIN PRICK) AND IN VITRO (ELISA) TESTS FOR DETERMINATION OF EPIDERMAL CAT AND DOG ALLERGENS SENSITIZATION IN PATIENTS WITH ALLERGIC RHINITIS AND ATOPIC ASTHMA.....	76
Myronchenko S., Zvyagintseva T., Ashukina N. THE EFFECT OF ULTRAVIOLET RADIATION ON THE ORGANIZATION AND STRUCTURE OF COLLAGEN FIBERS OF DERMIS	82
Mruh O., Rymsha S., Mruh V. EVALUATION OF THE EFFICACY OF ATYPICAL ANTIPSYCHOTIC DRUGS AND PSYCHOTHERAPY IN PATIENTS WITH PARANOID SCHIZOPHRENIA BASED ON THE DURATION OF REMISSION	86

Ratiani L., Machavariani K., Shoshiashvili V. SEPSIS: IMPORTANCE OF ETHNIC PROPERTIES AND PHENOTYPES (REVIEW).....	92
Nechytailo D., Nechytailo Yu., Mikheeva T., Kovtyuk N., Ponyuk V. VALUE OF AMBULATORY BLOOD PRESSURE MONITORING IN THE VERIFICATION OF ARTERIAL HYPERTENSION IN SCHOOL AGE CHILDREN.....	96
Чолокава Н.Н., Геладзе Н.М., Убери Н.П., Бахтадзе С.З., Хачапуридзе Н.С., Капанадзе Н.Б. ФОСФОРНО-КАЛЬЦИЕВЫЙ ОБМЕН И ФОРМИРОВАНИЕ МАТРИКСА КОСТНОЙ ТКАНИ У ДЕТЕЙ И ПОДРОСТКОВ НА ФОНЕ D-АВИТАМИНОЗА (ОБЗОР).....	101
Чочия А.Т., Геладзе Н.М., Гогберашвили К.Я., Хачапуридзе Н.С., Бахтадзе С.З. СОВРЕМЕННЫЕ АСПЕКТЫ ВОЗДЕЙСТВИЯ ЭССЕНЦИАЛЬНЫХ МИКРОЭЛЕМЕНТОВ НА ОРГАНИЗМ ДЕТЕЙ И ПОДРОСТКОВ (ОБЗОР).....	105
Овчаренко Л.С., Дмитриева С.Н., Вертегел А.А., Кряжев А.В., Шелудько Д.Н. СОСТОЯНИЕ МЕТАБОЛИЗМА И МИНЕРАЛЬНОЙ ПЛОТНОСТИ КОСТНОЙ ТКАНИ У ДЕТЕЙ С РЕКУРРЕНТНЫМИ БРОНХИТАМИ	109
Дайронас Ж.В., Евсеева С.Б., Сысуев Б.Б. ЭФФЕКТИВНОСТЬ ИСПОЛЬЗОВАНИЯ МЕТОДА МИКРОСКОПИЧЕСКОГО АНАЛИЗА ДЛЯ ОЦЕНКИ ПОДЛИННОСТИ ЛЕЧЕБНЫХ ГРЯЗЕЙ	113
Semenenko S., Semenenko A., Malik S., Semenenko N., Malik L. EVALUATION OF THE EFFECT OF ADEMOL ON THE DYNAMICS OF NEURON-SPECIFIC ENOLASE IN TRAUMATIC BRAIN INJURY IN RATS	123
Tazhibayeva D., Kabdualieva N., Aitbayeva Zh., Sengaliy M., Niyazbekova K. THE DYNAMICS OF LIPOPEROXIDATION PROCESSES IN THE EARLY PERIOD AFTER COMBINED EFFECTS OF A HIGH DOSE GAMMA RADIATION AND IMMOBILIZATION STRESS (EXPERIMENTAL RESEARCH)	127
Джафарова Г.К. ДИНАМИКА СВЕРТЫВАНИЯ КРОВИ КРЫС, ПОДВЕРГНУТЫХ ВОЗДЕЙСТВИЮ ГИПОКСИИ В ПЕРИОД ПРЕНАТАЛЬНОГО РАЗВИТИЯ	132
Yaremii I., Kushnir O., Vepriuk Yu., Palamar A., Skrynychuk O. EFFECT OF MELATONIN INJECTIONS ON THE GLUTATHIONE SYSTEM IN THE HEART TISSUE OF RATS UNDER EXPERIMENTAL DIABETES.....	136
Kaminska M., Dihtiar V., Dedukh N., Nikolchenko O. REACTIVE-ADJUSTABLE RESTRUCTURING OF STERNUM IN RATS AFTER MODELING OF MECHANICAL LOADING IN THE BIOMECHANICAL SYSTEM “STERNUM-RIBS-SPINE”	140
Chorna V., Makhniuk V., Gumeniuk N., Khliestova S., Tomashevskiy A. COMPARATIVE ANALYSIS OF MORBIDITY INDICATORS AMONG THE POPULATION OF THE EU AND UKRAINE UNDER CONDITIONS OF STRESSED LOAD OF THE ANTI-TERRORIST OPERATIONS AND PSYCHOPROPHYLAXIC MEASURES.....	147
Койков В.В., Умбетжанова А.Т., Дербисалина Г.А., Байгожина З.А., Бекбергенова Ж.Б. РЕЙТИНГОВАЯ ОЦЕНКА ОБРАЗОВАТЕЛЬНОЙ ДЕЯТЕЛЬНОСТИ МЕДИЦИНСКИХ УНИВЕРСИТЕТОВ КАК ИНСТРУМЕНТ СТИМУЛИРОВАНИЯ ВХОЖДЕНИЯ В ГЛОБАЛЬНЫЕ РЕЙТИНГИ И ПОВЫШЕНИЯ КАЧЕСТВА ПОДГОТОВКИ КАДРОВ ЗДРАВООХРАНЕНИЯ.....	154
Teremetskiy V., Dmytrenko E., Pletnov O., Grynenko S., Kovalenko Ye. HEALTH CARE SECTOR’S FINANCIAL, CIVIL, CRIMINAL AND ADMINISTRATIVE LIABILITY IN EU MEMBER STATES AND UKRAINE: RESULTS OF COMPARATIVE RESEARCH	160
Адамян Г.К. ВРАЧЕБНАЯ ЭКСПЕРТИЗА КАК МЕТОД ОЦЕНКИ КАЧЕСТВА МЕДИЦИНСКОГО ОБЕСПЕЧЕНИЯ СОТРУДНИКОВ ПОЛИЦИИ РЕСПУБЛИКИ АРМЕНИЯ.....	167
Стасевич Н.Ю., Златкина Н.Е., Старцев Д.А., Козлов С.И. ОСОБЕННОСТИ НОРМАТИВНО-ПРАВОВОГО ОБЕСПЕЧЕНИЯ МЕДИЦИНСКОЙ РЕАБИЛИТАЦИИ ИЛИ АБИЛИТАЦИИ ИНВАЛИДОВ ПОЖИЛОГО И СТАРЧЕСКОГО ВОЗРАСТА	173
Taghiyeva S. OBTAINING OF BACTERIOCINES FROM BACTERIA <i>BACILLUS SUBTILIS</i> ATCC 6633 STRAIN BY ORIGINAL METHODS.....	178

THE EFFECT OF ULTRAVIOLET RADIATION ON THE ORGANIZATION AND STRUCTURE OF COLLAGEN FIBERS OF DERMIS

¹Myronchenko S., ²Zvyagintseva T., ³Ashukina N.

¹National University of Pharmacy, Kharkiv; ²Romodanov Neurosurgery Institute of National Academy of Medical Sciences of Ukraine, Kyiv; ³Sytenko Institute of spine and joint pathology of National Academy of Medical Sciences of Ukraine, Kharkiv, Ukraine

The effect of ultraviolet (UV) on the skin significantly disturbs its morphofunctional state. A study of the effects of local ultraviolet irradiation (UV) in the minimum erythema dose in guinea pigs in 2 hours to 8 days period after irradiation revealed inflammatory and degenerative changes in the focus of exposure, reaching the highest severity on the third day [1]. Morphometric studies confirm histological changes in the skin [2]. The histological and morphometric methods used in these works make it impossible to assess the types of collagen and its structure in the dynamics of the development of the erythema and early post-erythema skin reaction, and, therefore, comprehensively assess the degree of UV damage to the skin.

The aim is to study the features of the influence of local ultraviolet radiation on the organization and structure of collagen fibers in the radiation area.

Material and methods. The studies were performed on 30 albino guinea pigs weighing 400-500 g. Erythema was caused by irradiation of a shaved skin area using a OKN-11-M mercury-quartz irradiator (UV rays A and B), placed at a distance of 10 cm from the animal for 2 minutes [3]. The control group was intact guinea pigs. To study the features of morphological changes in the skin after a local ultraviolet, animals were decapitated under general anesthesia (thiopental sodium 10 mg/kg) at different periods of the experiment (2 hours, 4 hours, 3rd day, 8th day). The work with animals was performed in compliance with the rules of the International Code of Medical Ethics (Venice, 1983), the “European Convention for the Protection of Vertebrate Animals Used for Experimental and Other Scientific Purposes” (Strasbourg, 1986), and the General Ethical Principles of Animal Experiments, adopted by the First National Congress on Bioethics (Kiev, 2001), Directive 2010/63 / EC of the European Parliament and the Council for the Protection of Animals Used for Scientific Purposes and the Law of Ukraine “On the Protection of Animals from Cruelty” N 3477-IV of 21.02. 2006.

Preparations for histological studies were prepared according to the generally accepted method [4]. Collagen was identified in polarized light (Olympus BX53 microscope) on preparations stained with picosirius red (Picro-Sirius Red Stain Kit, Abcam, USA). Depending on maturity, type I collagen gives a glow from orange to red, type III collagen — green. Collagen was photographed using a Canon EOS-300D digital camera [4,5].

For additional objectification, histological sections were analyzed using a point scale, modified according to the rating scale of V. Prabhu et al. [6]. Scores from 0 to 3 were calculated for each histological characteristic: 0 — normal parameter, 1 — slight deviation from the norm, 2 — average, 3 — maximum (Table 1). According to this scale, the minimum number of points (0) is the dermis of the skin with normal collagen structure, and the maximum (9) - with the most disturbed structure of collagen fibers (Table 1).

The obtained numerical indicators were processed using the IBM SPSS Statistics 20.0.0.2 application. The mean (M) and standard deviation (m) were calculated. To determine the differences between the comparison groups, the Kruskal-Wallis test was applied for independent samples. The difference was considered significant under conditions of $p < 0.05$ [7].

Results and discussion. In intact animals, the collagenic framework of the dermis had a normal structure. As a result of collagen analysis after reaction with picosirius red in polarized light in the dermis, which contains 85% of skin collagen, a red and yellow glow were generally observed, which indicates the presence of type I collagen in the composition of collagen fibers [6]. The intensity of the glow was high. Such fibers in the reticular layer of the dermis formed a dense network and were located in bundles parallel and at angles to the skin surface. The papillae of the dermis were formed by loose connective tissue, where areas with thin collagen fibers and type III collagen were detected, displaying a green glow in polarized light (Fig. 1a).

Table 1. Scale for collagen assessing after staining with picosirius red in polarized light

Indicator	Grading of the collagen fibers state (points)			
	0	1	2	3
Color/composition	red and yellow (type I collagen) in the mesh layer, presence of green (type III) in the papillary dermis	Yellow (I type collagen) in the mesh layer predominates, more than 30% green (III type) in the papillary dermis	The presence of green (type III collagen) in the mesh layer, more than 50% green (type III) in the papillary dermis	Green predominates (type III collagen)
Intensity of refraction	Bright throughout the dermis	uneven intensity	Reduced in the papillary or mesh layer of the dermis	Weak or absent throughout the dermis
Orientation	Tightly packed beams form a mesh structure	Slight swelling with impaired structure density in the papillae or mesh layer	Disorders of the mesh structure, preferably in parallel directed in the papillae or mesh layer	Chaotic location, structure disturbance


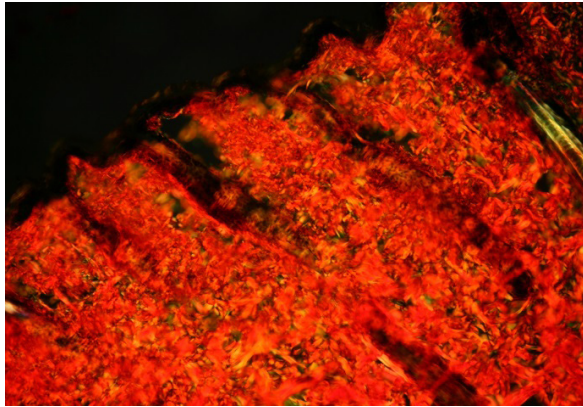


Fig. 1. The skin area of intact animals (a) and 2 hours after exposure to ultraviolet radiation. Bundles of collagen fibers with type I collagen (red and yellow glow) form a dense mesh structure. Picrosirius is red. Polarized light. SW 200

It was found that in irradiated animals, 2 hours after ultraviolet irradiation, according to the results of polarization-optical studies, the collagen structure and ordering of the arrangement of collagen fiber bundles did not differ from the histological picture found in intact animals. Bundles of collagen fibers with type I collagen were oriented parallel and at angles to the skin surface, forming a dense lattice structure. The intensity of refraction of bundles of collagen fibers did not differ from that indicated in intact animals. Type III collagen was found in the papillary layer of the dermis in not significant amount (Fig. 1, b).

Four hours after ultraviolet irradiation, as a result of the analysis of the skin area after staining with picrosirius red in polarized light, a slightly lower refraction intensity was found in comparison with intact animals and the previous observation period. An increase in fibers with a green glow was noted against a background of a decrease in red in the papillary dermis. The cells of weak refraction were caused by the phenomena of tissue edema - the accumulation of fluid between the fibers, which creates dark fields on the histopathological product. The bundles of collagen fibers in these areas were of different thicknesses (Fig. 2).

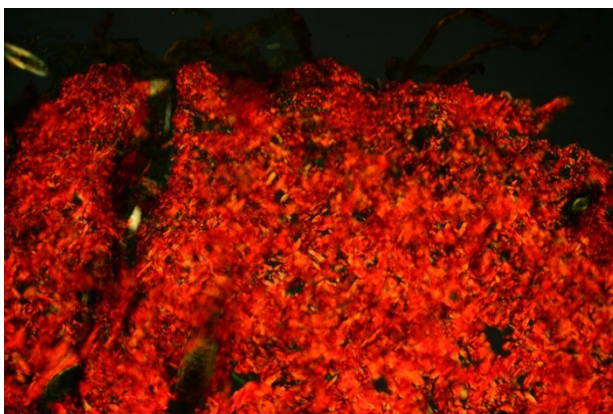


Fig. 2. The skin area of the guinea pig 4 hours after exposure to ultraviolet radiation. Decreased refractive intensity due to tissue edema. Picrosirius is red. polarized light. SW 200

On the 3rd day after the ultraviolet radiation, the collagen fibers in the focus of irradiation in the papillary dermis and the outer reticular section had a bright but heterogeneous refraction of predominantly yellow color with interspersed

green, which to some extent reflects their degeneration. In addition, it was noted that bundles of collagen fibers in these zones were oriented parallel to the skin surface. In the deeper sections of the reticular layer, collagen fibers were thinner, contained collagen of type III, were arranged irregularly, forming a structure similar to lace. They were characterized by uneven refraction (Fig. 3).

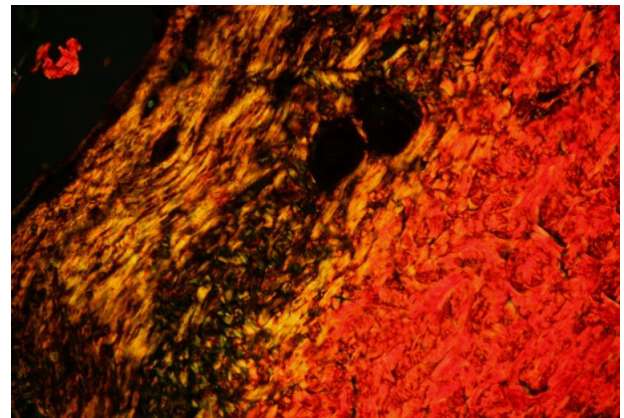


Fig. 3. The skin area of the guinea pig on the 3rd day after exposure to ultraviolet radiation. Bundles of collagen fibers with type I and III collagen are located parallel to the skin surface in the papillary dermis and the outer retina. Irregular orientation of collagen fibers with type III collagen in the deeper sections of the reticular layer. Picrosirius is red. Polarized light. SW 200

On the 8th day, collagen fibers in the area of the ultraviolet radiation in the dermis had weak refraction and contained mainly type III collagen. In the papillary layer, they were located parallel to the surface of the skin, in the reticular layer they formed a cellular structure. The composition of collagen fibers in this layer was heterogeneous — a site with type I and III collagen was observed. In accordance with this, the refraction was uneven - brighter in collagen fibers containing type I collagen. It should be noted that thick bundles of collagen fibers were directed perpendicular to the surface, between them thin fibers with green glow were located at different angles (Fig. 4). This orientation of collagen fibers is uncharacteristic for the dermis and indicates to a disturbance of its physical properties.

Table 2. The results of the assessment of the state of collagen fibers on a semi-quantitative scoring scale (cumulative annualized, $M \pm m$)

Observation period	Sum of points
Intact animals	0
2 year	0
4 year	0,61±0,49*
3rd day	1,75±0,44*
8th day	2,4±0,50*

note: * - significance of differences compared with intact animals ($P \leq 0.05$)



Fig. 4. The skin of the guinea pig on the 8th day after exposure to ultraviolet radiation. Weak refraction of collagen fibers with type III collagen in the papillary layer; its irregularity in the mesh layer: Collagen types I and III. Picrosirius red. Polarized light. SW 200

The condition of collagen fibers in the skin area of guinea pigs exposed to ultraviolet radiation was semi-quantitatively analyzed by three parameters - composition, refraction intensity, and orientation (Table 1). 2 hours after exposure to UV, the studied parameters did not differ from the structure of the normal dermis (intact animals), and on the 8th day, the maximum deviation from it was determined by the total number of points (Table 2). A significant deterioration in the structure and composition of collagen fibers was recorded starting from 4 hours after exposure to ultraviolet radiation and progressed with an increase in the observation period ($p < 0.001$).

Attention is drawn to the fact of increasing disturbances of degenerative changes in collagen on the 3rd and 8th day, which coincide with classical histological methods, revealing at the same time a maximum of degenerative disorders [1,2].

The detected metabolic disturbances in the irradiated UV skin on the 8th day [8] are in accordance with the analysis of collagen in polarized light. The research results allow us to predict violations of the morphofunctional state of the skin after a local ultraviolet radiation for a long term.

Conclusions. The influence of local ultraviolet radiation in the minimum erythema dose on the skin of guinea pigs leads to the development of disturbances of the organization (abnormal position and ordering) and structure (increase in collagen content of type III) of collagen fibers of the dermis, which progress with an increase of the observation period.

REFERENCES

1. Myronchenko S.I., Zvyagintseva T.V., Naumova O.V. The impact of ultraviolet irradiation on morpho-functional state of the

skin in guinea pigs // Georgian Medical News 2016. - N11 (260), November. - P. 95-100.

2. Mironchenko S.I., Naumova O.V., Zvyagintseva T.V. Morphological changes in the skin of guinea pigs in local exposure to ultraviolet irradiation. // European Journal of Natural History. -2016. -№ 6 - P. 28-31

3. Стефанов А.В. Биоскрининг. Лекарственные средства. К.: Авиценна; 1998: 189.

4. Коржевский Д.Э., Гиляров А.В. Основы гистологической техники. - СПб.: СпецЛит, 2010. - 95 с

5. Junqueira, L. C., Cossermelli, W., & Brentani, R. (1978). Differential Staining of Collagens Type I, II and III by Sirius Red and Polarization Microscopy. Archivum histologicum japonicum, 41(3), 267-274. doi:10.1679/aohc1950.41.267

6. Prabhu, V., Rao, S. B., Fernandes, E. M., Rao, A. C., Prasad, K., & Mahato, K. K. (2014). Objective Assessment of Endogenous Collagen In Vivo during Tissue Repair by Laser Induced Fluorescence. PLoS ONE, 9(5), e98609. doi:10.1371/journal.pone.0098609.

7. Atramentova L.A., Utevskaia O.M. Statistical methods in biology. - Gorlovka, 2008. - 247 p.

8. Звягинцева Т.В., Миронченко С.И. Структурно-метаболическое состояние соединительной ткани при локальном ультрафиолетовом облучении кожи морских свинок // Актуальні проблеми транспортної медицини. 2019; 2.

SUMMARY

THE EFFECT OF ULTRAVIOLET RADIATION ON THE ORGANIZATION AND STRUCTURE OF COLLAGEN FIBERS OF DERMIS

¹Myronchenko S., ²Zvyagintseva T., ³Ashukina N.

¹National University of Pharmacy, Kharkiv; ²Romodanov Neurosurgery Institute of National Academy of Medical Sciences of Ukraine, Kyiv; ³Sytenko Institute of spine and joint pathology of National Academy of Medical Sciences of Ukraine, Kharkiv, Ukraine

The aim is to study the features of the influence of local ultraviolet radiation on the organization and structure of collagen fibers in the radiation area.

The studies were performed on 30 albino guinea pigs weighing 400-500 g, exposed to local ultraviolet radiation. Animals were removed from the experiment after 2 hours, 4 hours, 3 days, 8 days after irradiation. The control group was intact guinea pigs. To assess the structure and location of collagen fibers, skin sections in the irradiated area were studied using histological methods with polarized light analysis of collagen, and they were also analyzed using a scoring system for three parameters: composition, refraction intensity, and orientation of collagen fibers.

The revealed structural features of collagen fibers reflect the course of the process of degeneration of the collagen skeleton of the dermis with a violation of the orientation and ordering of collagen fibers and an increase in the content of type III collagen with an increase in the observation period. According to the results of a semi-quantitative assessment of the state of collagen fibers, a significant deterioration in their structure and composition was recorded starting from 4 hours after exposure to ultraviolet radiation and progressed with an increase in the observation period. On the 8th day, the maximum deviation from the structure of the normal dermis is determined by the total number of points.

The influence of local ultraviolet radiation in the minimum erythema dose on the skin of guinea pigs leads to the development of disturbances of the organization (abnormal position and ordering) and structure (increase in collagen content of type III) of collagen fibers of the dermis, which progress with an increase of the observation period.

Keywords: ultraviolet radiation, skin, collagen fibers.

РЕЗЮМЕ

ВЛИЯНИЕ УЛЬТРАФИОЛЕТОВОГО ОБЛУЧЕНИЯ НА ОРГАНИЗАЦИЮ И СТРУКТУРУ КОЛЛАГЕНОВЫХ ВОЛОКОН ДЕРМЫ

Миронченко С.И., Звягинцева Т.В., Ашуккина Н.А.

¹Национальный фармацевтический университет, Харьков; ²ГУ «Институт нейрохирургии им. акад. А.П. Ромоданова НАМН Украины», Киев; ³ГУ «Институт патологии позвоночника и суставов им. проф. М.И. Ситенко НАМН Украины», Харьков, Украина

Цель исследования - изучить особенности влияния локального УФО на организацию и структуру коллагеновых волокон в зоне облучения.

Исследования были проведены на 30 морских свинках-альбиносах массой 400-500 г, - 6 интактных животных (группа контроля) и 24 животных, подвергшихся локальному ультрафиолетовому облучению. Животных выводили из эксперимента спустя 2 часа, 4 часа, 3 суток, 8 суток после облучения. Группой контроля служили интактные морские свинки. Для оценки структуры и расположения коллагеновых волокон срезы кожи зоны облучения исследовали методами гистологии с анализом коллагена в поляризованном свете и с помощью системы подсчета баллов по трем параметрам: состав, интенсивность рефракции, ориентация коллагеновых волокон.

Выявленные особенности структуры коллагеновых волокон отображают ход процесса дегенерации коллагенового каркаса дермы с нарушением ориентации и упорядочения коллагеновых волокон, а также повышением содержания коллагена III типа параллельно с увеличением срока наблюдения. По результатам полуколичественной оценки состояния коллагеновых волокон значимое ухудшение их структуры и состава происходило спустя 4 часа после воздействия

УФО и прогрессировало с увеличением срока наблюдения. На 8 сутки выявлено максимальное отклонение от структуры нормальной дермы по суммарному количеству баллов.

Влияние локального ультрафиолетового облучения в минимальной эритемной дозе на кожу морской свинки приводит к развитию нарушений организации (аномальное взаиморасположение и упорядоченность) и структуры (увеличение содержания коллагена III типа) коллагеновых волокон.

რეზიუმე

ულტრაიისფერი სხივების გავლენა დერმის კოლაგენური ბოჭკოების სტრუქტურაზე

¹ს.მირონჩენკო, ²ტ.ზვიაგინცევა, ³ნ.აშუკინა

¹ეროვნული ფარმაცევტული უნივერსიტეტი, ხარკოვი; ²სახელმწიფო დაწესებულება "უკრაინის მეცნიერებათა აკადემიის აკად. ა.რომოდანოვის სახ. ნეიროქირურგიის ინსტიტუტი", კიევი; ³სახელმწიფო დაწესებულება "პროფ. მ.სიტენკოს სახ. ხერხემლისა და სახსრების ინსტიტუტი, უკრაინის მეცნიერებათა ეროვნული აკადემია", ხარკოვი, უკრაინა

კვლევის მიზანს წარმოადგენდა ადგილობრივი ულტრაიისფერი დასხივების გავლენის თავისებურებების განსაზღვრა კოლაგენური ბოჭკოების სტრუქტურაზე დასხივების ზონაში.

კვლევა ჩატარდა 30 ალბინოს ზღვის გოჭხე წონით 400-500 გრ., რომლებზეც განხორციელდა ლოკალური ულტრაიისფერი დასხივება. ცხოველები გამოყვანილი იყვნენ ექსპერიმენტიდან დასხივებიდან 2 სთ, 4 სთ, 3 დღეამის 8 დღეამის შემდეგ. საკონტროლო ჯგუფი შეადგინა ინტაქტურმა ზღვის გოჭხემა. კოლაგენური ბოჭკოების განლაგების და სტრუქტურის შეფასებისათვის კანის ანათელები დასხივების ზონიდან გამოკვლეული იყო ჰისტოლოგიის მეთოდი, კოლაგენის ანალიზით პოლარიზებულ შუქში, ასევე გამოყენებული იყო ქულების გამოთვლის სისტემა სამი პარამეტრის მიმართულებით: შემადგენლობა, რეფრაქციის ინტენსივობა, კოლაგენური ბოჭკოების ორიენტაცია. კოლაგენური ბოჭკოების სტრუქტურის გამოვლენილი თავისებურებანი გამოხატავს დერმის კოლაგენური კარკასის დეგენერაციის პროცესს, კოლაგენური ბოჭკოების ორიენტაციის და წესრიგის დარღვევით, III ტიპის კოლაგენის შემცველობის მატებით დავირებების ვადის ზრდასთან ერთად. კოლაგენური ბოჭკოების მდგომარეობის ნახევარდრაოდენობრივი შეფასების შედეგების მიხედვით ფიქსირდება მათი სტრუქტურის და შემადგენლობის მნიშვნელოვანი გაუვარესება ულტრაიისფერი დასხივებიდან 4 საათის შემდეგ და პროგრესირებს დაკვირვების პერიოდის ზრდასთან ერთად. დასხივებიდან მე-8 დღეს ქულების ჯამის მიხედვით აღინიშნა მაქსიმალური გადახრა ნორმალური დერმის სტრუქტურისაგან.