

GEORGIAN MEDICAL NEWS

ISSN 1512-0112

No 10 (307) Октябрь 2020

ТБИЛИСИ - NEW YORK



ЕЖЕМЕСЯЧНЫЙ НАУЧНЫЙ ЖУРНАЛ

Медицинские новости Грузии
საქართველოს სამედიცინო სიახლენი

GEORGIAN MEDICAL NEWS

No 10 (307) 2020

Published in cooperation with and under the patronage
of the Tbilisi State Medical University

Издается в сотрудничестве и под патронажем
Тбилисского государственного медицинского университета

გამოიცემა თბილისის სახელმწიფო სამედიცინო უნივერსიტეტთან
თანამშრომლობითა და მისი პატრონაჟით

ЕЖЕМЕСЯЧНЫЙ НАУЧНЫЙ ЖУРНАЛ
ТБИЛИСИ - НЬЮ-ЙОРК

GMN: Georgian Medical News is peer-reviewed, published monthly journal committed to promoting the science and art of medicine and the betterment of public health, published by the GMN Editorial Board and The International Academy of Sciences, Education, Industry and Arts (U.S.A.) since 1994. **GMN** carries original scientific articles on medicine, biology and pharmacy, which are of experimental, theoretical and practical character; publishes original research, reviews, commentaries, editorials, essays, medical news, and correspondence in English and Russian.

GMN is indexed in MEDLINE, SCOPUS, PubMed and VINITI Russian Academy of Sciences. The full text content is available through EBSCO databases.

GMN: Медицинские новости Грузии - ежемесячный рецензируемый научный журнал, издаётся Редакционной коллегией и Международной академией наук, образования, искусств и естествознания (IASEIA) США с 1994 года на русском и английском языках в целях поддержки медицинской науки и улучшения здравоохранения. В журнале публикуются оригинальные научные статьи в области медицины, биологии и фармации, статьи обзорного характера, научные сообщения, новости медицины и здравоохранения.

Журнал индексируется в MEDLINE, отражён в базе данных SCOPUS, PubMed и ВИНТИ РАН. Полнотекстовые статьи журнала доступны через БД EBSCO.

GMN: Georgian Medical News – საქართველოს სამედიცინო სიახლენი – არის ყოველთვიური სამეცნიერო სამედიცინო რეცენზირებადი ჟურნალი, გამოიცემა 1994 წლიდან, წარმოადგენს სარედაქციო კოლეგიისა და აშშ-ის მეცნიერების, განათლების, ინდუსტრიის, ხელოვნებისა და ბუნებისმეტყველების საერთაშორისო აკადემიის ერთობლივ გამოცემას. GMN-ში რუსულ და ინგლისურ ენებზე ქვეყნდება ექსპერიმენტული, თეორიული და პრაქტიკული ხასიათის ორიგინალური სამეცნიერო სტატიები მედიცინის, ბიოლოგიისა და ფარმაციის სფეროში, მიმოხილვითი ხასიათის სტატიები.

ჟურნალი ინდექსირებულია MEDLINE-ის საერთაშორისო სისტემაში, ასახულია SCOPUS-ის, PubMed-ის და ВИНТИ РАН-ის მონაცემთა ბაზებში. სტატიების სრული ტექსტი ხელმისაწვდომია EBSCO-ს მონაცემთა ბაზებშიდან.

МЕДИЦИНСКИЕ НОВОСТИ ГРУЗИИ

Ежемесячный совместный грузино-американский научный электронно-печатный журнал
Агентства медицинской информации Ассоциации деловой прессы Грузии,
Академии медицинских наук Грузии, Международной академии наук, индустрии,
образования и искусств США.
Издается с 1994 г., распространяется в СНГ, ЕС и США

ГЛАВНЫЙ РЕДАКТОР

Николай Пирцхалаишвили

НАУЧНЫЙ РЕДАКТОР

Елене Гиоргадзе

ЗАМЕСТИТЕЛЬ ГЛАВНОГО РЕДАКТОРА

Нино Микаберидзе

НАУЧНО-РЕДАКЦИОННЫЙ СОВЕТ

Зураб Вадачкориа - председатель Научно-редакционного совета

Михаил Бахмутский (США), Александр Геннинг (Германия), Амиран Гамкрелидзе (Грузия),
Константин Кипиани (Грузия), Георгий Камкамидзе (Грузия),
Паата Куртанидзе (Грузия), Вахтанг Масхулия (Грузия),
Тенгиз Ризнис (США), Реваз Сепиашвили (Грузия), Дэвид Элуа (США)

НАУЧНО-РЕДАКЦИОННАЯ КОЛЛЕГИЯ

Константин Кипиани - председатель Научно-редакционной коллегии

Архимандрит Адам - Вахтанг Ахаладзе, Амиран Антадзе, Нелли Антелава, Тенгиз Асатиани,
Гия Берадзе, Рима Бериашвили, Лео Бокерия, Отар Герзмава, Лиана Гогиашвили, Нодар Гогешашвили,
Николай Гонгадзе, Лия Дваладзе, Манана Жвания, Тамар Зерекидзе, Ирина Квачадзе,
Нана Квирквелия, Зураб Кеванишвили, Гурам Кикнадзе, Димитрий Кордзаиа, Теймураз Лежава,
Нодар Ломидзе, Джанлуиджи Мелотти, Марина Мамаладзе, Караман Пагава,
Мамука Пирцхалаишвили, Анна Рехвиашвили, Мака Сологашвили, Рамаз Хецуриани,
Рудольф Хохенфеллнер, Кахабер Челидзе, Тинатин Чиковани, Арчил Чхотуа,
Рамаз Шенгелия, Кетеван Эбралидзе

Website:

www.geomednews.org

The International Academy of Sciences, Education, Industry & Arts. P.O.Box 390177,
Mountain View, CA, 94039-0177, USA. Tel/Fax: (650) 967-4733

Версия: печатная. **Цена:** свободная.

Условия подписки: подписка принимается на 6 и 12 месяцев.

По вопросам подписки обращаться по тел.: 293 66 78.

Контактный адрес: Грузия, 0177, Тбилиси, ул. Асатиани 7, IV этаж, комната 408
тел.: 995(32) 254 24 91, 5(55) 75 65 99

Fax: +995(32) 253 70 58, e-mail: ninomikaber@geomednews.com; nikopir@geomednews.com

По вопросам размещения рекламы обращаться по тел.: 5(99) 97 95 93

© 2001. Ассоциация деловой прессы Грузии

© 2001. The International Academy of Sciences,
Education, Industry & Arts (USA)

GEORGIAN MEDICAL NEWS

Monthly Georgia-US joint scientific journal published both in electronic and paper formats of the Agency of Medical Information of the Georgian Association of Business Press; Georgian Academy of Medical Sciences; International Academy of Sciences, Education, Industry and Arts (USA).

Published since 1994. Distributed in NIS, EU and USA.

EDITOR IN CHIEF

Nicholas Pirtskhalaishvili

SCIENTIFIC EDITOR

Elene Giorgadze

DEPUTY CHIEF EDITOR

Nino Mikaberidze

SCIENTIFIC EDITORIAL COUNCIL

Zurab Vadachkoria - Head of Editorial council

Michael Bakhmutsky (USA), Alexander Gënning (Germany),

Amiran Gamkrelidze (Georgia), David Elua (USA),

Konstantin Kipiani (Georgia), Giorgi Kamkamidze (Georgia), Paata Kurtanidze (Georgia),

Vakhtang Maskhulia (Georgia), Tengiz Riznis (USA), Revaz Sepiashvili (Georgia)

SCIENTIFIC EDITORIAL BOARD

Konstantin Kipiani - Head of Editorial board

Archimandrite Adam - Vakhtang Akhaladze, Amiran Antadze, Nelly Antelava,

Tengiz Asatiani, Gia Beradze, Rima Beriashvili, Leo Bokeria, Kakhaber Chelidze,

Tinatin Chikovani, Archil Chkhotua, Lia Dvaladze, Ketevan Ebralidze, Otar Gerzmava,

Liana Gogiashvili, Nodar Gogebashvili, Nicholas Gongadze, Rudolf Hohenfellner,

Zurab Kevanishvili, Ramaz Khetsuriani, Guram Kiknadze, Dimitri Kordzaia, Irina Kvachadze,

Nana Kvirkevelia, Teymuraz Lezhava, Nodar Lomidze, Marina Mamaladze, Gianluigi Melotti,

Kharaman Pagava, Mamuka Pirtskhalaishvili, Anna Rekhviashvili, Maka Sologhashvili,

Ramaz Shengelia, Tamar Zerekidze, Manana Zhvania

CONTACT ADDRESS IN TBILISI

GMN Editorial Board

7 Asatiani Street, 4th Floor

Tbilisi, Georgia 0177

Phone: 995 (32) 254-24-91

995 (32) 253-70-58

Fax: 995 (32) 253-70-58

CONTACT ADDRESS IN NEW YORK

NINITEX INTERNATIONAL, INC.

3 PINE DRIVE SOUTH

ROSLYN, NY 11576 U.S.A.

WEBSITE

www.geomednews.org

Phone: +1 (917) 327-7732

К СВЕДЕНИЮ АВТОРОВ!

При направлении статьи в редакцию необходимо соблюдать следующие правила:

1. Статья должна быть представлена в двух экземплярах, на русском или английском языках, напечатанная через **полтора интервала на одной стороне стандартного листа с шириной левого поля в три сантиметра**. Используемый компьютерный шрифт для текста на русском и английском языках - **Times New Roman (Кириллица)**, для текста на грузинском языке следует использовать **AcadNusx**. Размер шрифта - **12**. К рукописи, напечатанной на компьютере, должен быть приложен CD со статьей.

2. Размер статьи должен быть не менее десяти и не более двадцати страниц машинописи, включая указатель литературы и резюме на английском, русском и грузинском языках.

3. В статье должны быть освещены актуальность данного материала, методы и результаты исследования и их обсуждение.

При представлении в печать научных экспериментальных работ авторы должны указывать вид и количество экспериментальных животных, применявшиеся методы обезболивания и усыпления (в ходе острых опытов).

4. К статье должны быть приложены краткое (на полстраницы) резюме на английском, русском и грузинском языках (включающее следующие разделы: цель исследования, материал и методы, результаты и заключение) и список ключевых слов (key words).

5. Таблицы необходимо представлять в печатной форме. Фотокопии не принимаются. **Все цифровые, итоговые и процентные данные в таблицах должны соответствовать таковым в тексте статьи**. Таблицы и графики должны быть озаглавлены.

6. Фотографии должны быть контрастными, фотокопии с рентгенограмм - в позитивном изображении. Рисунки, чертежи и диаграммы следует озаглавить, пронумеровать и вставить в соответствующее место текста **в tiff формате**.

В подписях к микрофотографиям следует указывать степень увеличения через окуляр или объектив и метод окраски или импрегнации срезов.

7. Фамилии отечественных авторов приводятся в оригинальной транскрипции.

8. При оформлении и направлении статей в журнал МНГ просим авторов соблюдать правила, изложенные в «Единых требованиях к рукописям, представляемым в биомедицинские журналы», принятых Международным комитетом редакторов медицинских журналов - <http://www.spinesurgery.ru/files/publish.pdf> и http://www.nlm.nih.gov/bsd/uniform_requirements.html В конце каждой оригинальной статьи приводится библиографический список. В список литературы включаются все материалы, на которые имеются ссылки в тексте. Список составляется в алфавитном порядке и нумеруется. Литературный источник приводится на языке оригинала. В списке литературы сначала приводятся работы, написанные знаками грузинского алфавита, затем кириллицей и латиницей. Ссылки на цитируемые работы в тексте статьи даются в квадратных скобках в виде номера, соответствующего номеру данной работы в списке литературы. Большинство цитированных источников должны быть за последние 5-7 лет.

9. Для получения права на публикацию статья должна иметь от руководителя работы или учреждения визу и сопроводительное отношение, написанные или напечатанные на бланке и заверенные подписью и печатью.

10. В конце статьи должны быть подписи всех авторов, полностью приведены их фамилии, имена и отчества, указаны служебный и домашний номера телефонов и адреса или иные координаты. Количество авторов (соавторов) не должно превышать пяти человек.

11. Редакция оставляет за собой право сокращать и исправлять статьи. Корректуре авторам не высылаются, вся работа и сверка проводится по авторскому оригиналу.

12. Недопустимо направление в редакцию работ, представленных к печати в иных издательствах или опубликованных в других изданиях.

При нарушении указанных правил статьи не рассматриваются.

REQUIREMENTS

Please note, materials submitted to the Editorial Office Staff are supposed to meet the following requirements:

1. Articles must be provided with a double copy, in English or Russian languages and typed or computer-printed on a single side of standard typing paper, with the left margin of 3 centimeters width, and 1.5 spacing between the lines, typeface - **Times New Roman (Cyrillic)**, print size - **12** (referring to Georgian and Russian materials). With computer-printed texts please enclose a CD carrying the same file titled with Latin symbols.

2. Size of the article, including index and resume in English, Russian and Georgian languages must be at least 10 pages and not exceed the limit of 20 pages of typed or computer-printed text.

3. Submitted material must include a coverage of a topical subject, research methods, results, and review.

Authors of the scientific-research works must indicate the number of experimental biological species drawn in, list the employed methods of anesthetization and soporific means used during acute tests.

4. Articles must have a short (half page) abstract in English, Russian and Georgian (including the following sections: aim of study, material and methods, results and conclusions) and a list of key words.

5. Tables must be presented in an original typed or computer-printed form, instead of a photocopied version. **Numbers, totals, percentile data on the tables must coincide with those in the texts of the articles.** Tables and graphs must be headed.

6. Photographs are required to be contrasted and must be submitted with doubles. Please number each photograph with a pencil on its back, indicate author's name, title of the article (short version), and mark out its top and bottom parts. Drawings must be accurate, drafts and diagrams drawn in Indian ink (or black ink). Photocopies of the X-ray photographs must be presented in a positive image in **tiff format**.

Accurately numbered subtitles for each illustration must be listed on a separate sheet of paper. In the subtitles for the microphotographs please indicate the ocular and objective lens magnification power, method of coloring or impregnation of the microscopic sections (preparations).

7. Please indicate last names, first and middle initials of the native authors, present names and initials of the foreign authors in the transcription of the original language, enclose in parenthesis corresponding number under which the author is listed in the reference materials.

8. Please follow guidance offered to authors by The International Committee of Medical Journal Editors guidance in its Uniform Requirements for Manuscripts Submitted to Biomedical Journals publication available online at: http://www.nlm.nih.gov/bsd/uniform_requirements.html
http://www.icmje.org/urm_full.pdf

In GMN style for each work cited in the text, a bibliographic reference is given, and this is located at the end of the article under the title "References". All references cited in the text must be listed. The list of references should be arranged alphabetically and then numbered. References are numbered in the text [numbers in square brackets] and in the reference list and numbers are repeated throughout the text as needed. The bibliographic description is given in the language of publication (citations in Georgian script are followed by Cyrillic and Latin).

9. To obtain the rights of publication articles must be accompanied by a visa from the project instructor or the establishment, where the work has been performed, and a reference letter, both written or typed on a special signed form, certified by a stamp or a seal.

10. Articles must be signed by all of the authors at the end, and they must be provided with a list of full names, office and home phone numbers and addresses or other non-office locations where the authors could be reached. The number of the authors (co-authors) must not exceed the limit of 5 people.

11. Editorial Staff reserves the rights to cut down in size and correct the articles. Proof-sheets are not sent out to the authors. The entire editorial and collation work is performed according to the author's original text.

12. Sending in the works that have already been assigned to the press by other Editorial Staffs or have been printed by other publishers is not permissible.

**Articles that Fail to Meet the Aforementioned
Requirements are not Assigned to be Reviewed.**

ავტორთა საქურაღებოლ!

რედაქციაში სტატიის წარმოდგენისას საჭიროა დაიცვათ შემდეგი წესები:

1. სტატია უნდა წარმოადგინოთ 2 ცალად, რუსულ ან ინგლისურ ენებზე დაბეჭდილი სტანდარტული ფურცლის 1 გვერდზე, 3 სმ სიგანის მარცხენა ველისა და სტრიქონებს შორის 1,5 ინტერვალის დაცვით. გამოყენებული კომპიუტერული შრიფტი რუსულ და ინგლისურენოვან ტექსტებში - **Times New Roman (Кириллица)**, ხოლო ქართულენოვან ტექსტში საჭიროა გამოვიყენოთ **AcadNusx**. შრიფტის ზომა – 12. სტატიას თან უნდა ახლდეს CD სტატიით.

2. სტატიის მოცულობა არ უნდა შეადგენდეს 10 გვერდზე ნაკლებს და 20 გვერდზე მეტს ლიტერატურის სიის და რეზიუმეების (ინგლისურ, რუსულ და ქართულ ენებზე) ჩათვლით.

3. სტატიაში საჭიროა გაშუქდეს: საკითხის აქტუალობა; კვლევის მიზანი; საკვლევი მასალა და გამოყენებული მეთოდები; მიღებული შედეგები და მათი განსჯა. ექსპერიმენტული ხასიათის სტატიების წარმოდგენისას ავტორებმა უნდა მიუთითონ საექსპერიმენტო ცხოველების სახეობა და რაოდენობა; გაუტკივარებისა და დაძინების მეთოდები (მწვავე ცდების პირობებში).

4. სტატიას თან უნდა ახლდეს რეზიუმე ინგლისურ, რუსულ და ქართულ ენებზე არანაკლებ ნახევარი გვერდის მოცულობისა (სათაურის, ავტორების, დაწესებულების მითითებით და უნდა შეიცავდეს შემდეგ განყოფილებებს: მიზანი, მასალა და მეთოდები, შედეგები და დასკვნები; ტექსტუალური ნაწილი არ უნდა იყოს 15 სტრიქონზე ნაკლები) და საკვანძო სიტყვების ჩამონათვალი (key words).

5. ცხრილები საჭიროა წარმოადგინოთ ნაბეჭდი სახით. ყველა ციფრული, შემაჯამებელი და პროცენტული მონაცემები უნდა შეესაბამებოდეს ტექსტში მოყვანილს.

6. ფოტოსურათები უნდა იყოს კონტრასტული; სურათები, ნახაზები, დიაგრამები - დასათაურებული, დანომრილი და სათანადო ადგილას ჩასმული. რენტგენოგრაფიების ფოტოასლები წარმოადგინეთ პოზიტიური გამოსახულებით **tiff** ფორმატში. მიკროფოტოსურათების წარწერებში საჭიროა მიუთითოთ ოკულარის ან ობიექტივის საშუალებით გადიდების ხარისხი, ანათალების შედეგების ან იმპრეგნაციის მეთოდი და აღნიშნოთ სურათის ზედა და ქვედა ნაწილები.

7. სამამულო ავტორების გვარები სტატიაში აღინიშნება ინიციალების თანდართვით, უცხოურისა – უცხოური ტრანსკრიპციით.

8. სტატიას თან უნდა ახლდეს ავტორის მიერ გამოყენებული სამამულო და უცხოური შრომების ბიბლიოგრაფიული სია (ბოლო 5-8 წლის სიღრმით). ანბანური წყობით წარმოდგენილ ბიბლიოგრაფიულ სიაში მიუთითეთ ჯერ სამამულო, შემდეგ უცხოელი ავტორები (გვარი, ინიციალები, სტატიის სათაური, ჟურნალის დასახელება, გამოცემის ადგილი, წელი, ჟურნალის №, პირველი და ბოლო გვერდები). მონოგრაფიის შემთხვევაში მიუთითეთ გამოცემის წელი, ადგილი და გვერდების საერთო რაოდენობა. ტექსტში კვადრატულ ფხიხლებში უნდა მიუთითოთ ავტორის შესაბამისი N ლიტერატურის სიის მიხედვით. მიზანშეწონილია, რომ ციტირებული წყაროების უმეტესი ნაწილი იყოს 5-6 წლის სიღრმის.

9. სტატიას თან უნდა ახლდეს: ა) დაწესებულების ან სამეცნიერო ხელმძღვანელის წარდგინება, დამოწმებული ხელმოწერითა და ბეჭდით; ბ) დარგის სპეციალისტის დამოწმებული რეცენზია, რომელშიც მითითებული იქნება საკითხის აქტუალობა, მასალის საკმაობა, მეთოდის სანდოობა, შედეგების სამეცნიერო-პრაქტიკული მნიშვნელობა.

10. სტატიის ბოლოს საჭიროა ყველა ავტორის ხელმოწერა, რომელთა რაოდენობა არ უნდა აღემატებოდეს 5-ს.

11. რედაქცია იტოვებს უფლებას შეასწოროს სტატია. ტექსტზე მუშაობა და შეჯერება ხდება საავტორო ორიგინალის მიხედვით.

12. დაუშვებელია რედაქციაში ისეთი სტატიის წარდგენა, რომელიც დასაბეჭდად წარდგენილი იყო სხვა რედაქციაში ან გამოქვეყნებული იყო სხვა გამოცემებში.

აღნიშნული წესების დარღვევის შემთხვევაში სტატიები არ განიხილება.

Содержание:

Voitiv Y., Usenko O., Dosenko V., Dyadyk O., Dzhemiliev A. ANALYSIS OF POLYMORPHISM OF MATRIX METALLOPROTEINASE-2 (C ⁻¹³⁰⁶ → T) AND TISSUE INHIBITORS OF METALLOPROTEINASE-2 (G ³⁰³ → A) GENES IN PATIENTS WITH ANASTOMOTIC LEAK IN HOLLOW DIGESTIVE ORGANS.....	7
Bekisheva A., Makishev A. EFFECTS OF NUTRITIONAL TREATMENT ON THE QUALITY OF LIFE IN THE PATIENTS AFTER RADICAL SURGERY FOR COLON CANCER.....	13
Giorgobiani G., Kvashilava A. CURRENT TREATMENT STANDARDS OF COMPLEX, LARGE SIZED INCISIONAL HERNIAS.....	19
Khatchapuridze Kh., Tananashvili D., Todua K., Kekelidze N., Tsitsishvili Z., Mchedlishvili M., Kordzaia D. OVARIAN CANCER TREATMENT OPTIMIZATION: THE COMPLEX ANALYSIS OF THE RESULTS OF CYTOREDUCTIVE SURGERY, MICROSCOPIC MALIGNANCY AND T-LYMPHOCYTIC INFILTRATION OF THE TUMOR.....	23
Васильев А.Ю., Павлова Т.В. ЯТРОГЕННЫЕ ПОВРЕЖДЕНИЯ ПРИ ВЫПОЛНЕНИИ ПРЕДОПЕРАЦИОННОЙ МАРКИРОВКИ НЕПАЛЬПИРУЕМЫХ ПАТОЛОГИЧЕСКИХ УЧАСТКОВ МОЛОЧНЫХ ЖЕЛЕЗ.....	30
Kikodze N., Iobadze M., Pantsulaia I., Mizandari M., Janikashvili N., Chikovani T. EFFECTS OF DIFFERENT TREATMENT OPTIONS ON THE LEVEL OF SERUM CYTOKINES IN PATIENTS WITH LIVER CANCER.....	35
Григорьев И.В., Лазко Ф.Л., Призов А.П., Канаев А.С., Лазко М.Ф. СРАВНЕНИЕ РЕЗУЛЬТАТОВ ВОССТАНОВЛЕНИЯ ПОВРЕЖДЕНИЙ АКРОМИАЛЬНО-КЛЮЧИЧНОГО СОЧЛЕНЕНИЯ КРЮЧКОВИДНОЙ ПЛАСТИНОЙ И ПУГОВЧАТОЙ ФИКСАЦИЕЙ TIGHTROPE.....	39
Меньшиков В.В., Лазко Ф.Л., Призов А.П., Беляк Е.А., Залян А.А. ОПЫТ АРТРОСКОПИЧЕСКОГО ЛЕЧЕНИЯ ПАЦИЕНТОВ С ДЕФОРМАЦИЕЙ ХАГЛУНДА.....	44
Zasieda Y. COMBINED TREATMENT WITH FOCUSED LOW-INTENSITY SHOCK-WAVE THERAPY AND ANDROGEN-STIMULATION THERAPY IN MEN WITH CORPORAL VENO-OCCLUSIVE ERECTILE DYSFUNCTION ON THE BACKGROUND OF HYPOGONADOTROPIC HYPOGONADISM.....	49
Lesovoy V., Shchukin D., Khareba G., Antonyan I., Lisova G., Demchenko V., Olkhovska V. RESULTS OF EXTRACORPOREAL NEPHRON-SPARING SURGERY FOR RENAL CELL CARCINOMA WITH AUTOTRANSPLANTATION.....	53
Савчук Т.В., Куркевич А.К., Лещенко И.В. КЛИНИКО-ПАТОЛОГОАТОМИЧЕСКИЙ АНАЛИЗ СЛУЧАЯ СИНДРОМА ЛЕВОСТОРОННЕЙ ГИПОПЛАЗИИ СЕРДЦА У ОДНОГО ИЗ БЛИЗНЕЦОВ ПРИ БЕРЕМЕННОСТИ, НАСТУПИВШЕЙ С ПРИМЕНЕНИЕМ ЭКСТРАКОРПОРАЛЬНОГО ОПЛОДОТВОРЕНИЯ. СОБСТВЕННОЕ НАБЛЮДЕНИЕ.....	62
Ratsyborynska-Polyakova N., Hrizhymalska K., Andrushkova O., Lagorzhevskia I. FEATURES OF AUTOAGGRESSIVE BEHAVIOR IN MENTAL DISORDERS: SELF- PERFORATION OF EYE IN PATIENTS WITH SCHIZOPHRENIA (CLINICAL CASE).....	69
Гоготишвили М.Т., Абашидзе Н.О., Корсантия Б.М. ИЗУЧЕНИЕ ПРОТИВОВИРУСНОГО И ИММУНОКОРРИГИРУЮЩЕГО ДЕЙСТВИЯ ЛАЗОЛЕКСА У ПАЦИЕНТОВ С РЕЦИДИВИРУЮЩИМ ГЕРПЕТИЧЕСКИМ СТОМАТИТОМ.....	73
Lyubchenko A., Tkachenko Yu. EXPERIENCE OF CLINICAL APPLICATION OF SURFACE ELECTROMYOGRAPHY AND LIGHT-CURING HYDROSTATIC SPLINT EASY BITE® IN ORTHODONTIC TREATMENT.....	78
Русин В.И., Горленко Ф.В., Добощ В.М. ЭФФЕКТИВНОСТЬ РАДИОЛОГИЧЕСКИХ МЕТОДОВ ДИАГНОСТИКИ ЗАБОЛЕВАНИЙ БЕДРЕННО-ПОДКОЛЕННО-БЕРЦОВОГО СЕГМЕНТА.....	85
Matsyura O., Besh L., Besh O., Troyanovska O., Slyuzar Z. HYPERSENSITIVITY REACTIONS TO FOOD ADDITIVES IN PEDIATRIC PRACTICE: TWO CLINICAL CASES.....	91
Nykytyuk S., Klymnyuk S., Podobivsky S., Levenets S., Stelmakh O. LYME BORRELIOSIS - ENDEMIC DISEASE IN CHILDREN OF TERNOPIIL REGION.....	95

Solovyova G., Alianova T., Taran A., Aleksieieva V., Gulieva L. RISK FACTORS AND COMORBIDITY IN DIFFERENT TYPES OF FUNCTIONAL DYSPEPSIA: RETROSPECTIVE COHORT ANALYSIS	104
Rakhypbekov T., Shalgumbayeva G., Siyazbekova Z., Myssayev A., Brusati L. RESULTS AND ADVERSE OUTCOMES AFTER PERCUTANEOUS CORONARY INTERVENTION: HISTORICAL COHORT STUDY	108
Halushko O., Loskutov O., Kuchynska I., Synytsyn M., Boliuk M. THE MAIN CAUSES OF THE COMPLICATED COURSE OF COVID-19 IN DIABETIC PATIENTS (REVIEW).....	114
Кудабаева Х.И., Космурагова Р.Н., Базаргалнев Е.Ш., Тауганова А.К., Даржанова К.Б. МАРКЕРЫ ОЖИРЕНИЯ В КЛИНИЧЕСКИХ ИССЛЕДОВАНИЯХ И ПРАКТИЧЕСКОЙ МЕДИЦИНЕ (ОБЗОР)	121
Батарбекова Ш.К., Жунусова Д.К., Дербисалина Г.А., Бекбергенова Ж.Б., Рахымгалиева Г.Б. ОТНОШЕНИЕ БОЛЬНЫХ САХАРНЫМ ДИАБЕТОМ 2 ТИПА К ЗАБОЛЕВАНИЮ	127
Babkina O., Danylchenko S., Varukha K., Volobuev O., Ushko I. DIAGNOSIS OF BLUNT TRAUMA OF KIDNEY INJURY WITH INFRARED THERMOMETER METHOD.....	132
Волошина Н.П., Василовский В.В., Черненко М.Е., Сухоруков В.В., Вовк В.И. АНАЛИЗ АРХИТЕКТониКИ НОЧНОГО СНА У БОЛЬНЫХ РАЗНЫМИ ТИПАМИ РАССЕЯННОГО СКЛЕРОЗА	137
Khoroshukha M., Bosenko A., Tymchuk O., Nevedomsjka J., Omeri I. RESEARCH OF PECULIARITIES OF DEVELOPMENT OF TIME PERCEPTION FUNCTION IN 13-15 YEAR-OLD ATHLETES WITH DIFFERENT BLOOD GROUPS.....	142
Burjanadze G., Kuridze N., Goloshvili D., Merkviladze N., Papava M. BIOCHEMICAL ASPECTS OF SYMPTOMATIC TREATMENT IN PATIENTS WITH COVID-19 (REVIEW).....	149
Markosyan R., Volevodz N. ANDROGEN INSENSITIVITY SYNDROME, REVIEW OF LITERATURE BASED ON CASE REPORTS.....	154
Jachvadze M., Gogberashvili K. ASSESSMENT OF KNOWLEDGE LEVEL AMONG GEORGIAN PARENTS ABOUT VITAMIN D INFLUENCE ON CHILD'S HEALTH. QUESTIONNAIRE SURVEY	158
Kibkalo D., Timoshenko O., Morozenko D., Makolinet V., Gliebova K. EXPERIMENTAL STUDY OF STRESS EFFECT ON CONNECTIVE TISSUE METABOLISM IN WHITE RATS DURING SUBCUTANEOUS ADRENALINE ADMINISTRATION	161
Прошин С.Н., Багатурия Г.О., Черивов И.А., Хаев О.А., Очир-Гараев А.Н. ХИРУРГИЧЕСКИ ВЫЗВАННАЯ ТРАВМА И РАНОЗАЖИВЛЯЮЩИЕ СВОЙСТВА БЕТУЛИНСОДЕРЖАЩИХ МАЗЕЙ (ЭКСПЕРИМЕНТАЛЬНОЕ ИССЛЕДОВАНИЕ)	165
Osipiani B., Machavariani T. STRUCTURAL CHANGES AND MORPHOMETRIC ANALYSIS OF CARDIOMYOCYTES IN RATS WITH ALLOXAN DIABETES	169
Штанюк Е.А., Коваленко Т.И., Красникова Л.В., Мишина М.М., Вовк А.О. ФАРМАКОЛОГИЧЕСКАЯ ХАРАКТЕРИСТИКА ЛЕВОФЛОКСАЦИНА И ЕГО КЛИНИЧЕСКОЕ ПРИМЕНЕНИЕ (ОБЗОР).....	173
Deshko L., Bysaga Y., Vasylchenko O., Nechyporuk A., Pifko O., Berch V. MEDICINES: TECHNOLOGY TRANSFER TO PRODUCTION, CESSION OF OWNERSHIP RIGHTS FOR REGISTRATION CERTIFICATES AND TRANSFER OF PRODUCTION IN CONDITIONS OF MODERN CHALLENGES TO NATIONAL AND INTERNATIONAL SECURITY	180
Tavolzhanska Yu., Grynchak S., Pcholkin V., Fedosova O. SEVERE PAIN AND SUFFERING AS EFFECTS OF TORTURE: DETECTION IN MEDICAL AND LEGAL PRACTICE	185
Muzashvili T., Kepuladze Sh., Gachechiladze M., Burkadze G. DISTRIBUTION OF SEX HORMONES AND LYMPHOCYTES IN REPRODUCTIVE WOMAN WITH THYROID PAPILLARY CARCINOMA AND HASHIMOTO'S THYROIDITIS	193

КЛИНИКО-ПАТОЛОГОАНАТОМИЧЕСКИЙ АНАЛИЗ СЛУЧАЯ СИНДРОМА ЛЕВОСТОРОННЕЙ ГИПОПАЗИИ СЕРДЦА У ОДНОГО ИЗ БЛИЗНЕЦОВ ПРИ БЕРЕМЕННОСТИ, НАСТУПИВШЕЙ С ПРИМЕНЕНИЕМ ЭКСТРАКОРПОРАЛЬНОГО ОПЛОДОТВОРЕНИЯ. СОБСТВЕННОЕ НАБЛЮДЕНИЕ

¹Савчук Т.В., ³Куркевич А.К., ²Лещенко И.В.

¹Национальный медицинский университет им. А.А. Богомольца, кафедра патологической анатомии №2;

²кафедра физиологии; ³ГУ «Научно-практический медицинский центр детской кардиологии и кардиохирургии МЗ Украины»

По данным Всемирной организации здравоохранения (ВОЗ), в последние десятилетия отмечается увеличение частоты бесплодных браков до 12-20%. Решение проблемы бесплодия удается с применением вспомогательных репродуктивных технологий (ВРТ). Однако, беременность, наступившая в результате ВРТ, имеет более высокий риск преждевременных родов, многоводия, формирования пороков развития плода, плацентарной недостаточности [12].

Целью исследования явился клинико-патологоанатомический анализ случая доношенной беременности с синдромом левосторонней гипоплазии сердца у одного из близнецов, наступившей с применением экстракорпорального оплодотворения.

Материал и методы. Исследовались мертвый мацерированный плод и бихориальная биамниотическая плацента. Анамнестические данные: женщина В., 29 лет, беременность III (I беременность закончилась физиологическими родами, II беременность — замершая на 7-8 неделе), двойня, экстракорпоральное оплодотворение (ЭКО) в связи с вторичным бесплодием. Во время планового ультразвукового (УЗ) исследования на 19 неделе беременности у одного из плодов был обнаружен врожденный порок развития: синдром левосторонней гипоплазии сердца (СЛГС) с атрезией клапана аорты и гипоплазией восходящей части и дуги аорты, с недостаточностью и дисплазией митрального клапана. С согласия женщины на 20 неделе беременности проведен селективный фетоцид плода с врожденными пороками развития путем введения хлорида калия в полость сердца [11]. После внутриутробной гибели плода с СЛГС и

прогрессирования данной беременности, на 40 неделе естественным путем родился живой ребенок, второй из двойни, с массой 3200 г, по шкале APGAR 9 баллов. Мертвый плод и плацента были направлены на патологоанатомическое исследование.

Результаты и обсуждение. Макроскопическое исследование. Плод массой 200 г, с выраженной мацерацией кожных покровов, трупным аутолизом внутренних органов. Отмечались крыловидные складки кожи между левым плечом и боковой поверхностью туловища, между ипсилатеральными конечностями слева. Выраженные аутолитические изменения в сердце плода не позволяли подтвердить порок развития сердца, выявленный при УЗ исследовании (рис. 1).

При проведении патологоанатомического исследования необходимо тщательно описать существующие пороки развития для медико-генетического консультирования родителей в будущем. Исследуя сердце при СЛГС важно не только подтвердить диагноз гипоплазии левого желудочка (ЛЖ), но и установить тип его строения (I — щелевидно-гипопластический, II — щелевидно-гипертрофический, III — цилиндрический, IV — лакунарный, V — лакунарно-цилиндрический) [1,4,7]. Это необходимо для прогнозирования результатов лечения, поскольку при щелевидно-гипопластическом типе целесообразно применять процедуру Норвуда в периоде новорожденности, а при щелевидно-гипертрофическом в пренатальном периоде — фетальную аортальную вальвулопластику. Другие три типа считаются неблагоприятными для любого вида хирургической коррекции [1,7].

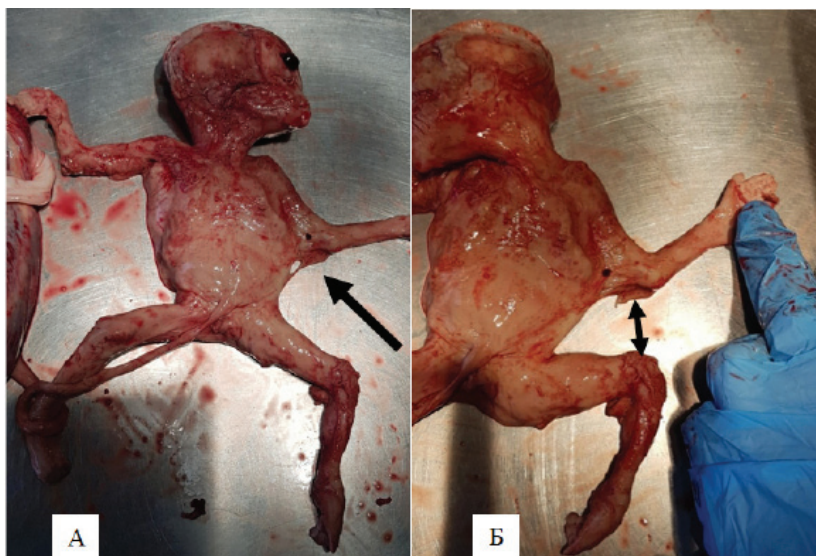


Рис. 1. Макрофото. Мацерированный плод с пороками развития. Синдром множественных птеригиумов в сочетании с СЛГС. А — крыловидная складка кожи между плечом и туловищем (стрелка), Б — разорванная складка кожи между верхней и нижней левыми конечностями (стрелка)

Таким образом, в нашем случае для установления типа строения гипоплазированного ЛЖ патологоанатомом, который занимался изучением типов строения ЛЖ при СЛГС на секционном материале, совместно с врачом ультразвуковой диагностики, проведены дополнительные измерения структур сердца плода с пороком на архивных видеоматериалах, что позволило ретроспективно установить и количественно подтвердить тип строения ЛЖ при СЛГС (рис. 2).

Толщина свободной стенки ЛЖ (Тст) — 0,55 см, при этом, преобладает толщина компактного слоя миокарда (Мк), которая составляет 0,33 см, толщина трабекулярного слоя (Мт) — 0,22 см. Вычислен индекс толщины слоев (ИТС), который является соотношением линейных размеров Мт/Мк [6, 7, 10]. ИТС составил 0,66 ед. Также на продольных срезах возможно измерить ширину полости (Шп) — расстояние от межжелудочковой перегородки до свободной стенки ЛЖ, и длину полости ЛЖ (Дп) с последующим вычислением их соотношения — индекс формы полости фронтальный (ИФПф) = Шп/Дп [8]. В нашем случае он имел значение 0,49 ед. Также возможно вычислить полостно-миокардиальный индекс (ПМИ) = Шп/Тст, который в нашем случае составил 0,75 ед.

Макроскопическое исследование плаценты. Плацента бихориальная биамниотическая массой 450 г, масса плаценты живого плода 330 г, размер — 13×11×2 см, пуповина длиной 22 см прикреплена эксцентрично, имеет три сосуда; на разрезе ткань плаценты синюшно-красного цвета, губчатая, на материнской поверхности сгустки крови; масса плаценты плода после селективного фетоцида — 120 г, размер 7×8×0,5 см, желтоватого цвета, плотной консистенции, пуповина прикреплена эксцентрично, длиной 19 см, дряблая, с тремя сосудами (рис. 3). Амниотические оболочки серые, тусклые.

Микроскопическое исследование плаценты. Плацента живого плода (рис.4). Оболочки с явлениями очаговой

лимфоцитарной инфильтрации. Преобладают створчатые ворсинки с фиброзированной стромой и расширенными малочисленными сосудами, расположенными в центре ворсин. Вокруг створчатых ворсин наблюдаются ворсинки удлинённой формы с небольшим количеством капилляров. Терминальные ворсинки в небольшом количестве, содержат по 3-4 центрально расположенных капилляра. Межворсинчатое пространство расширено, с небольшим количеством эритроцитов. Увеличено количество синцитиальных почек. Базальная пластинка с увеличенным количеством фибриноида, эритроцитами, очаговой лимфоцитарной инфильтрацией. Патоморфологический диагноз: гипоплазия терминальных ворсин.

При микроскопическом исследовании плаценты плода после селективного фетоцида выявлены преимущественно створчатые и промежуточные ворсинки-тени, лишенные сосудов. Строма ворсин частично замещена фибриноидом, в межворсинчатом пространстве обнаружен фибрин в большом количестве и очаговое отложение кальция (рис. 5.А), со стороны базальной пластинки среди большого количества фибриноида дистрофически изменённые децидуальные клетки и очаговая лимфоцитарная инфильтрация (рис. 5.Б).

При патологоанатомическом исследовании мертвого плода необходимо подробно описать все выявленные пороки развития, подтвердить клинический диагноз СЛГС с установлением типа строения ЛЖ. Хотя следует отметить, что наибольшую ценность имеет пренатальное определение типа строения гипоплазированного ЛЖ, для решения вопросов лечебной тактики: прерывать беременность при неблагоприятных типах ЛЖ, рекомендовать операцию Норвуда в периоде новорожденности при I типе или проводить фетальную аортальную вальвулопластику, которая внедряется в ведущих клиниках мира и целесообразна только при II типе ЛЖ [1].

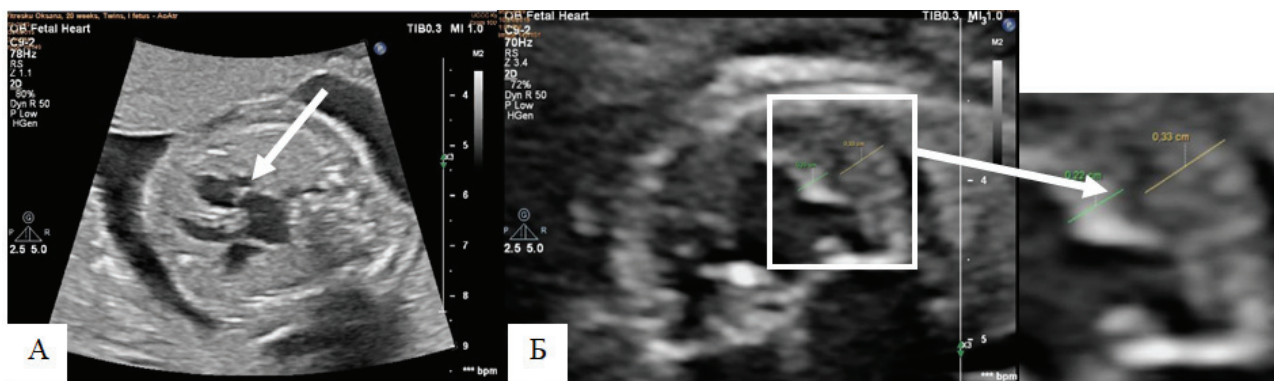


Рис. 2. Случай В. Продольные срезы сердца плода с СЛГС. А — ЛЖ цилиндрического типа строения (стрелка)
Б — показано измерение толщин трабекулярного и компактного слоев миокарда (стрелка)

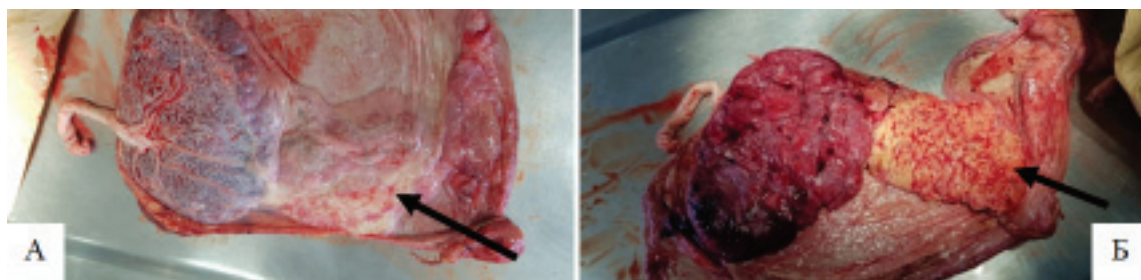


Рис. 3. Макропрепараты. Плацента бихориальная биамниотическая. А — плодовая поверхность;
Б — материнская поверхность. Стрелкой обозначена плацента плода после фетоцида

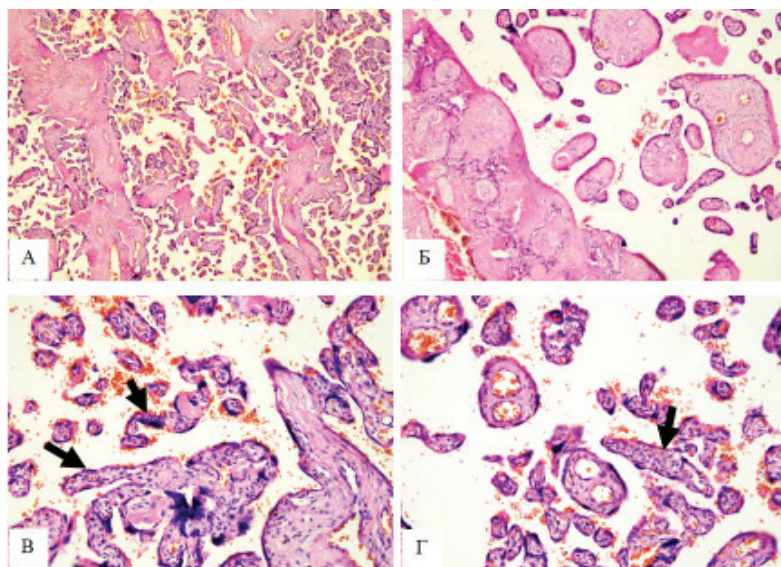


Рис. 4. Микропрепарат. Плацента живого плода. А — общий вид, преобладают стволые ворсины, $\times 40$; Б — базальная пластинка: фибриноид, эритроциты, $\times 100$; В, Г — расширенное межворсинчатое пространство, ворсины удлиненной формы (стрелка) с небольшим количеством эритроцитов, увеличено количество синцитиальный почек, окраска гематоксилином и эозином, $\times 200$

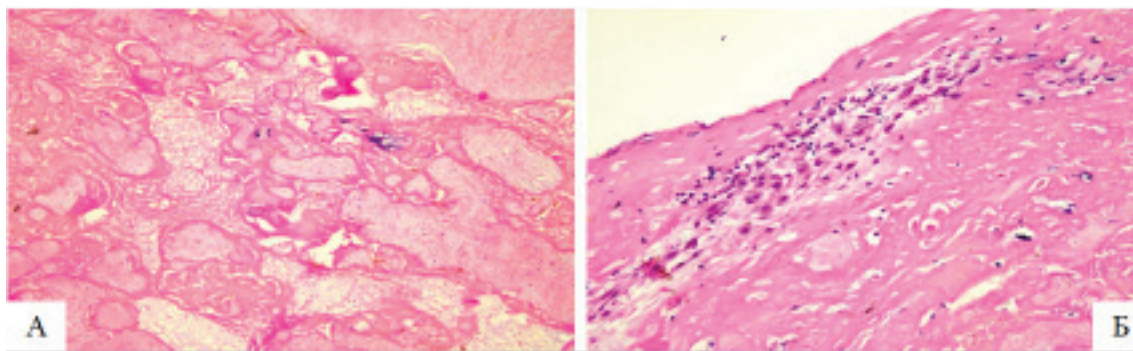


Рис. 5. Микропрепарат. Плацента плода после фетоцида. А — общий вид, ворсины-тени, фибриноид в межворсинчатом пространстве, отложения кальция, $\times 100$; Б — базальная пластинка: лимфоцитарная инфильтрация, фибриноид, окраска гематоксилином и эозином, $\times 200$

Таблица 1. Зависимость типа строения ЛЖ и сочетания пороков аортального и митрального клапанов

	АА	АС
МА	I	II
МС	II, III, IV, V	II, III, V

примечания: АА — аортальная атрезия, АС — аортальный стеноз, МА — митральная атрезия, МС — митральный стеноз

В нашем случае бихориальной биамниотической двойни после установления диагноза СЛГС у одного из плодов на 19 неделе был проведен селективный фетоцид плода с пороками. Мертвый мацерированный плод родился через 20 недель после его антенатальной гибели, поэтому выраженные аутолитические изменения не позволяли подтвердить диагноз порока сердца. Было решено провести измерения структур сердца ЛЖ на архивных видеоматериалах УЗ диагностики данного наблюдения с вычислением индексов, являющихся диагностическими для различных типов ЛЖ при СЛГС. На архивных видеоматериалах УЗ диагностики выявлена атрезия клапана аорты и дисплазия с гипоплазией митрального клапана. По данным литературы [1,8] при сочетании митрального стеноза и аортальной атрезии могут формироваться II, III, IV и V типы ЛЖ (таблица 1).

В правых отделах сердца атрезия клапана легочной артерии приводит к формированию изменений в правом желудочке (ПЖ), подобных изменениям в ЛЖ при атрезии аортального клапана, а при дополнительной дисплазии миокарда ПЖ (аномалия Уля) — к дилатации камер (предсердия и желудочка) [9]. В нашем случае обнаружен фиброэластоз эндокарда ЛЖ. При I и II типах строения фиброэластоз ЛЖ никогда не встречался, поэтому нам необходимо было дифференцировать между типами с фиброэластозом: III, IV или V (рис. 6).

Согласно литературным данным [1,8] IV (лакунарный) тип, характеризует небольшой размер ЛЖ с многочисленными лакунарными полостями, оконтуриваемыми фиброэластозом, и тонкий слой компактного миокарда (рис. 6А), что и определялось на архивных видеоматериалах УЗ диагностики других случаев лакунарных типов ЛЖ (рис. 7).

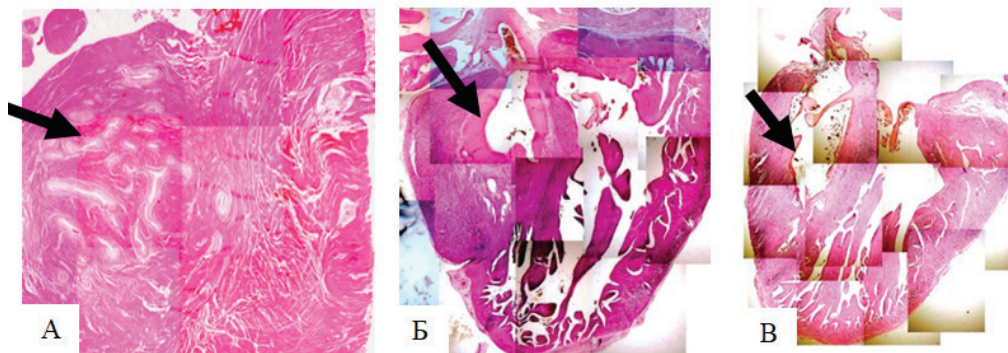


Рис. 6. Типы ЛЖ с фиброэластозом эндокарда при СЛГС: А — лакунарный (поперечный срез), Б — лакунарно-цилиндрический (продольный срез) В — цилиндрический (продольный срез). Стрелками обозначены ЛЖ. Компьютерная реконструкция. ГЭ

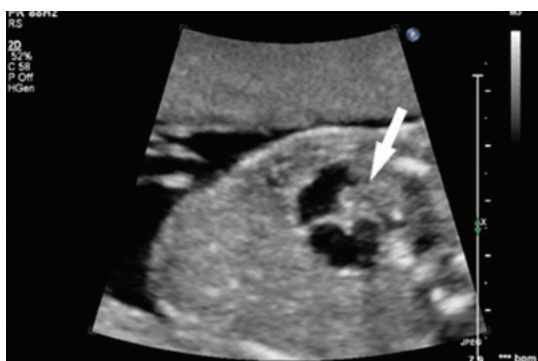


Рис. 7. Лакунарный (IV) Тип ЛЖ (стрелка) при СЛГС

В нашем случае была выявлена одна полость ЛЖ, поэтому необходимо было дифференцировать между III и V типами ЛЖ (рис. 6Б, 6В). Оба типа сопровождаются гипертрофией стенки ЛЖ, которая более выражена при V типе [3, 5, 7, 8]. III тип характеризовала большая Дп.

Однако, следует заметить, что наибольшую информативность для установления типа строения ЛЖ имеет показатель, выявляемый только на поперечных срезах сердца — желудочково-перегородочный угол (ЖПУ) (рис. 8) [4]. Из рис. 8 видно, что желудочки лакунарного и лакунарно-цилиндрического типов могут иметь значение толщины стенки и ЖПУ, которые находятся в пределах нормы, но наличие фиброэластога и различия по другим морфометрическими показателями предоставляют возможность установить диагноз СЛГС. Желудочки I, II и III типов независимо от наличия (III) или отсутствия фиброэластога (I и II) могут быть достоверно идентифицированы по данным показателям. Это важно учитывать при проведении УЗ исследования.

На продольных срезах можно было вычислить Тст, Шп, Дп. Вычисленные значения (ИТС = 0,66 ед; ИФПф = 0,49 ед; ПМИ = 0,75 ед) согласно схеме (рис. 9) [8] относились к III (цилиндрический) типу ЛЖ, который является неблагоприятным для любого вида хирургического вмешательства, поэтому тактика относительно селективного фетотомии была вполне оправданной.

Кроме того, считается, что на морфогенез СЛГС, а именно типов ЛЖ с фиброэластозом, влияет инфекционный фактор. В нашем случае порок развития сердца в комплексе с синдромом множественных птеригиумов возник лишь у одного из близнецов, что свидетельствует в пользу других генетических факторов [1].

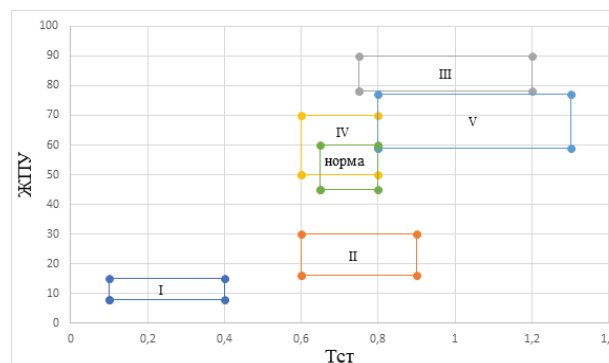


Рис. 8. Распределение ЛЖ по значениям толщины стенки и желудочково-перегородочного угла

Живой плод из этой двойни родился естественным путем на 40 неделе с высокими баллами по шкале APGAR, массой 3200 г. Но несмотря на это, исследования плаценты живого плода выявило нарушения ее созревания. На развитие данной патологии влияют инфекционные заболевания матери, сахарный диабет, ожирение. Нарушение процессов созревания ворсин хориона может проявиться задержкой роста плода и риском самопроизвольных абортов [2]. Выявленные при микроскопии единичные терминальные ворсинки, преобладание створчатых ворсин и ворсин удлиненной формы с расширением межворсинчатого пространства, позволило установить диагноз гипоплазии терминальных ворсин. Диагноз подтверждается и небольшой массой плаценты (330 г), которая обычно сопровождает данную патологию. Следует отметить, что в нашем случае изменения в плаценте были компенсированы, что гистологически проявлялось увеличением количества синцитиальных почеч, а клинически — удовлетворительным состоянием новорожденного.

Изменения плаценты плода после селективного фетотомии возникли вторично, после гибели плода с СЛГС. Преобладание в гистологическом препарате плаценты ворсин-теней створчатого и промежуточного типа не может свидетельствовать в пользу задержки развития плаценты к фетотомии, так как в сроке 19 недель преобладают ворсинки эмбрионального типа. Такие изменения в плаценте как фибриноидная дезорганизация стромы ворсин с облитерацией просвета сосудов могут быть вызваны и другими состояниями, например, при патологии пуповины (обвитие, амниотические перетяжки). Этот факт важно учитывать, исследуя плаценты с первичной плацентарной недостаточностью.

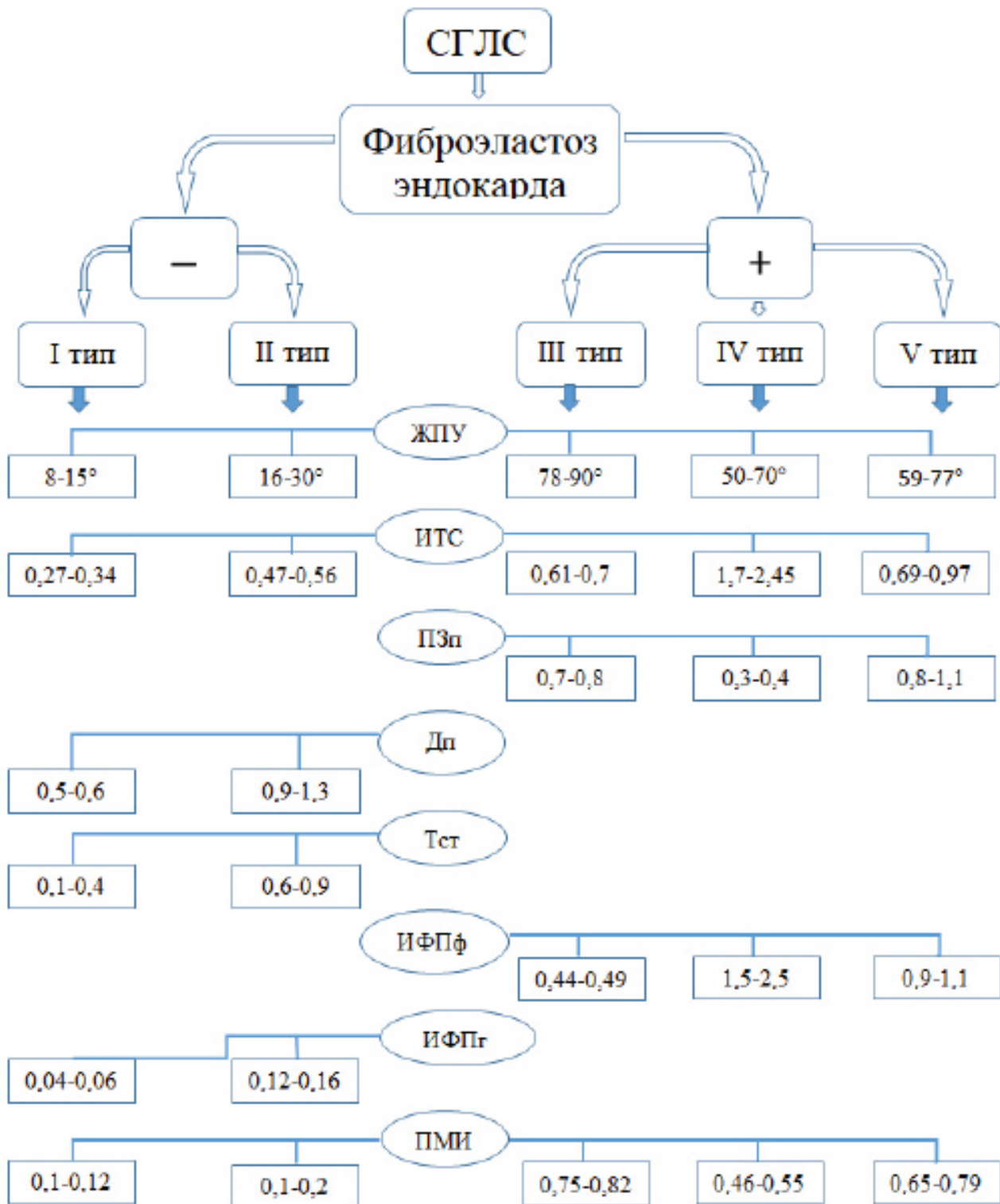


Рис. 9. Схема дифференциальной диагностики типов ЛЖ при СЛГС по морфометрическим показателям.

Дп и Тст — показатели, рассчитанные у новорожденных.

Примечания: ЖПУ — желудочково-перегородочный угол; ПЗп — передне-задний размер полости (см);

Дп — длина полости (см); Тст — толщина стенки (см); ИФПф — индекс формы полости во фронтальной плоскости (ед); ИФПг — индекс формы полости в горизонтальной плоскости (ед); ПМИ — полостно-миокардиальный индекс (ед)

Заключение. В описанном нами случае бихориальной биамниотической двойни после селективного фетотомии на 20 неделе одного плода из двойни с СЛГС имело

место прогрессирование данной беременности с рождением живого плода, второго из двойни. Ретроспективно на архивных видеоматериалах ультразвуковой диагно-

стики был установлен цилиндрический тип строения ЛЖ при СЛГС у мертворожденного плода путем измерения структур сердца. Выявленное нами нарушение созревания плаценты (гипоплазия терминальных ворсин) живого плода подтверждает, что беременности, полученные с использованием ВРТ, являются группой повышенного риска нарушения развития как плода, так и плаценты, и требуют тщательного обследования во время всего периода беременности.

ЛИТЕРАТУРА

1. Savchuk T. Hypoplastic left heart syndrome: Morphogenesis of pathomorphological types the left ventricle. *Georgian Medical News*. 2020; 2(229): 55-61
2. Turowski G, Vogel M. Re-view and view on maturation disorders in the placenta. *Special Issue: Placental Pathology*. 2018;126/7: 602-612
3. Zakharova V, Savchuk T, Rudenko O. Hypoplastic left heart syndrome: Structural changes of the left ventricular myocardium. *VIRCHOWS ARCHIV*. 2013 463 (2), 198-198
4. Савчук ТВ, Азаров ОІ, Жежера ВМ. Синдром лівобічної гіпоплазії серця: залежність шлуночково-перегородкового кута від структури лівого шлуночка. *Серце і судини*. 2016;1:30-34.
5. Савчук ТВ, Захарова ВП. Синдром гіпоплазії лівих відділів серця: особливості будови лівого шлуночка. *Вісник серцево-судинної хірургії*. 2014; вип. 22:307-310.
6. Савчук ТВ, Захарова ВП. Співвідношення трабекулярного і компактного міокарда у стінці лівого шлуночка у плодів при синдромі гіпоплазії лівих відділів серця. *Таврический медико-биологический вестник*. 2013;16(1):174-177.
7. Савчук ТВ, Захарова ВП, Руденко КВ. Соотношение трабекулярного и компактного миокарда в свободной стенке левого желудочка и межжелудочковой перегородке у плодов разных сроков гестации. *Серцево-судинна хірургія: щорічник наук. пр. Асоціації серцево-судинних хірургів України*. К., 2012; Вип 20:445-449.
8. Савчук ТВ. Патоморфологічні зміни лівого шлуночка при синдромі лівобічної гіпоплазії серця: автореферат дис. на здобуття наук. ступеня канд. мед. наук: спец.14.03.02 «Патологічна анатомія». 2018.
9. Савчук ТВ, Соловйов ОІ. Аномалія Uhl'a (Уля). Опис власного спостереження. *Науковий вісник Національного медичного університету імені О.О. Богомольця*. 2010; 1: 155-158
10. Савчук ТВ. Співвідношення трабекулярного і компактного міокарда правого шлуночка у плодів людини різних термінів гестації. *Науковий вісник Національного медичного університету імені О.О. Богомольця*. 2012;1:20-24.
11. Савчук ТВ, Федорова ОА. Порівняльний патоморфологічно-тезиграфічний аналіз тканин плацент живого плода та плода, підданого селективному фетциду (розбір клінічного випадку). *The 10th International scientific and practical conference "Scientific achievements of modern society"* (May 27-29, 2020) Cognum Publishing House, Liverpool, United Kingdom. 2020. P. 858-868
12. Соснина АК. Гистологическая структура плаценты на доношенном сроке гестации при многоплодной беременности, наступившей с использованием методов ВРТ. *Журнал акушерства и женских болезней. «Репродуктивная медицина: взгляд молодых-2016»*. 2016; Т.65: 26-27.

SUMMARY

CLINICAL AND PATHOLOGICAL ANALYSIS OF THE HYPOPLASTIC LEFT HEART SYNDROME IN ONE OF THE TWINS IN PREGNANCY WHICH OCCURRED USING IN VITRO FERTILIZATION. OWN OBSERVATION

¹Savchuk T., ³Kurkevych A., ²Leshchenko I.

Bogomolets National Medical University, ¹Department of Pathology №2; ²Department of Physiology, ³Center for Pediatric Cardiology and Cardiac Surgery, Kiev, Ukraine

The article represents clinical and pathoanatomical analysis of a case of full-term pregnancy with hypoplastic left heart syndrome (HLHS) in one of the twins, which occurred using in vitro fertilization (IVF). The dead macerated fetus with malformations after selective feticide at the 20th week of pregnancy and dichorial diamniotic placenta were studied. In connection with the expressive autolytic changes in the internal organs of the fetus, which do not allow to confirm the diagnosis of left ventricular hypoplasia at autopsy and establish its type of structure, additional measurements of the heart structures of the fetus with HLHS on archived video materials of ultrasound diagnostics were performed. After calculating the diagnostic indices: the index of myocardial layer thickness (ratio of the thicknesses of the trabecular and compact myocardium), the index of cavity shape of the heart in frontal axis (ratio of width to cavity length), cavity-myocardial index (ratio of wall thickness to cavity width), the cylindrical LV structure was retrospectively determined, which is prognostically unfavorable any kind of surgical correction, which justified selective feticide. The article presents the values of diagnostic indices for identifying the types of structure of hypoplastic LV. Prenatal determination of LV type determines treatment tactics: terminate pregnancy in case of adverse LV types, recommend Norwood procedure in the neonatal period with type I or perform fetal aortic valvuloplasty with type II of LV. The maturation disorders (distal villous hypoplasia) that we found in the placenta of a living fetus confirms that, despite the relatively satisfactory condition of the newborn, pregnancies that occur with the use of IVF are high risk group of developmental disability both the fetus and placenta.

Keywords: hypoplastic left heart syndrome, type of ventricle structure, distal villous hypoplasia of placenta, selective feticide.

РЕЗЮМЕ

КЛИНИКО-ПАТОЛОГОАНАТОМИЧЕСКИЙ АНАЛИЗ СЛУЧАЯ СИНДРОМА ЛЕВОСТОРОННЕЙ ГИПОПЛАЗИИ СЕРДЦА У ОДНОГО ИЗ БЛИЗНЕЦОВ ПРИ БЕРЕМЕННОСТИ, НАСТУПИВШЕЙ С ПРИМЕНЕНИЕМ ЭКСТРАКОРПОРАЛЬНОГО ОПЛОДОТВОРЕНИЯ. СОБСТВЕННОЕ НАБЛЮДЕНИЕ

¹Савчук Т.В., ³Куркевич А.К., ²Лещенко И.В.

Національний медичний університет ім. А.А. Богомольця, кафедра патологічної анатомії №2; ²кафедра фізіології; ³ГУ «Научно-практичний медичний центр дитячої кардіології та кардіохірургії МЗ України»

В статье представлен клинико-патологоанатомический анализ случая доношенной беременности с синдромом ле-

восторонней гипоплазии сердца (СЛГС) у одного из близнецов, наступившей с применением экстракорпорального оплодотворения (ЭКО). Исследованы мертвый плод с пороками развития после селективного фетоцида на 20 неделе беременности и бихориальная биамниотическая плацента. В связи с выраженными аутолитическими изменениями внутренних органов плода, не позволяющими подтвердить на вскрытии выявленный при ультразвуковом исследовании диагноз гипоплазии левого желудочка (ЛЖ) и установить тип его строения, проведены дополнительные измерения структур ЛЖ сердца плода с СЛГС на архивных видеоматериалах ультразвуковой диагностики. После вычисления диагностических индексов: толщины слоев (отношение толщин трабекулярного и компактного миокарда), формы полости (отношение ширины к длине полости) и полостно-миокардиального (отношение толщины стенки к ширине

полости) ретроспективно определен цилиндрический тип строения ЛЖ, являющийся прогностически неблагоприятным для любого вида хирургической коррекции, что обосновывало селективный фетоцид. В статье приведены значения диагностических индексов для идентификации типов строения гипоплазированного ЛЖ. Пренатальное установление типа ЛЖ определяет лечебную тактику: прерывать беременность при неблагоприятных типах ЛЖ, рекомендовать операцию Норвуда в периоде новорожденности при I типе или проводить фетальную аортальную вальвулопластику при II типе ЛЖ. Обнаруженное нарушение созревания плаценты (гипоплазия терминальных ворсин) живого плода подтверждает, что несмотря на относительно удовлетворительное состояние второго доношенного плода, беременности, наступившие с использованием ЭКО, являются группой повышенного риска нарушения развития как плода, так и плаценты.

რეზიუმე

ექსტრაკორპორალური განაყოფიერების გზით დამდგარი ორსულობის დროს ტყუპებისაგან ერთ-ერთის გულის მარცხენამხრივი ჰიპოპლაზიის სინდრომის კლინიკურ-პათოლოგოანატომიური ანალიზი. საკუთარი დაკვირვება

¹ტ.საფჩუკი, ²ა.კურკევიჩი, ²ი.ღეშენკო

ა. ბოგომოლცის სახ. ეროვნული სამედიცინო უნივერსიტეტი, ¹პათოლოგიური ანატომიის კათედრა №2; ²ფიზიოლოგიის კათედრა; ³სახელმწიფო დაწესებულება “უკრაინის ჯანდაცვის სამინისტროს ბავშვთა კარდიოლოგიისა და კარდიოქირურგიის სამედიცინო-პრაქტიკული სამედიცინო ცენტრი”, კიევი, უკრაინა

ნაშრომში წარმოადგენილია ექსტრაკორპორალური განაყოფიერების (ეკო) გზით დამდგარი სრულვადიანი ორსულობის დროს ტყუპებისაგან ერთ-ერთის გულის მარცხენამხრივი ჰიპოპლაზიის სინდრომის შემთხვევის კლინიკურ-პათოლოგოანატომიური ანალიზი. გამოკვლეულია ორსულობის მე-20 კვირაში ჩატარებული სელექციური ფეტოციდის შემდეგ წარმოშობილი განვითარების პათოლოგიის მქონე მკვდარი ნაყოფი და ბიხორული ბიამნიოტიკური პლაცენტა. ნაყოფის შინაგან ორგანოებში გამოხატული აუტოლიტიური ცვლილებების შესწავლასთან დაკავშირებით, რაც გაკვეთის დროს არ იძლევა ულტრაბგერითი გამოკვლევისას აღმოჩენილი მარცხენა პარკუჭის ჰიპოპლაზიის დიაგნოზის დადასტურების და მისი სტრუქტურის ტიპის დადგენის საშუალებას, დამატებით იყო ჩატარებული ულტრაბგერითი დიაგნოსტიკის დაარქივებულ ვიდეო მასალებში არსებული ნაყოფის მარცხენამხრივი ჰიპოპლაზიის სინდრომის მქონე გულის მარცხენა პარკუჭის სტრუქტურების გაზომვები. სადიაგნოსტიკო ინდექსების გაანგარიშების შემდეგ: შრეების სისქე (ტრაბეკულური და კომპაქტური მიოკარდიუმის სისქეების თანაფარდობა), ღრუს ფორმის (ღრუს სიგანისა და სიგრძის თანაფარდობა), ღრუს -მიოკარდი-

უმის (კედლის სისქის და ღრუს სიგანის თანაფარდობა) რეტროსპექტულად განისაზღვრა მარცხენა პარკუჭის აგებულების ცილინდრული ტიპი, რაც პროგნოზულად არახელსაყრელია სელექციური ფეტოციდის გასამართლებელი ნებისმიერი სახის ქირურგიული კორექციისათვის. სტატიაში მოცემულია ჰიპოპლაზური მარცხენა პარკუჭის აგებულების ტიპების იდენტიფიკაციის სადიაგნოსტიკო ინდექსების მნიშვნელობები. მარცხენა პარკუჭის ტიპის პრენატალური დადგენა განსაზღვრავს მკურნალობის ტაქტიკას: ორსულობის შეწყვეტა მარცხენა პარკუჭის არახელსაყრელი ტიპების შემთხვევაში, ნორვედის ოპერაციის ჩატარების რეკომენდაცია ახალშობილობის პერიოდში მარცხენა პარკუჭის I ტიპის შემთხვევაში ან ფეტალური აორტალური ვალვულოპლასტიკის ჩატარების რეკომენდაცია მარცხენა პარკუჭის II ტიპის შემთხვევაში. ავტორების მიერ აღმოჩენილი ცოცხალი ნაყოფის პლაცენტის მომწიფების (ტერმინალური ბუსუსების ჰიპოპლაზია) დარღვევა ადასტურებს, რომ, მიუხედავად მეორე სრულვადიანი ნაყოფის შედარებით დამაკმაყოფილებელი მდგომარეობისა, ეკო-ს გზით დამდგარი ორსულობა წარმოადგენს როგორც ნაყოფის, ასევე პლაცენტის დაქვეითებული განვითარების მაღალი რისკის ჯგუფს.